

Анализ оптических свойств задней поверхности роговицы у пациентов после передней радиальной кератотомии

Цыренжапова Е.К., Розанова О.И., Селиверстова Н.Н.

Иркутский филиал ФГАУ «НМИЦ «МНТК «Микрохирургия глаза» им. акад. С.Н. Федорова» Минздрава России
(664033, г. Иркутск, ул. Лермонтова, 337)

Автор, ответственный за переписку: Цыренжапова Екатерина Кирилловна, e-mail: katyakel@mail.ru

Резюме

Учитывая постоянный прирост пациентов с возрастной катарактой после радиальной кератотомии, тщательный анализ как оптических, так и анатомических свойств роговицы с исследованием задней поверхности приобретает особое значение.

Цель исследования: выполнить анализ оптических свойств задней поверхности роговицы у пациентов после передней радиальной кератотомии.

Материалы и методы. Обследованы 24 пациента (48 глаз) с возрастной катарактой разной степени плотности, миопией и наличием ранее проведенной передней радиальной кератотомии или радиально-тангенциальной кератотомии в анамнезе. Средний возраст больных составил 59,5 года (от 47 до 68 лет), из них 19 женщин и 5 мужчин.

Результаты. Радиус кривизны передней поверхности у пациентов после передней радиальной кератотомии составил $9,45 \pm 0,91$ мм в среднем по меридианам, что значительно больше в сравнении с данными показателями у пациентов контрольной группы – $7,70 \pm 0,19$ мм ($p = 0,0001$). Радиус кривизны задней поверхности у пациентов после передней радиальной кератотомии составил $8,89 \pm 1,32$ мм в среднем по меридианам, что значительно больше в сравнении с данными показателями у пациентов контрольной группы – $6,39 \pm 0,17$ мм ($p = 0,0001$). Соотношение радиуса кривизны задней кривизны роговицы к радиусу передней в среднем по меридианам у пациентов после ПРК составило $1,07 \pm 0,70$, а у пациентов контрольной группы – $1,20 \pm 0,02$ ($p = 0,0001$). Кератометрический индекс у пациентов после передней радиальной кератотомии составил $1,3538 \pm 0,0239$, в группе контроля – $1,3372 \pm 0,0003$ ($p = 0,23$).

Заключение. У пациентов после ПРК показатели кератометрии задней поверхности роговицы значительно выше, чем в контроле. Соотношение радиуса кривизны задней роговицы к радиусу кривизны передней роговицы значительно изменяется после передней радиальной кератотомии, что происходит вследствие более выраженного уплощения задней роговицы. Стандартный кератометрический индекс (1,3375) является недействительным для пациентов после передней радиальной кератотомии и должен быть рассчитан индивидуально для каждого пациента при решении об оперативном лечении катаракты.

Ключевые слова: передняя радиальная кератотомия, задний радиус роговицы, миопия

Для цитирования: Цыренжапова Е.К., Розанова О.И., Селиверстова Н.Н. Анализ оптических свойств задней поверхности роговицы у пациентов после передней радиальной кератотомии. *Acta biomedica scientifica*. 2019; 4(4): 24-29. doi: 10.29413/ABS.2019-4.4.3

Analysis of Optical Properties of Posterior Surface of Cornea in Patients after Anterior Radial Keratotomy

Tsyrenzhapova E.K., Rozanova O.I., Seliverstova N.N.

Irkutsk Branch of S. Fyodorov Eye Microsurgery Federal State Institution (337 Lermontov str., 664033 Irkutsk, Russian Federation)

Corresponding author: Ekaterina K. Tsyrenzhapova, e-mail: katyakel@mail.ru

Abstract

Taking into account the constant increase in patients with age-related cataracts after radial keratotomy, a careful analysis of both the optical and anatomical properties of the cornea with the examination of the posterior surface is of particular importance.

Aim. To analyze the optical properties of the posterior surface of the cornea in patients after anterior radial keratotomy.

Materials and methods. An examination of 24 patients (48 eyes) with age-related cataracts of varying degrees of density, myopia and the presence of a previous anterior radial keratotomy or radial-tangential keratotomy in history. The average age of patients was 59.5 years (from 47 to 68), there were 19 women and 5 men.

Results. The radius of curvature of the anterior surface in patients after anterior radial keratotomy was 9.45 ± 0.91 mm on average along the meridians, which is significantly more in comparison with these indices in control patients – 7.70 ± 0.19 mm ($p = 0.0001$). The ratio of the radii of the posterior cornea curvature to the anterior radius on average along the meridians in patients after anterior radial keratotomy was 1.07 ± 0.70 , and in control patients – 1.20 ± 0.02 ($p = 0.0001$). The keratometric index in patients after anterior radial keratotomy was 1.3538 ± 0.0239 , and in the control group – 1.3372 ± 0.0003 ($p = 0.23$).

Conclusion. In patients after anterior radial keratotomy, keratometry of the posterior surface of the cornea is significantly higher than in the control. The ratio of the radius of curvature of the posterior cornea to the radius of curvature of the anterior cornea varies significantly after anterior radial keratotomy, which is due to a more pronounced flattening of the posterior cornea. The standard keratometric index (1.3375) is invalid for patients after anterior radial keratotomy and must be calculated individually for each patient when deciding on the operative treatment of cataracts.

Key words: anterior radial keratotomy, posterior radius of the cornea, myopia

For citation: Tsyrenzhapova E.K., Rozanova O.I., Seliverstova N.N. Analysis of Optical Properties of Posterior Surface of Cornea in Patients after Anterior Radial Keratotomy. *Acta biomedica scientifica*. 2019; 4(4): 24-29. doi: 10.29413/ABS.2019-4.4.3

АКТУАЛЬНОСТЬ

Передняя радиальная кератотомия (ПРК) стала одной из первых рефракционных хирургических процедур для коррекции близорукости. В 1980–90-х годах, до появления эксимерного лазера, данная операция имела высокую эффективность и привлекательность. Однако технология проведения ПРК подразумевала большую зависимость результата как от исходных оптико-анатомических параметров глаза, так и от уровня профессионализма хирурга.

Для глаз после выполненной ранее ПРК в отдалённом периоде характерно наличие индуцированного астигматизма в 3–15 % случаев, гиперметропический сдвиг (связанный с нарушением техники операции и возникновением макро- и микроперфораций), неравномерные процессы рубцевания, снижение механической прочности роговицы [1, 2, 3, 4, 5]. В ряде случаев после ПРК имеет место выраженная оптическая деформация роговицы, что приводит к увеличению аберраций высокого порядка и ухудшению качества зрения [6, 7]. В литературе имеется достаточное количество работ, свидетельствующих о снижении прочностных свойств роговой оболочки после ПРК. При этом нередко присутствует протрузия и истончение периферических отделов роговицы, расхождение кератотомических рубцов и формирование прозрачных эпителиальных «пробок». Также возможно появление ятрогенной кератэктазии, которая характеризуется выраженными рефракционными нарушениями в виде гиперметропического сложного и смешанного астигматизма, в том числе высокой степени [8].

Долгое время считалось, что в результате ПРК происходит равнозначное уплощение обеих роговичных поверхностей, соотношение радиусов кривизны их окружностей сохраняется, и кератометрический индекс (1,3375) остаётся прежним [9]. Однако внедрение Шаймпфлюг-визуализации в клиническую практику позволило доказать, что после ПРК задняя поверхность роговицы претерпевает более явное уплощение, чем передняя, что ведёт к изменению кератометрического индекса [10, 11, 12, 13, 14, 15, 16, 17]. Кроме того, малые (3,2 мм и менее) оптические зоны имеют высокую вероятность ошибки радиуса кривизны. Вышеперечисленные факторы могут привести к неправильной оценке оптической силы роговицы и, как следствие, к неправильному расчёту ИОЛ и появлению послеоперационной гиперметропии [18, 19, 20, 21].

Учитывая постоянный прирост пациентов с возрастной катарактой после радиальной кератотомии, требуется тщательный анализ оптических свойств роговицы и правильный расчёт ИОЛ у данной категории пациентов, что является значимой проблемой. Именно поэтому анализ задней поверхности роговицы у пациентов после ПРК приобретает важное значение, информация о форме задней поверхности может стать основой для более точного расчёта ИОЛ и может улучшить качество зрения пациентов.

ЦЕЛЬ ИССЛЕДОВАНИЯ

Выполнить анализ оптических свойств задней поверхности роговицы у пациентов после передней радиальной кератотомии.

МАТЕРИАЛЫ И МЕТОДЫ

Исследование проведено в соответствии с Хельсинкской декларацией (принятой в июне 1964 г. (Хельсинки, Финляндия)) и пересмотренной в октябре 2000 г. (Эдин-

бург, Шотландия) и одобрено локальным Этическим комитетом. От каждого пациента получено информированное согласие.

Проведено проспективное нерандомизированное исследование в Иркутском филиале ФГАУ «НМИЦ «МНТК «Микрохирургия глаза» им. акад. С.Н. Федорова» Минздрава России, обследованы 24 пациента (48 глаз) с возрастной катарактой разной степени плотности, миопией и наличием ранее проведённой ПРК или радиально-тангенциальной кератотомии в анамнезе. Средний возраст больных составил $59,5 \pm 5,2$ года (от 47 до 68 лет), из них 19 женщин и 5 мужчин. Всем больным было проведено всестороннее офтальмологическое исследование, включая топографию роговицы на аппарате Pentacam HR (Oculus, Германия) с определением кривизны её передней и задней поверхностей, оптическую биометрию, кератометрию на аппарате Lenstar LS 900 (HAAG-STREIT AG, Швейцария). Для каждого глаза произведён расчёт кератометрического индекса (КИ) по формуле:

$$\text{КИ} = \text{Оптическая сила роговицы} \times \text{Радиус кривизны роговицы} + 1$$

Критериями исключения были: передне-задний размер глазного яблока свыше 28 мм, наличие кератэктазии (толщина роговицы менее 450–490 мкм) неудовлетворительное качество Шаймпфлюг-визуализации (наличие маркировок «blink» или «lid»).

Группу контроля составили 27 пациентов (54 глаза) с возрастной катарактой и миопией, без рефракционных вмешательств в анамнезе. Средний возраст пациентов группы контроля составил $60,2 \pm 4,3$ года (от 48 до 70 лет), их них 19 женщин и 8 мужчин.

Статистический анализ проведён с применением компьютерной программы Statistica 6.0. Для статистического анализа были использованы параметры правого глаза. Были вычислены средние арифметические M , стандартные отклонения от среднего SD . Правильность распределения значений в группах оценена с использованием критерия Колмогорова – Смирнова. Проведены сравнительный анализ по t -критерию, регрессионный и корреляционный анализы.

РЕЗУЛЬТАТЫ И ОБСУЖДЕНИЕ

Кератометрические показатели у пациентов с миопией и после ПРК статистически значимо отличались от показателей контрольной группы (табл. 1). Различий в значениях передне-заднего размера глаза и пахиметрии выявлено не было.

На следующем этапе был проведён анализ Шаймпфлюг-изображений. Данные передней и задней кератометрии представлены в таблице 2. Видно, что в исследуемых группах показатели преломления в основных меридианах значительно различаются.

При этом установлено, что соотношение радиусов кривизны передней и задней поверхностей роговицы в группах исследования различаются. Радиус кривизны передней поверхности у пациентов после ПРК составил $9,45 \pm 0,91$ мм в среднем по меридианам, что значительно больше в сравнении с данными показателями у пациентов контрольной группы – $7,70 \pm 0,19$ мм ($p = 0,0001$). Радиус кривизны задней поверхности у пациентов после ПРК составил $8,89 \pm 1,32$ мм в среднем по меридианам, что значительно больше в сравнении с данными показателями у пациентов контрольной группы – $6,39 \pm 0,17$ мм ($p = 0,0001$).

Таблица 1

Основные опτικο-анатомические характеристики глаза у пациентов групп исследования

Table 1

Basic optical and anatomical characteristics of the eye in study group patients

Параметры	Контрольная группа (54 глаза) M ± SD (min; max)	Группа после ПРК (48 глаз) M ± SD (min; max)	t-критерий
ПЗО, мм	25,14 ± 0,48 (24,16; 26,13)	25,54 ± 1,21 (23,53; 27,24)	0,0001
Кератометрия (Lenstar), дптр	44,25 ± 1,09 (42,50; 46,75)	38,24 ± 2,95 (31,42; 42,84)	0,0001
Толщина роговицы в центре, мкм	557,7 ± 22,5 (529; 595)	570,1 ± 19,4 (540; 600)	0,0001

Таблица 2

Кератометрические показатели, полученные при Шаймпфлюг-визуализации

Table 2

Keratometric indicators obtained in Scheimpflug visualization

Параметры	Контрольная группа (54 глаза) M ± SD (min; max)	Группа после ПРК (48 глаз) M ± SD (min; max)	t-критерий	F-критерий
Кератометрия передней поверхности в крутом меридиане, дптр	44,34±1,19 (42,10–47,00)	37,10±3,57 (30,00–43,20)	0,0001	0,0001
Кератометрия передней поверхности в плоском меридиане, дптр	43,50±1,14 (41,30–45,90)	35,40±3,51 (28,10–40,00)	0,0001	0,0001
Кератометрия передней поверхности в среднем по меридианам, дптр	43,92±1,14 (41,80–46,30)	36,25±3,48 (29,30–41,10)	0,0001	0,0001
Астигматизм передней поверхности, дптр	-0,61±0,76 (-1,90–1,20)	1,40±0,20 (-1,50–4,60)	0,0001	0,001
Кератометрия задней поверхности в крутом меридиане, дптр	-6,41±0,20 (-6,80–6,00)	-4,80±0,60 (-5,80–3,40)	0,0001	0,0001
Кератометрия задней поверхности в плоском меридиане, дптр	-6,15±0,16 (-6,50–5,9)	-4,36±0,63 (-5,40–3,00)	0,0001	0,0001
Кератометрия задней поверхности в среднем по меридианам, дптр	-6,27±0,17 (-6,60–5,90)	-4,57±0,61 (-5,60–3,20)	0,0001	0,0001
Астигматизм задней поверхности, дптр	0,27±0,13 (0,10–0,60)	0,32±0,44 (-0,70–1,50)	0,94	0,0001

Размах данных радиусов кривизны передней и задней поверхностей роговицы в различных меридианах представлен на рисунке 1. Видно, что у пациентов после ПРК присутствует значительно больший размах данных, при этом максимальную дисперсию имеет радиус кривизны в плоском меридиане.

Соотношение радиусов задней кривизны роговицы к радиусу передней в среднем по меридианам у пациентов после ПРК составило $1,07 \pm 0,70$, у пациентов контрольной группы – $1,20 \pm 0,02$ ($p = 0,0001$). Кератометрический индекс у пациентов после ПРК составил $1,3538 \pm 0,0239$, в группе контроля – $1,3372 \pm 0,0003$ ($p = 0,23$).

При проведении корреляционного анализа установлено, что у пациентов после ПРК кератометрический показатель задней поверхности роговицы имеет тесную обратную взаимосвязь с кератометрическим показателем передней поверхности роговицы ($r = -0,93$; $p = 0,0001$). У пациентов группы контроля также просматривается тесная обратная взаимосвязь между данными показателями ($r = -0,76$; $p = 0,0001$). Тренды зависимости оптической силы задней поверхности роговицы от оптической силы передней поверхности представлены на рисунке 2.

Значимых корреляций между парами кератометрии задней поверхности и передне-задним размером глазного яблока и пахиметрией роговицы не выявлено ни в основной, ни в контрольной группе исследования.

ОБСУЖДЕНИЕ

Радиус задней поверхности роговицы в схематическом глазу Гуллстранда составляет 6,8 мм (Atchison D.A., Smith G., 2000), в то время как в схематическом глазу

Le Grand и El Hage (1980) и Liou и Brennan (1997) он составляет 6,5 мм и 6,4 мм соответственно. По данным клинических исследований, кератометрия задней поверхности роговицы варьирует от $-6,36$ до $-6,44$ дптр [22, 23, 24, 25, 26, 27]. В данном исследовании проведён анализ дисперсии значений оптической силы роговицы у пациентов после ПРК. Представленные показатели радиуса кривизны задней роговицы коррелируют с опубликованными ранее данными [28, 29, 30, 31].

Результаты сравнительного анализа показывают, что радиус кривизны задней поверхности роговицы у пациентов после ПРК значительно больше, чем у пациентов без каких-либо вмешательств на роговице. При этом у пациентов после ПРК радиус кривизны задней поверхности роговицы имеет большой разброс данных, и особенно это касается плоского меридиана. При этом у пациентов после ПРК присутствует тесная обратная взаимосвязь между оптической силой задней поверхности роговицы и оптической силой передней поверхности роговицы. Представленные результаты исследования показывают, что для пациентов после ПРК характерно существенное изменение соотношения радиусов кривизны передней и задней поверхностей роговицы и кератометрического индекса.

Полученные показатели кератометрического индекса значительно отличаются от стандартных кератометрических индексов, которые заложены в основные формулы расчёта ИОЛ. В основные формулы расчёта ИОЛ (за исключением формулы Haigis) внесён кератометрический индекс 1,3375. Учитывая, что отклонение в индексе на 0,001 соответствует изменению оптической

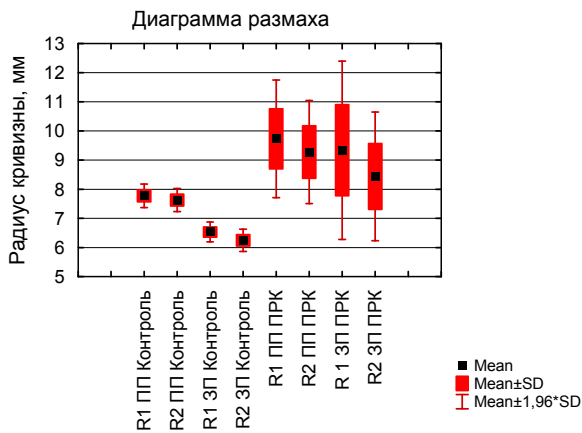


Рис. 1. Результаты дисперсионного анализа радиусов кривизны передней и задней поверхностей роговицы: R1 ПП Контроль – радиус кривизны передней поверхности роговицы в плоском меридиане у пациентов группы контроля; R2 ПП Контроль – радиус кривизны передней поверхности роговицы в сильном меридиане у пациентов группы контроля; R1 ЗП Контроль – радиус кривизны задней поверхности роговицы в плоском меридиане у пациентов группы контроля; R2 ЗП Контроль – радиус кривизны задней поверхности роговицы в сильном меридиане у пациентов группы контроля; R1 ПП ПРК – радиус кривизны передней поверхности роговицы в плоском меридиане у пациентов после ПРК; R2 ПП ПРК – радиус кривизны передней поверхности роговицы в крутом меридиане у пациентов после ПРК; R1 ЗП ПРК – радиус кривизны задней поверхности роговицы в плоском меридиане у пациентов после ПРК; R2 ЗП ПРК – радиус кривизны задней поверхности роговицы в крутом меридиане у пациентов после ПРК.

Fig. 1. The results of variance analysis of the curvature radii of the anterior and posterior surfaces of the cornea: R1 ПП Контроль – the radius of curvature of the anterior surface of the cornea in a flat meridian in patients of the control group; R2 ПП Контроль – the radius of curvature of the anterior surface of the cornea in a strong meridian in patients of the control group; R1 ЗП Контроль – the radius of curvature of the posterior surface of the cornea in the flat meridian of the control group; R2 ЗП Контроль – the radius of curvature of the posterior surface of the cornea in a strong meridian in patients of the control group; R1 ПП ПРК – the radius of curvature of the anterior surface of the cornea in a flat meridian in patients after anterior radial keratotomy; R2 ПП ПРК – the radius of curvature of the anterior surface of the cornea in the steep meridian of patients after anterior radial keratotomy; R1 ЗП ПРК – the radius of curvature of the posterior surface of the cornea in a flat meridian in patients after anterior radial keratotomy; R2 ЗП ПРК – the radius of curvature of the posterior surface of the cornea in the steep meridian of patients after anterior radial keratotomy.

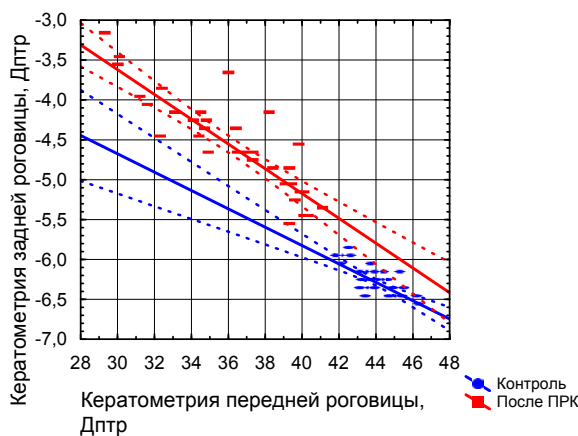


Рис. 2. Зависимость оптической силы задней поверхности роговицы от оптической силы передней поверхности роговицы у пациентов после ПРК и пациентов контрольной группы.

Fig. 2. The dependence of the optical power of the posterior corneal surface on the optical power of the anterior corneal surface in patients after anterior radial keratotomy and patients in the control group.

силы роговицы в 0,13 дптр (Olsen T., 1986) [32], то определено, что представленные результаты исследования свидетельствуют о необходимости внесения поправок в формулы расчёта ИОЛ.

ЗАКЛЮЧЕНИЕ

У пациентов после ПРК показатели кератометрии задней поверхности роговицы значительно выше, чем в контроле. Соотношение радиуса кривизны задней поверхности роговицы к радиусу кривизны передней поверхности роговицы значительно изменяется после ПРК, что происходит вследствие более выраженного уплощения задней поверхности роговицы. Стандартный кератометрический индекс (1,3375) является недействительным для пациентов после ПРК и должен быть рассчитан индивидуально для каждого пациента при решении об оперативном лечении катаракты.

ЛИТЕРАТУРА

1. Аветисов С.Э., Мамиконян В.Р. *Кераторефракционная хирургия*. М.: Полигран; 1993.
2. Балашевич Л.И. Операции, изменяющие кривизну центральной части роговицы за счет вмешательства на ее периферии. В: Балашевич Л.И. *Хирургическая коррекция аномалий рефракции и аккомодации*. М.: Человек; 2009. с. 17-42.
3. Sawelson H, Marks RG. Five-year results of radial keratotomy. *Refractive Corneal Surgery*. 1989; 5(1): 8-20.
4. Бикбулатова А.А., Пасикова Н.В. Особенности факоэмульсификации катаракты у пациентов после передней радиальной кератотомии. *Современные технологии катарактальной и рефракционной хирургии*. 2015; (4): 23-26.
5. Аветисов С.Э., Антонов А.А., Вострухин С.В. Прогрессирующая гиперметропия после радиальной кератотомии: возможные причины. *Вестник офтальмологии*. 2015; (2): 13-18. doi: 10.17116/oftalma2015131213-18
6. Балашевич Л.И., Качанов А.Б. *Клиническая кернеотопография и aberromетрия*. М.: ФГУ «МНТК «Микрохирургия глаза»; 2008.
7. Applegate RA, Howland HC, Sharp RP, Cottingham AJ, Yee RW. Corneal aberrations and visual performance after radial keratotomy. *J Refract Surg*. 1998; 14(4): 397-407. doi: 10.3928/1081-597X-19980701-05
8. Бикбулатова А.А., Пасикова Н.В. Ятрогенная кератэктазия как отдаленное осложнение передней кератотомии. *Вестник Оренбургского государственного университета*. 2015; (12): 38-41.
9. Куренков В.Н., Касьянова Е.Ю. Современные возможности исследования топографии задней поверхности роговицы с помощью трехмерного топографического сканера Pentacam. Выявление корреляции общей преломляющей силы роговицы с преломляющей силой ее задней поверхности. *Офтальмология*. 2005; 2(3): 17-23.
10. Holladay JT. Cataract surgery in patients with previous keratorefractive surgery (RK, PRK, and LASIK) *Ophthalmic Practise*. 1997; 15: 238-244.
11. Langenbucher A, Haigis W, Seitz B. Difficult lens power calculations. *Curr Opin Ophthalmol*. 2004; 15(1): 1-9.
12. Seitz B, Langenbucher A. Intraocular lens power calculation in eyes after corneal refractive surgery. *J Refract Surg*. 2000; 16(3): 349-361.
13. Hamilton DR, Hardten DR. Cataract surgery in patients with prior refractive surgery. *Curr Opin Ophthalmol*. 2003; 14(1): 44-53.
14. Jarade EF, Tabbara KF. Intraocular lens calculations after corneal refractive surgery. *Middle East Afr J Ophthalmol*. 2002; 10(1): 106-111.
15. Awwad ST, Dwarakanathan S, Bowman RW, Cavanagh HD, Verity SM, Mootha VV, et al. Intraocular lens power calculation

after radial keratotomy: estimating the refractive corneal power. *J Cataract Refract Surg.* 2007; 33(6): 1045-1050. doi: 10.1016/j.jcrs.2007.03.018

16. Hoffer KJ. Special circumstances: post-laser refractive surgery eyes. In: Hoffer KJ (ed.) *IOL Power*. Thorofare, NJ: SLACK Inc.; 2011. p. 179-194.

17. Hoffer KJ. Calculation of intraocular lens power in post radial keratotomy eyes. *Ophthalmic Practic (Canada)*. 1994; 12: 242-243.

18. Koch DD, Liu JF, Hyde LL, Rock RL, Emery JM. Refractive complications of cataract surgery after radial keratotomy. *Am J Ophthalmol.* 1989; 108(6): 676-682. doi: 10.1016/0002-9394(89)90860-X

19. Богуш И.В. Комбинированный метод определения оптической силы интраокулярных линз после радиальной кератотомии. *Сибирский научный медицинский журнал*. 2009; 138(4): 93-99.

20. Holladay JT, Hill WE, Steinmueller A. Corneal power measurements using Scheimpflug imaging in eyes with prior corneal refractive surgery. *J Refract Surg.* 2009; 25(10): 862-868. doi: 10.3928/1081597X-20090917-07

21. Сенченко Н.Я., Розанова О.И., Шантурова М.А., Мищенко О.П., Юрьева Т.Н. Оптимизация расчета оптической силы торической ИОЛ у пациентов с катарактой и измененной топографией роговицы. *Офтальмохирургия*. 2016; (1): 6-13. doi: 10.25276/0235-4160-2016-1-6-13

22. Ходжаев Н.С., Богуш И.В. Методы устранения рефракционных ошибок при расчете интраокулярных линз после кераторефракционных операций. *Офтальмохирургия*. 2010; (2): 51-54.

23. Пантелеев Е.Н., Бессарабов А.Н., Агафонов С.Г., Халудорова Н.Б. Возможности использования стандартных методов оценки преломляющей силы роговицы для расчетов оптической силы ИОЛ после передней дозированной радиальной кератотомии. *Вестник Оренбургского государственного университета*. 2011; (14): 295-297.

24. Пантелеев Е.Н., Бессарабов А.Н., Агафонов С.Г. Роль изменений анатомо-оптических взаимоотношений в переднем отрезке глаза после миопического Lasik и дозированной радиальной кератотомии в расчетах эффективного положения ИОЛ. *Практическая медицина*. 2012; 1(4): 284-287.

25. Нероев В.В., Тарутта Е.П., Ходжабеян Н.В., Ханджян А.Т., Пенкина А.В., Милаш С.В. Оценка анатомо-оптических параметров роговицы после кераторефракционных вмешательств с помощью шаймпflug-анализатора Galilei G2. *Российский офтальмологический журнал*. 2014; 7(2): 5-9.

26. Camellin M, Savini G, Hoffer KJ, Carbonelli M, Barboni P. Scheimpflug camera measurement of anterior and posterior corneal curvature in eyes with previous radial keratotomy. *J Refract Surg.* 2012; 28(4): 275-279. doi: 10.3928/1081597X-20120221-03

27. Юсеф Ю.Н., Касьянов А.А., Иванов М.Н. Расчет оптической силы интраокулярных линз в нестандартных клинических ситуациях. *Вестник офтальмологии*. 2013; 129(5): 62-66.

28. Жежелева Л.В., Гусев Ю.А. Влияние показателей кератометрии на точность расчета оптической силы ИОЛ у пациентов после радиальной кератотомии. *Катарактальная и рефракционная хирургия*. 2016; 16(1): 25-30.

29. Dubbelman M, Sicam VA, Van der Heijde GL. The shape of the anterior and posterior surface of the aging human cornea. *Vision Res.* 2006; 46(6-7): 993-1001. doi: 10.1016/j.visres.2005.09.021

30. Belin MW. Reading the Pentacam's maps. *Cataract Refractive Surgery*. 2007; (1): 16-18.

31. Borasio E, Stevens J, Smith GT. Estimation of true corneal power after keratorefractive surgery in eyes requiring cataract surgery: BESS't formula. *J Cataract Refract Surg.* 2006; 32(12): 2004-2014. doi: 10.1016/j.jcrs.2006.08.037

32. Olsen T. On the calculation of power from curvature of the cornea. *Br J Ophthalmol.* 1986; 70: 152-154. doi: 10.1136/bjo.70.2.152

REFERENCES

1. Avetisov SE, Mamikonyan VR. *Keratorefractive surgery*. M.: Poligran; 1993. (In Russ.)

2. Balashevich LI. Surgeries changing the curvature of the central part of the cornea due to interventions on its periphery. In: Balashevich LI. *Surgical correction of refraction and accommodation anomalies*. Moscow: Chelovek; 2009. p. 17-42. (In Russ)

3. Sawelson H, Marks RG. Five-year results of radial keratotomy. *Refractive Corneal Surgery*. 1989; 5(1): 8-20.

4. Bikulatova AA, Pasikova NV. Features of cataract phacoemulsification in patients after anterior radial keratotomy. *Sovremennyye tekhnologii kataraktalnoy i refraktsionnoy khirurgii*. 2015; (4): 23-26. (In Russ.)

5. Avetisov SE, Antonov AA, Vostrukhin SV. Progressive hyperopic shift after radial keratotomy: possible causes. *The Russian Annals of Ophthalmology*. 2015; (2): 13-18. doi: 10.17116/oftalma2015131213-18. (In Russ.)

6. Balashevich LI, Kachanov AB. *Clinical corneotopography and aberrometry*. Moscow: FGU "MNTK "Mikrokhirurgiya glaza"; 2008. (In Russ.)

7. Applegate RA, Howland HC, Sharp RP, Cottingham AJ, Yee RW. Corneal aberrations and visual performance after radial keratotomy. *J Refract Surg.* 1998; 14(4): 397-407. doi: 10.3928/1081-597X-19980701-05

8. Bikulatova AA, Pasikova NV. Iatrogenic keratectasia as a long-term complication of anterior keratotomy. *Vestnik Orenburgskogo gosudarstvennogo universiteta*. 2015; (12): 38-41. (In Russ.)

9. Kurenkov VN, Kasyanova EYu. Modern possibilities of studying the topography of the posterior surface of the cornea using the Pentacam three-dimensional topographic scanner. Identify the correlation of the total refractive power of the cornea with the refractive power of its back surface. *Ophthalmology in Russia*. 2005; 2(3): 17-23. (In Russ.)

10. Holladay JT. Cataract surgery in patients with previous keratorefractive surgery (RK, PRK, and LASIK) *Ophthalmic Practice*. 1997; 15: 238-244.

11. Langenbucher A, Haigis W, Seitz B. Difficult lens power calculations. *Curr Opin Ophthalmol.* 2004; 15(1): 1-9.

12. Seitz B, Langenbucher A. Intraocular lens power calculation in eyes after corneal refractive surgery. *J Refract Surg.* 2000; 16(3): 349-361.

13. Hamilton DR, Hardten DR. Cataract surgery in patients with prior refractive surgery. *Curr Opin Ophthalmol.* 2003; 14(1): 44-53.

14. Jarade EF, Tabbara KF. Intraocular lens calculations after corneal refractive surgery. *Middle East Afr J Ophthalmol.* 2002; 10(1): 106-111.

15. Awwad ST, Dwarakanathan S, Bowman RW, Cavanagh HD, Verity SM, Mootha VV, et al. Intraocular lens power calculation after radial keratotomy: estimating the refractive corneal power. *J Cataract Refract Surg.* 2007; 33(6): 1045-1050. doi: 10.1016/j.jcrs.2007.03.018

16. Hoffer KJ. Special circumstances: post-laser refractive surgery eyes. In: Hoffer KJ (ed.) *IOL Power*. Thorofare, NJ: SLACK Inc.; 2011. p. 179-194.

17. Hoffer KJ. Calculation of intraocular lens power in post radial keratotomy eyes. *Ophthalmic Practic (Canada)*. 1994; 12: 242-243.

18. Koch DD, Liu JF, Hyde LL, Rock RL, Emery JM. Refractive complications of cataract surgery after radial keratotomy. *Am J Ophthalmol.* 1989; 108(6): 676-682. doi: 10.1016/0002-9394(89)90860-X

19. Bogush IV. Combined method for determining the optical power of intraocular lenses after radial keratotomy. *The Siberian Scientific Medical Journal*. 2009; 138(4): 93-99. (In Russ.)

20. Holladay JT, Hill WE, Steinmueller A. Corneal power measurements using Scheimpflug imaging in eyes with prior corneal refractive surgery. *J Refract Surg.* 2009; 25(10): 862-868. doi: 10.3928/1081597X-20090917-07

21. Senchenko NYa, Rozanova OI, Shanturova MA, Mishchenko OP, Iureva TN. Optimization of the calculation of the optical power of toric IOL in patients with cataracts and altered corneal topography. *Fyodorov Journal of Ophthalmic Surgery*. 2016; (1): 6-13. doi: 10.25276/0235-4160-2016-1-6-13. (In Russ.)
22. Khodzhaev NS, Bogush IV. Methods for the elimination of refractive errors in the calculation of intraocular lenses after kerato-refractive operations. *Fyodorov Journal of Ophthalmic Surgery*. 2010; (2): 51-54. (In Russ.)
23. Pantelev EN, Bessarabov AN, Agafonov SG, Haludorova NB. The possibility of using standard methods for assessing the refractive power of the cornea for calculating the optical power of the IOL after anterior metered radial keratotomy. *Vestnik Orenburgskogo gosudarstvennogo universiteta*. 2011; (14): 295-297. (In Russ.)
24. Pantelev EN, Bessarabov AN, Agafonov SG. The role of changes in anatomical and optical relationships in the anterior segment of the eye after myopic Lasic and dosed radial keratotomy in calculations of the effective position of the IOL. *Practical Medicine*. 2012; 1(4): 284-287. (In Russ.)
25. Neroev VV, Tarutta EP, Khodzhabekeyan NV, Khandzhyan AT, Penkina AV, Milash SV. Using Galilei G2 scheinpfug analyser to determine anatomical and optical parameters of the cornea after refractive corneal surgery. *Russian Ophthalmological Journal*. 2014; 7(2): 5-9. (In Russ.)
26. Camellin M, Savini G, Hoffer KJ, Carbonelli M, Barboni P. Scheimpflug camera measurement of anterior and posterior corneal curvature in eyes with previous radial keratotomy. *J Refract Surg*. 2012; 28(4): 275-279. doi: 10.3928/1081597X-20120221-03
27. Yousef YuN, Kasyanov AA, Ivanov MN. Calculation of the optical power of intraocular lenses in non-standard clinical situations. *The Russian Annals of Ophthalmology*. 2013; 129(5): 62-66. (In Russ.)
28. Zhezheleva LV, Gusev YuA. The effect of keratometry on the accuracy of the calculation of the optical power of the IOL in patients after radial keratotomy. *Kataraktalnaya i refrakcionnaya khirurgiya*. 2016; 16(1): 25-30. (In Russ.)
29. Dubbelman M, Sicam VA, Van der Heijde GL. The shape of the anterior and posterior surface of the aging human cornea. *Vision Res*. 2006; 46(6-7): 993-1001. doi: 10.1016/j.visres.2005.09.021
30. Belin MW. Reading the Pentacam's maps. *Cataract Refractive Surgery*. 2007; (1): 16-18.
31. Borasio E, Stevens J, Smith GT. Estimation of true corneal power after keratorefractive surgery in eyes requiring cataract surgery: BESS't formula. *J Cataract Refract Surg*. 2006; 32(12): 2004-2014. doi: 10.1016/j.jcrs.2006.08.037
32. Olsen T. On the calculation of power from curvature of the cornea. *Br J Ophthalmol*. 1986; 70: 152-154. doi: 10.1136/bjo.70.2.152

Сведения об авторах

Цыренжапова Екатерина Кирилловна – врач-офтальмолог, Иркутский филиал ФГАУ «НМИЦ «МНТК «Микрохирургия глаза» им. акад. С.Н. Федорова» Минздрава России, e-mail: katyakel@mail.ru, <http://orcid.org/0000-0002-6804-8268>

Розанова Ольга Ивановна – доктор медицинских наук, врач-офтальмолог, заведующая лечебно-диагностическим отделением, Иркутский филиал ФГАУ «НМИЦ «МНТК «Микрохирургия глаза» им. акад. С.Н. Федорова» Минздрава России, e-mail: olgrozanova@gmail.com, <http://orcid.org/0000-0003-3139-2409>

Селиверстова Наталья Николаевна – кандидат медицинских наук, врач-офтальмолог, Иркутский филиал ФГАУ «НМИЦ «МНТК «Микрохирургия глаза» им. акад. С.Н. Федорова» Минздрава России, e-mail: nataseliver@mail.ru, <http://orcid.org/0000-0003-2228-6866>

Information about the authors

Ekaterina K. Tsyrenzhapova – Ophthalmologist, Irkutsk Branch of S. Fyodorov Eye Microsurgery Federal State Institution, e-mail: katyakel@mail.ru, <http://orcid.org/0000-0002-6804-8268>

Olga I. Rozanova – Dr. Sc. (Med.), Ophthalmologist, Head of Diagnostic and Treatment Department, Irkutsk Branch of S. Fyodorov Eye Microsurgery Federal State Institution, e-mail: olgrozanova@gmail.com, <http://orcid.org/0000-0003-3139-2409>

Natalya N. Seliverstova – Cand. Sc. (Med.), Ophthalmologist, Irkutsk Branch of S. Fyodorov Eye Microsurgery Federal State Institution, e-mail: nataseliver@mail.ru, <http://orcid.org/0000-0003-2228-6866>

Статья получена: 17.04.2019. Статья принята: 26.06.2019. Статья опубликована: 26.08.2019.
Received: 17.04.2019. Accepted: 26.06.2019. Published: 26.08.2019.