

МОРФОЛОГИЯ, ФИЗИОЛОГИЯ И ПАТОФИЗИОЛОГИЯ MORPHOLOGY, PHYSIOLOGY AND PATHOPHYSIOLOGY

DOI: 10.29413/ABS.2019-4.6.1

Функциональное состояние биоэлектрической активности головного мозга при остеохондрозе шейного отдела позвоночника

Кинаш И.Н.¹, Верхозина Т.К.^{1,2}, Ипполитова Е.Г.¹, Скляренко О.В.¹, Кошкарева З.В.¹¹ ФГБНУ «Иркутский научный центр хирургии и травматологии» (664003, г. Иркутск, ул. Борцов Революции, 1, Россия);² Иркутская государственная медицинская академия последипломного образования – филиал ФГБОУ ДПО «Российская медицинская академия непрерывного профессионального образования» Минздрава России (664049, г. Иркутск, Юбилейный, 100, Россия)Автор, ответственный за переписку: Кинаш Ирина Николаевна, e-mail: iscst@mail.ru

Резюме

Остеохондроз позвоночника занимает одно из первых мест среди всех хронических заболеваний, причём каждый второй больной остеохондрозом имеет дистрофические и дегенеративные изменения позвоночника именно в шейном отделе. Проявления остеохондроза шейного отдела позвоночника разнообразны, что нередко препятствует диагностированию и последующему лечению. При остеохондрозе шейного отдела позвоночника могут появляться клинические симптомы, связанные с недостаточным кровоснабжением участков мозга, требующие методов диагностики, не входящих в стандарты диагностики заболевания. С целью изучения биоэлектрической активности головного мозга у 25 больных отделения нейрохирургии ФГБНУ ИНЦХТ с остеохондрозом шейного отдела позвоночника с цереброваскулярным синдромом проведено сопоставление показателей ЭЭГ с репрезентативной по полу и возрасту группой здоровых добровольцев. Регистрация показателей энцефалограмм проводилась с помощью энцефалографа ЭЭГА-21/26 «Энцефалан-131-03» (г. Таганрог) со стандартной установкой скальповых ЭЭГ электродов по системе «10-20». Анализ ритмов биоэлектрической активности головного мозга в группе клинического сравнения выявил нормальное зональное распределение при доминировании на ЭЭГ альфа-ритма, что в целом отражает достаточно высокую степень организации нейроактивности и указывает на устойчивость церебрального гомеостаза. В то же время в основной группе показатели ЭЭГ достоверно отличались от значений нормы и показателей контрольной группы. Анализ биоэлектрической активности головного мозга пациентов с остеохондрозом шейного отдела позвоночника характеризовался дезорганизацией корковой ритмики с сочетанием умеренных и диффузных нарушений различной степени выраженности. Имел место сдвиг частоты биоэлектрической активности в сторону медленных волн, что является признаком, характерным для дисциркуляторной энцефалопатии. Таким образом, исследование биопотенциалов мозга (ЭЭГ) у пациентов с остеохондрозом шейного отдела позвоночника имеет диагностическое и прогностическое значение, а также является мерой оценки текущего клинического состояния пациента.

Ключевые слова: остеохондроз, электроэнцефалограмма, биопотенциалы мозга

Для цитирования: Кинаш И.Н., Верхозина Т.К., Ипполитова Е.Г., Скляренко О.В., Кошкарева З.В. Функциональное состояние биоэлектрической активности головного мозга при остеохондрозе шейного отдела позвоночника. *Acta biomedica scientifica*. 2019; 4(6): 7-12. doi: 10.29413/ABS.2019-4.6.1.

Functional State of the Bioelectrical Activity of the Brain in Cervical Osteochondrosis

Kinash I.N.¹, Verkhosina T.K.^{1,2}, Ippolitova E.G.¹, Sklyarenko O.V.¹, Koshkareva Z.V.¹¹ Irkutsk Scientific Centre of Surgery and Traumatology (Bortsov Revolyutsii str. 1, Irkutsk 664003, Russian Federation); ² Irkutsk State Medical Academy of Postgraduate Education – a Branch of the Russian Medical Academy of Continuing Professional Education of the Ministry of Health of Russia (Yubileiny 100, Irkutsk 664049, Russian Federation)Corresponding author: Irina N. Kinash, e-mail: iscst@mail.ru

Abstract

Spinal osteochondrosis takes one of the first places among all chronic diseases, and every second osteochondrosis patient has dystrophic and degenerative changes in the spine in the cervical region. Manifestations of osteochondrosis of the cervical spine are diverse, which often interferes with the diagnosis and subsequent treatment. In osteochondrosis of the cervical spine, clinical symptoms may occur associated with insufficient blood supply to areas of the brain and that would require diagnostic methods that are not included in the standards for diagnosing the disease. In order to study the bioelectrical activity of the brain in 25 patients of the Department of Neurosurgery of Irkutsk Scientific Centre of

Surgery and Traumatology with osteochondrosis of the cervical spine with cerebrovascular syndrome; a comparison was made of EEG indicators with a group of healthy volunteers that is representative by sex and age. Encephalogram indices were recorded using an EEG-21/26 Encephalan-131-03 encephalograph (Taganrog) with a standard installation of scalp EEG electrodes using the "10-20" system. An analysis of the rhythms of the bioelectrical activity of the brain in the clinical comparison group revealed a normal zonal distribution with an alpha rhythm dominating the EEG, which generally reflects a high degree of organization of neuroactivity and indicates the stability of cerebral homeostasis. At the same time, in the main group, EEG indicators significantly differed from the values of the norm and indicators of the control group. Analysis of the bioelectrical activity of the brain of patients with osteochondrosis of the cervical spine was characterized by disorganization of cortical rhythmicity with a combination of moderate and diffuse disorders of varying severity. There was a shift in the frequency of bioelectric activity towards slow waves, which is a characteristic of dyscirculatory encephalopathy. Thus, the study of brain biopotentials (EEG) in patients with osteochondrosis of the cervical spine has diagnostic and prognostic significance, as well as a measure of the current clinical condition of the patient.

Key words: osteochondrosis, electroencephalogram, brain biopotentials

For citation: Kinash I.N., Verkhovina T.K., Ippolitova E.G., Sklyarenko O.V., Koshkareva Z.V. Functional State of the Bioelectrical Activity of the Brain in Cervical Osteochondrosis. *Acta biomedica scientifica*. 2019; 4(6): 7-12. doi: 10.29413/ABS.2019-4.6.1.

ВВЕДЕНИЕ

Остеохондроз позвоночника является одним из самых распространённых заболеваний XXI века. По данным Всемирной организации здравоохранения, остеохондрозом страдает до 80 % населения планеты [1]. Остеохондроз позвоночника является важной медико-социальной проблемой, поскольку всё чаще встречается у лиц молодого трудоспособного возраста. До 50 % больных остеохондрозом имеют дистрофические и дегенеративные изменения позвоночника в шейном отделе [1]. Проявления остеохондроза шейного отдела позвоночника разнообразны, что нередко препятствует диагностированию и последующему лечению. Учитывая, что шея – это область, богатая нервно-сосудистыми образованиями, многие из которых питают непосредственно головной мозг, при остеохондрозе шейного отдела позвоночника могут появляться клинические симптомы, связанные с недостаточным кровоснабжением участков мозга [2, 3].

Согласно стандарту специализированной медицинской помощи при дегенеративных заболеваниях позвоночника, к инструментальным методам диагностики относят МРТ позвоночника, МРТ спинного мозга, рентгенографию позвоночника, миелографию, КТ и МСКТ позвоночника, биомеханическое исследование [4], незаслуженно забываемый метод электроэнцефалографии, позволяющий проанализировать работоспособность мозга в целом, выявить изменения в его функционировании, определить наличие и характер патологических изменений отдельных областей головного мозга при различных патологических состояниях [5].

Электроэнцефалографическое исследование позволяет зарегистрировать и распознать альфа-, бета-, дельта-, тета-ритмы ЭЭГ, которые отличаются по своим характеристикам и представляют определённые степени активности мозга. Альфа-ритм отражает состояние покоя и фиксируется в состоянии бодрствования при закрытых глазах. В норме регулярный альфа-ритм с максимальной интенсивностью регистрируется в теменной и затылочной области, отсутствие альфа-ритма свидетельствует о нарушении симметрии полушарий [5, 6]. Бета-ритм с максимальной интенсивностью регистрируется над лобными долями мозга, выражен при тревожности, беспокойстве, депрессии или при использовании успокоительных препаратов. Тета-ритм является нормой для взрослого человека, он отражает состояние глубокого расслабления или естественного сна. Дельта-ритм также отражает состояние естественного сна, но в незначитель-

ном количестве может регистрироваться и в состоянии бодрствования. Амплитуда дельта-ритма в норме низкая, при наблюдении данного ритма более 15 % времени его относят к патологическим, свидетельствующим о нарушении функций головного мозга именно в той области, где и регистрируются его изменения. Появление на электроэнцефалограмме дельта-ритма локально или во всех частях головного мозга означает снижение коркового тонуса, которое может быть вызвано наличием опухоли, дисфункцией печени, инсультом и другими причинами [5, 7]. У пациентов с остеохондрозом шейного отдела позвоночника наиболее частыми являются церебральные нарушения в виде диэнцефального синдрома (повышенная раздражительность, общая слабость, бессонница, рассеянность), заднего шейного симпатического синдрома Барре (интенсивные головные боли, подобные мигрени, нарушения зрения и слуха, «онемение» рук); синкопального синдрома (возможно обморочное состояние при резком повороте головы); вестибулярно-стволового и кохлеарно-стволового синдрома (головокружение, шаткость походки, тошнота и даже рвота); синдрома зрительных нарушений (ухудшение зрения, мелькание «мушек» перед глазами) [8, 9]. Несмотря на серьёзность проблемы в доступной литературе последних лет мы не встретили материалов по изучению функционального состояния центральной нервной системы при остеохондрозе шейного отдела позвоночника, что и определило цели и задачи нашего исследования.

Целью настоящего исследования явилось изучение функционального состояния головного мозга, его биоэлектрической активности у больных с остеохондрозом шейного отдела позвоночника.

МАТЕРИАЛЫ И МЕТОДЫ ИССЛЕДОВАНИЯ

Электроэнцефалографическое исследование было проведено 25 пациентам отделения нейрохирургии ИНЦХТ с остеохондрозом шейного отдела позвоночника и 25 практически здоровым людям (контрольная группа). В основной группе было 16 женщин (64 %) и 9 мужчин (36 %), в возрасте от 26 до 64 лет, средний возраст составил 47 лет. Все пациенты проходили курс консервативной терапии по поводу обострения остеохондроза шейного отдела позвоночника. В контрольной группе было 15 женщин (60 %) и 10 (40 %) мужчин, средний возраст составил 39 лет. Все обследованные добровольцы на момент исследования и в анамнезе не имели заболеваний позвоночника и суставов.

У всех пациентов имелся болевой синдром (цервикалгии, брахиалгии, краниалгии) разной степени выраженности (от 4 до 8 баллов по шкале ВАШ). У всех пациентов болевой синдром сопровождался мышечно-тоническим рефлекторным синдромом. Наличие корешкового синдрома в варианте раздражения отмечено у 8 человек с поражением корешка C₄ (ПДС C_{III}-C_{IV}), у 9 пациентов при поражении корешка C₅ (ПДС C_{IV}-C_V); в варианте выпадения у 8 пациентов при поражении корешка C₆ (ПДС C_V-C_{VI}) имело место онемение 1–3 пальцев кисти.

Цереброваскулярные нарушения имели место у 14 (58 %) пациентов из основной группы. Они проявлялись мигреноподобными пульсирующими болями в области затылка или виска высокой интенсивности, транзиторными нарушениями кровообращения, вестибулярными расстройствами. При длительном течении заболевания у 13 (52 %) обследованных с остеохондрозом шейного отдела головные боли носили постоянный характер.

Регистрация показателей энцефалограмм проводилась с помощью энцефалографа ЭЭГА-21/26 «Энцефалан-131-03» (г. Таганрог) со стандартной установкой скальповых ЭЭГ электродов по системе «10-20», рекомендованной Международной федерацией клинической нейрофизиологии (IFCN). Исследуемые располагались в удобном кресле для достижения максимального расслабления. Проводилось наложение электродов и инструктаж о характере процедуры, подготовка к фотостимуляции, объяснялась техника дыхания при гипервентиляции. Характеристики основного ритма отражались при стандартной компьютерной обработке по программе базовой версии электроэнцефалографа-анализатора. Исследование выполнено в соответствии с «Этическими принципами проведения научных медицинских исследований с участием человека» с поправками 2000 г. и «Правилами клинической практики в Российской Федерации», утверждёнными Приказом Минздрава РФ от 19.06.2003 г. № 266. Исследование одобрено комитетом по биомедицинской этике ФГБНУ ИНЦХТ.

РЕЗУЛЬТАТЫ ИССЛЕДОВАНИЙ

В норме биоэлектрическая активность синхронна, ритмична, без очагов пароксизмов. Различные изменения биоэлектрической активности имеют свою интерпретацию: сниженная биоэлектрическая активность сигнализирует о депрессии, относительно ритмичная – о наличии мигреней и головных болей, диффузная активность – вариант нормы при условии отсутствия прочих отклонений. В сочетании с патологическими генера-

лизациями и пароксизмами – свидетельство наличия эпилепсии и судорог [5, 8].

У практически здоровых людей контрольной группы преобладали альфа- и бета-ритмы с ритмической согласованностью в обоих полушариях. Амплитуда альфа-ритма в среднем составляла 68,4 мкВ, частота – 9,6 Гц, что укладывалось в значения нормы (табл. 1). Регулярный альфа-ритм регистрировался в области затылка и темени, а в лобных долях практически не встречался. Бета-ритм регистрировался в лобных долях, средняя амплитуда ритма составила 17,8 мкВ, а частота – 16,6 Гц, в основном соответствуя нормальным значениям. Бета-активность распределялась равномерно. Регистрировались низкоамплитудные, единичные, не локализованные медленные дельта- и тета-ритмы. Наличие спайков биоэлектрической активности зарегистрировано не было. Сохранялась относительная стабильность биоэлектрической активности головного мозга при функциональных нагрузочных пробах – фотостимуляции и гипервентиляции.

При анализе показателей альфа-, бета-, дельта- и тета-ритмов электроэнцефалограмм в группе клинического сравнения мы не выявили существенных отклонений от нормы.

Ритмы биоэлектрической активности головного мозга с нормальным зональным распределением при доминировании на ЭЭГ альфа-ритма в группе клинического сравнения в целом отражали достаточно высокую степень организации его нейроактивности и, в свою очередь, указывали на устойчивость церебрального гомеостаза и сохранность регуляторных процессов (рис. 1).

Анализ биоэлектрической активности головного мозга пациентов с остеохондрозом шейного отдела позвоночника характеризовался дезорганизацией корковой ритмики с сочетанием умеренных и диффузных нарушений различной степени выраженности. Отмечен сдвиг биоэлектрической активности в сторону медленных волн, локализованных в теменно-затылочных отведениях в 70 % случаев и локализованных в лобно-центральных отведениях в 30 %, что является признаком, характерным для дисциркуляторной энцефалопатии (табл. 1). Мотиватором развития энцефалопатии при остеохондрозе шейного отдела позвоночника могло стать повышение артериального давления и его резкие колебания, приводящие к спазмам сосудов и гипоксии мозговой ткани, а также выраженный мышечный спазм при смещении позвонков, наличие грыжи межпозвоночного диска [11].

Таблица 1

Показатели амплитуды (А) и частоты (F) основных ритмов биоэлектрической активности головного мозга исследуемых с остеохондрозом шейного отдела позвоночника и контрольной группы (n = 50)

Table 1

Indicators of amplitude (A) and frequency (F) of basic rhythms of bioelectric brain activity studied with cervical osteochondrosis spine and control group (n = 50)

	А α-ритма (мкВ)	А β-ритма (мкВ)	А δ-ритма (мкВ)	А θ-ритма (мкВ)	F α-ритма (Гц)	F β-ритма (Гц)	F δ-ритма (Гц)	F θ-ритма (Гц)
Основная группа	41,5 ± 4,0*	20,0 ± 3,0	18,4 ± 3,4*	19,1 ± 4,0*	9,1 ± 1,04	17,0 ± 2,08	2,7 ± 0,2*	6,6 ± 0,54*
Контрольная группа	68,4 ± 7,0	17,8 ± 4,2	12,8 ± 2,2	15,7 ± 5,0	9,6 ± 0,46	16,6 ± 1,0	1,8 ± 0,5	5,1 ± 0,6
Диапазон нормы	55–95	15–20	25–30	15–40	8–13	15–30	0,5–3	4–8

Примечание. * – p < 0,05.

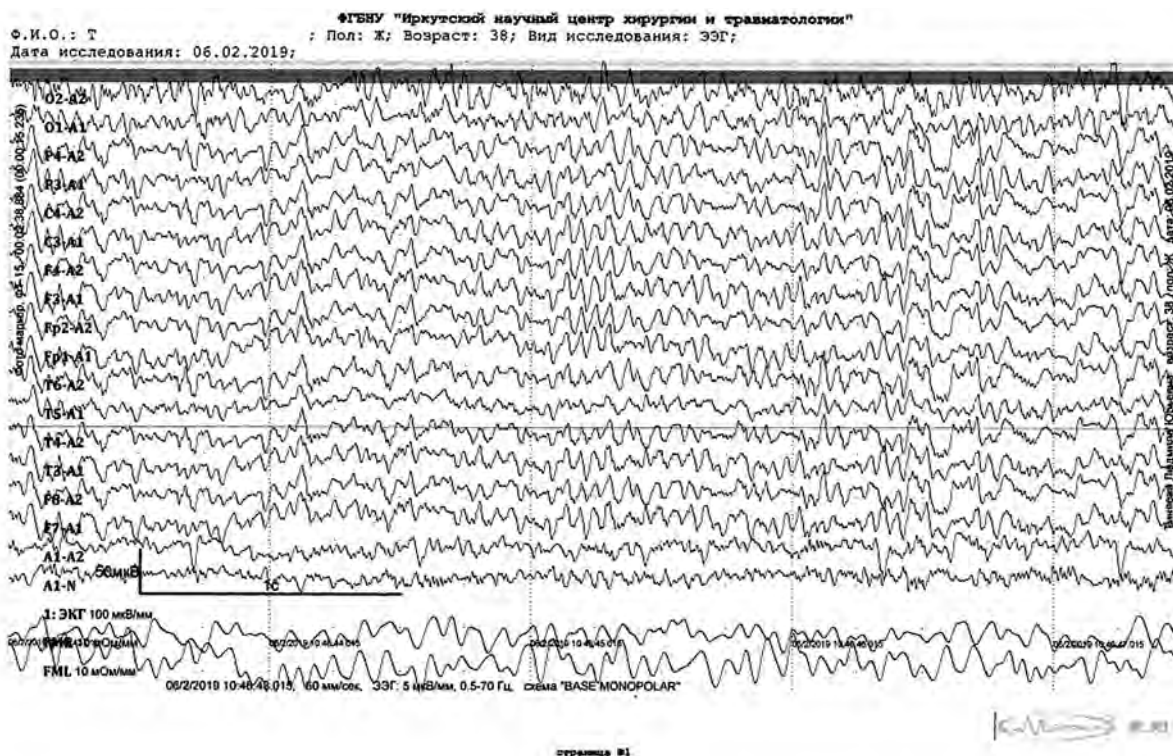


Рис. 1. Паттерн ЭЭГ у обследуемого группы клинического сравнения.
 Fig. 1. EEG pattern in the examined patient from the group of clinical comparison.

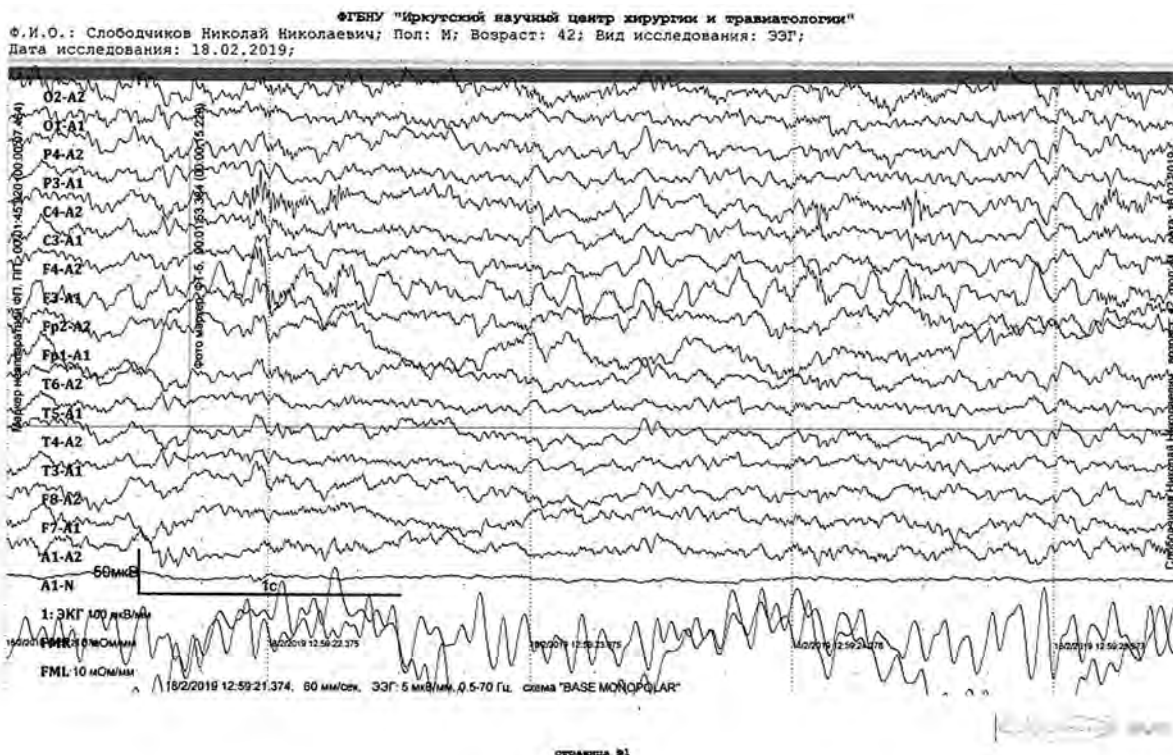


Рис. 2. Паттерн ЭЭГ у пациента с остеохондрозом шейного отдела позвоночника.
 Fig. 2. EEG pattern in a patient with osteochondrosis of the cervical spine.

Согласно данным таблицы в основной группе амплитуда альфа-ритма изменена, наблюдается её снижение и десинхронизация. Амплитуда бета-ритма повышена относительно как показателей нормы, так и показателей в контрольной группе, что, по-видимому, связано с

болевым синдромом и степенью выраженности шейного остеохондроза (рис. 2).

Помимо этого, согласно литературным данным [7, 12], подобные изменения на электроэнцефалограмме могут быть вызваны демиелинизирующим и дегенеративным

поражением головного мозга. Анализ спектральной плотности мощности сигналов электроэнцефалограмм у пациентов с остеохондрозом шейного отдела позвоночника показал снижение мощности альфа-ритма и повышение амплитуды бета-ритма в лобных, затылочных и височных отделах головного мозга. Зарегистрирован десинхронный тип ЭЭГ: умеренное искажение альфа- и бета-ритмов с незначительным нарушением зональных различий, сокращение итоговой выраженности альфа-ритма при увеличении бета-, дельта- и тета-ритмов в лобно-височной, центрально-теменной долях, что является характерным для десинхронизации коркового ритма. При функциональной пробе с гипервентиляцией имели место единичные двухсторонние синхронные вспышки альфа- и тета-волн локализованные в лобных отведениях, повышение бета-активности и десинхронизация альфа-ритма, дельта- и тета-ритмы распределены диффузно. Выявленные изменения ЭЭГ отражают умеренные диффузные изменения биоэлектрической активности головного мозга, возникающие при нарушении метаболических процессов в клетках мозга, при сосудистой патологии мозга и его глубинных структур [7, 10].

В итоге, следует отметить, что показатели биоэлектрической активности головного мозга у пациентов с остеохондрозом шейного отдела позвоночника достоверно отличались от данных, полученных у исследуемых контрольной группы ($p < 0,05$).

ЗАКЛЮЧЕНИЕ

Таким образом, исследование биопотенциалов мозга (ЭЭГ) у пациентов с остеохондрозом шейного отдела позвоночника имеет диагностическое и прогностическое значение, а также является мерой оценки текущего клинического состояния пациента. Электроэнцефалографические исследования дают ценные сведения о функциональном состоянии центральной нервной системы, указывают сторону поражения и конкретные зоны мозга с изменением биоэлектрической активности и, кроме того, позволяют объективно оценить результаты лечения. Данные проведенных исследований в сравнительном аспекте представляют интерес для нейрофизиологов, неврологов и нейрохирургов, а применение метода электроэнцефалографии в клинике позволяет расширить представление о характере церебральных патологических процессов и, тем самым, облегчает проведение дифференцированной диагностики и адекватной терапии ещё на ранних сроках заболевания.

Кроме того, познание механизмов развития различных заболеваний, ценное в первую очередь с точки зрения их рациональной терапии, обычно приводит к пониманию интимных процессов функционирования систем организма. Поэтому для физиологии центральной нервной системы остеохондроз шейного отдела позвоночника как заболевание представляет собой многообещающий объект изучения. Это ещё один вариант функционирования системы в рамках отдельной нозологической формы, а сравнительный анализ нормального и патологического функционирования даёт больше информации для дальнейших разработок для диагностики и лечения заболевания.

ЛИТЕРАТУРА

1. Международная статистическая классификация болезней и проблем, связанных со здоровьем. Всемирная организация здравоохранения. Т. 1. М.: Медицина, 2003.
2. Алексеева Н.С., Камчатнов П.Р., Каралкин А.В., Гордеева Т.Н. и др. Состояние церебральной гемодинамики у больных синдромом вертебрально-базилярной недостаточности. *Журнал неврологии и психиатрии*. 2000; (6): 4650.
3. Кадыков АС., Шахпоронова Н.В. *Сосудистые заболевания головного мозга*. М., 2007.
4. Приказ Министерства здравоохранения РФ от 7 ноября 2012 г. № 653н «Об утверждении стандарта специализированной медицинской помощи при дегенеративных заболеваниях позвоночника и спинного мозга».
5. Зенков Л.Р. *Клиническая электроэнцефалография (с элементами эпилептологии)*. Руководство для врачей. М.: МЕДпрессинформ; 2004.
6. Glass L. Synchronization and rhythmic processes in physiology. *Nature*. 2001; 410(6825): 277-284.
7. Кижеватова Е.А., Омельченко В.П. Анализ изменений ритмической организации ЭЭГ у больных дисциркуляторной и диабетической энцефалопатиями. *Современная медицина: актуальные вопросы: сб. ст. по матер. XXVIII междунар. науч.-практ. конф.* 2014; 2(28): 74-78.
8. Панасевич Е.А., Трифонов М.И. Прогнозирование успешной когнитивной деятельности на основе интегральных характеристик ЭЭГ. *Физиология человека*. 2018; 2(44): 103-111. doi: <https://doi.org/10.7868/S0131164618020145>
9. Vaillancourt DE, Newell KM. Changing complexity in human behavior and physiology through aging and disease. *Neurobiology of Aging*. 2002; 23(1): 1-11.
10. Grabner RH, Fink A., Neubauer AC Brain correlates of self-rated originality of ideas: Evidence from event-related power and phaselocking changes in the EEG. *Behavioral Neurosci*. 2007; 121(1): 224-230.
11. Hovatta I, Juhila J, Donner J. Oxidative stress in anxiety and comorbid disorders. *Neurosci Res*. 2010; 68(4): 261-275.
12. Linkenkaer-Hansen K, Nikouline VV, Palva JM, Ilmoniemi RJ. Long-range temporal correlations and scaling behavior in human brain oscillations. *J Neurosci*. 2001; 21(4): 1370-1377.

REFERENCES

1. International Statistical Classification of Diseases and Health Problems. World Health Organization. Vol. 1. Moscow: Meditsina, 2003. (In Russ.)
2. Alekseeva NS, Kamchatnov PR, Karalkin AB, Gordееva TN The state of cerebral hemodynamics in patients with vertebrobasilar insufficiency syndrome. *Zhurnal nevrologii i psikiatrii*. 2000; (6): 4650. (In Russ.)
3. Kadykov AS, Shakhporonova NV. *Vascular diseases of the brain*. Moscow, 2007. (In Russ.)
4. Order of the Ministry of Health of the Russian Federation as of November 7, 2012 N 653n "On approval of the standard of specialized medical care for degenerative diseases of the spine and spinal cord". (In Russ.)
5. Zenkov LR Clinical electroencephalography (with elements of epileptology): A guide for physicians. Moscow: MEDpressinform; 2004. (In Russ.)
6. Glass L. Synchronization and rhythmic processes in physiology. *Nature*. 2001; 410(6825): 277-284.
7. Kizhevatoва EA, Omelchenko VP Analysis of changes in the rhythmic organization of EEG in patients with dyscirculatory and diabetic encephalopathy. *Sovremennaya meditsina: aktual'nye voprosy: sb. st. po mater. XXVIII mezhdunar. nauch.-prakt. konf.* 2014; 2(28): 74-78. (In Russ.)
8. Panasevich EA, Trifonov MI Prediction of successful cognitive activity based on the integral characteristics of the EEG. *Fiziologiya cheloveka*. 2018; 2(44): 103-111. (in Russ.) doi: <https://doi.org/10.7868/S0131164618020145>

9. Vaillancourt DE, Newell KM. Changing complexity in human behavior and physiology through aging and disease. *Neurobiology of Aging*. 2002; 23(1): 1-11.

10. Grabner RH, Fink A., Neubauer AC Brain correlates of self-rated originality of ideas: Evidence from event-related power and phase-locking changes in the EEG. *Behavioral Neurosci*. 2007; 121(1): 224-230.

11. Hovatta I, Juhila J, Donner J. Oxidative stress in anxiety and comorbid disorders. *Neurosci Res*. 2010; 68(4): 261-275.

12. Linkenkaer-Hansen K, Nikouline VV, Palva JM, Ilmoniemi RJ. Long-range temporal correlations and scaling behavior in human brain oscillations. *J Neurosci*. 2001; 21(4): 1370-1377

Сведения об авторах

Кинаш Ирина Николаевна – кандидат биологических наук, врач-лаборант лаборатории клинической диагностики, ФГБНУ «Иркутский научный центр хирургии и травматологии», e-mail: iscst@mail.ru, <http://orcid.org/0000-0002-5737-6653>

Верхозина Татьяна Константиновна – кандидат медицинских наук, заведующая отделением функциональных методов диагностики и лечения, ФГБНУ «Иркутский научный центр хирургии и травматологии»; доцент кафедры рефлексотерапии и косметологии, Иркутская государственная медицинская академия последипломного образования – филиал ФГБОУ ДПО «Российская медицинская академия непрерывного профессионального образования» Минздрава России, e-mail: iscst@mail.ru, <http://orcid.org/0000-0003-3136-5005>

Ипполитова Елена Геннадьевна – научный сотрудник научно-клинического отдела нейрохирургии, ФГБНУ «Иркутский научный центр хирургии и травматологии», e-mail: iscst@mail.ru, <http://orcid.org/0000-0001-7292-2061>

Кошкарёва Зинаида Васильевна – кандидат медицинских наук, ведущий научный сотрудник научно-клинического отдела нейрохирургии, ФГБНУ «Иркутский научный центр хирургии и травматологии», e-mail: iscst@mail.ru, <http://orcid.org/0000-0002-4387-5048>

Скляренко Оксана Васильевна – кандидат медицинских наук, старший научный сотрудник научно-клинического отдела нейрохирургии, ФГБНУ «Иркутский научный центр хирургии и травматологии», e-mail: iscst@mail.ru, <https://orcid.org/0000-0003-1077-7369>

Information about the authors

Irina N. Kinash – Cand. Sc. (Biol.), Medical Laboratory Scientist at the Laboratory of Clinical Diagnostics, Irkutsk Scientific Centre of Surgery and Traumatology, e-mail: iscst@mail.ru, <http://orcid.org/0000-0002-5737-6653>

Tatiana K. Verkhovina – Cand. Sc. (Med.), Head of the Department of Functional Diagnostics and Treatment, Irkutsk Scientific Centre of Surgery and Traumatology; Associate Professor at the Department of Reflexotherapy and Cosmetology, Irkutsk State Medical Academy of Postgraduate Education – Branch Campus of the Russian Medical Academy of Continuing Professional Education, e-mail: iscst@mail.ru, <http://orcid.org/0000-0003-3136-5005>

Elena G. Ippolitova – Research Officer at the Clinical Research Department of Neurosurgery, Irkutsk Scientific Centre of Surgery and Traumatology, e-mail: iscst@mail.ru, <http://orcid.org/0000-0001-7292-2061>

Zinaida V. Koshkareva – Cand. Sc. (Med.), Leading Research Officer at the Scientific-Clinical Department of Neurosurgery, Irkutsk Scientific Centre of Surgery and Traumatology, e-mail: iscst@mail.ru, <http://orcid.org/0000-0002-4387-5048>

Oksana V. Sklyarenko – Cand. Sc. (Med.), Senior Research Officer at the Scientific-Clinical Department of Neurosurgery, Irkutsk Scientific Centre of Surgery and Traumatology, e-mail: iscst@mail.ru, <http://orcid.org/0000-0002-4387-5048>

Статья получена: 4.09.2019. Статья принята: 28.10.2019. Статья опубликована: 26.12.2019.
Received: 4.09.2019. Accepted: 28.10.2019. Published: 26.12.2019.