

## Способ остеосинтеза длинных трубчатых костей с использованием дистракционно-репозиционного аппарата внешней фиксации

Пальшин Г.А.<sup>1</sup>, Тордуин С.С.<sup>2</sup>, Максимов А.С.<sup>2</sup>, Левченко В.А.<sup>1</sup>

<sup>1</sup> ФГАОУ ВО «Северо-Восточный федеральный университет им. М.К. Аммосова» (677000, г. Якутск, ул. Белинского, 58, Россия);

<sup>2</sup> ГБУ РС(Я) Республиканская больница № 2, Центр экстренной медицинской помощи (677005, г. Якутск, ул. Петра Алексеева, 83а, Россия)

Автор, ответственный за переписку: Пальшин Геннадий Анатольевич, e-mail: palgasv@mail.ru

### Резюме

В течение последних десятилетий проблема лечения множественных переломов костей конечностей находится в центре внимания большинства травматологов-ортопедов в нашей стране и за рубежом. Актуальность проблемы определяется ещё и тем, что характер травм и их последствий меняется с тенденцией к утяжелению. Качественные изменения структуры травматизма обусловлены ростом уровня множественных и сочетанных травм. Применение у пациентов с переломами длинных трубчатых костей конечностей методики последовательного остеосинтеза, предполагает первичную стабилизацию костных отломков аппаратом внешней фиксации и повторный погружной остеосинтез, когда удаётся добиться стабилизации состояния пациента. Имеются различные стержневые и спицевые аппараты для фиксации, одни из них именно для фиксации (необходимо снимать перед операцией), некоторые для предварительной репозиции перелома во время операции (необходимо снять скелетное вытяжение или гипсовую повязку и наложить аппарат, что добавляет этапы). Предлагаемая методика отличается простотой сборки и наложения, а также лёгкостью конструкции, что обеспечивает мобильность пациента и позволяет после стабилизации состояния пациента без помех произвести окончательный погружной остеосинтез.

**Ключевые слова:** остеосинтез, политравма, фиксация, стержневой аппарат

**Для цитирования:** Пальшин Г.А., Тордуин С.С., Максимов А.С., Левченко В.А. Способ остеосинтеза длинных трубчатых костей с использованием дистракционно-репозиционного аппарата внешней фиксации. *Acta biomedica scientifica*. 2019; 4(6): 112-116. doi: 10.29413/ABS.2019-4.6.17.

## Method for Osteosynthesis of Long Tubular Bones Using a Distraction-Reposition Apparatus of External Fixation

Palshin G.A.<sup>1</sup>, Torduin S.S.<sup>2</sup>, Maksimov A.S.<sup>2</sup>, Levchenko V.A.<sup>1</sup>

<sup>1</sup> M.K. Ammosov North-Eastern Federal University (Belinskogo str. 58, Yakutsk 677000, Russian Federation); <sup>2</sup> Republican Hospital N 2, Center for Emergency Medicine (Petra Alekseeva str. 83a, Yakutsk 677005, Russian Federation)

Corresponding author: Gennadiy A. Palshin, e-mail: palgasv@mail.ru

### Abstract

Over the past decades, the problem of treating multiple fractures of the limb bones has been the focus of attention of most orthopedic traumatologists in our country and abroad. The urgency of the problem is also determined by the fact that the nature of injuries and their consequences changes with a tendency to increase. Qualitative changes in the structure of injuries are due to an increase in the level of multiple and associated injuries. The use of sequential osteosynthesis in patients with fractures of the long tubular bones of the extremities implies primary stabilization of bone fragments with an external fixation device and repeated immersion osteosynthesis, when it is possible to achieve stabilization of the patient's condition. There are various rod and pin devices for fixation, some of them are for fixing (which are necessary to remove before the operation), some for preliminary reposition of the fracture during the operation (necessary to remove the skeletal traction or plaster cast and apply the apparatus, which only adds steps to the procedure). The proposed technique is notable for its simple assembly and application, as well as its ease of construction, which ensures patient mobility and allows the patient to stabilize without imperfections and perform final immersion osteosynthesis.

**Key words:** osteosynthesis, polytrauma, fixation, rod fixation device

**For citation:** Palshin G.A., Torduin S.S., Maksimov A.S., Levchenko V.A. Method for Osteosynthesis of Long Tubular Bones Using a Distraction-Reposition Apparatus of External Fixation. *Acta biomedica scientifica*. 2019; 4(6): 112-116. doi: 10.29413/ABS.2019-4.6.17

### ВВЕДЕНИЕ

В течение последних десятилетий проблема лечения множественных переломов костей конечностей находится в центре внимания большинства травматологов-ортопедов в нашей стране и за рубежом. Летальность при множественных переломах костей высока и достигает 40 % [1, 2]. Актуальность проблемы определяется ещё и тем, что характер травм и их последствий меняется

с тенденцией к утяжелению. Качественные изменения структуры травматизма обусловлены ростом уровня множественных и сочетанных травм. В настоящее время они составляют 16–20 % в числе всех повреждений и 60–80 % – среди причин инвалидности от травм [3]. Использование известных приёмов метода чрескостного остеосинтеза и появление в арсенале травматологических отделений ЭОП и малоинвазивных технологий

(блокируемый интрамедуллярный остеосинтез, накостный малоинвазивный остеосинтез пластинами с угловой стабильностью) обеспечивают реализацию «разумно агрессивного» подхода к лечению переломов в ранние сроки после травмы и достижение желаемого результата «малой кровью», что особенно важно у пациентов с политравмой [4]. Применение у пациентов с переломами длинных трубчатых костей конечностей методики последовательного остеосинтеза предполагает первичную стабилизацию костных отломков аппаратом внешней фиксации и повторный погружной остеосинтез, когда удаётся добиться стабилизации состояния пациента. Такая методика, по мнению ряда авторов, позволяет суммировать преимущества как внешнего, так и внутреннего остеосинтеза [5].

### ЦЕЛЬ

Оптимизация лечения переломов длинных трубчатых костей у пациентов с изолированной, комбинированной, поли- и сочетанной травмой с применением комбинированного способа остеосинтеза длинных трубчатых костей с использованием дистракционно-репозиционного аппарата внешней фиксации.

### МАТЕРИАЛЫ И МЕТОДЫ

Предложен к использованию способ лечения пациентов с переломами длинных трубчатых костей с применением дистракционно-репозиционного аппарата внешней фиксации.

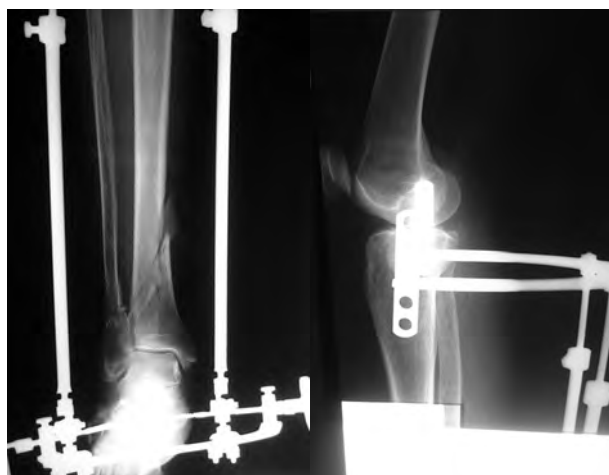
**Технология остеосинтеза.** Для репозиции отломков используют стержневой дистрактор (в зависимости от размеров конечности устройство предварительно настраивается по длине и по размеру полуколец/колец), состоящий из двух полуколец или колец, соединённых двумя телескопическими стержнями и шарниром. При этом верхнее полукольцо располагают на уровне проксимального метафиза, нижнее полукольцо располагают на уровне дистального метафиза. Стержни проводят во фронтальной плоскости друг на против друга до прохождения одного кортикального слоя кости (несквозные

стержни), не доходя до костномозгового канала. Стержни вкручиваются по резьбе шестигранной муфты, закреплённой на полукольце. (На примере костей голени: под анестезией стержни верхнего полукольца проводят в проксимальном метафизе большеберцовой кости, полукольцо располагают сзади, нижнее полукольцо располагают сзади пяточной кости и проводят стержни в тело пяточной кости). Далее проводится репозиция костных отломков с помощью аппарата внешней фиксации (патент на изобретение № 2692191).

Ориентируясь по состоянию пациента производится окончательный остеосинтез известными методами: миниинвазивный остеосинтез пластиной, интрамедуллярный блокируемый остеосинтез, либо открытая репозиция и остеосинтез металлоконструкциями.

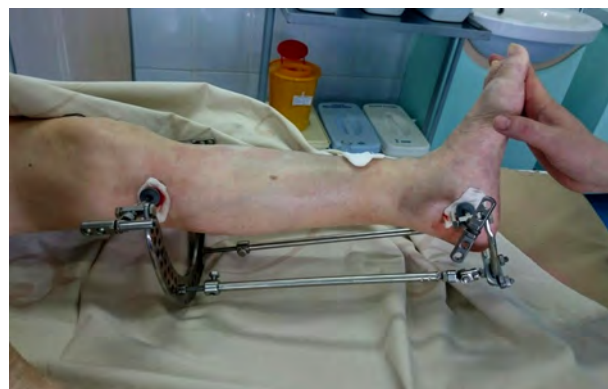### Клинический пример 1

**Пациентка А., 66 лет.** Диагноз: Автотравма. Сочетанная травма. ЗЧМТ. СГМ. Закрытый оскольчатый перелом дистального метаэпифиза костей левой голени со смещением. Травму получила в результате ДТП. В экстренном порядке машиной скорой помощи доставлена в приёмное отделение Центра экстренной медицинской помощи. Осмотрена специалистами. По поводу травмы головы назначена консервативная терапия. Вместо наложения стандартного скелетного вытяжения за пяточную кость использован стержневой дистракционно-репозиционный аппарат временной фиксации под местной анестезией. Стержни проведены в пяточную кость и проксимальный метафиз большеберцовой кости, произведена дистракция и репозиция отломков. Пациентка госпитализирована в травматологическое отделение. После наложения аппарата временной фиксации пациентка осталась активна – самостоятельно садилась, передвигалась на кресле каталке. На 3-и сутки произведено оперативное лечение по окончательному остеосинтезу: миниинвазивный остеосинтез большеберцовой кости блокируемой пластиной и интрамедуллярный остеосинтез малоберцовой кости спицей, после чего аппарат временной фиксации удалён. После стационарного лечения пациентка выписана без осложнений.



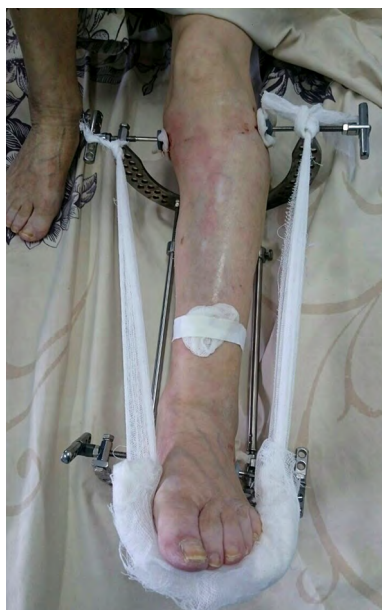**Рис. 1.** Рентгенограммы пациентки А., 66 лет. Состояние после наложения стержневого дистракционно-репозиционного аппарата временной фиксации.

**Fig. 1.** X-rays of Patient A., 66 years old. The state after applying the rod distraction-reposition device for temporary fixation.




**Рис. 2.** Внешний вид стержневого дистракционно-репозиционного аппарата временной фиксации, после наложения.

**Fig. 2.** The view of the rod distraction-reposition device for temporary fixation, after application.



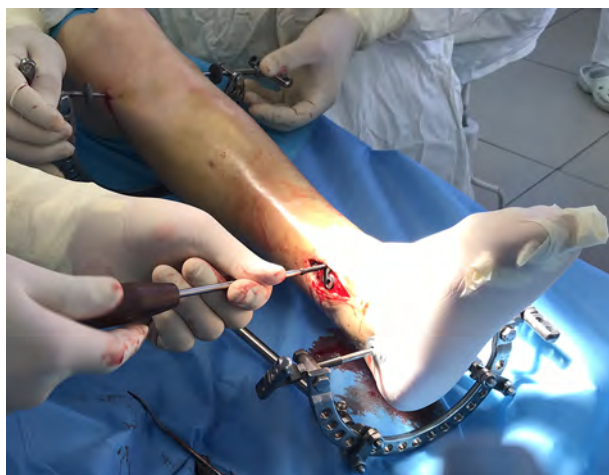**Рис. 3.** Внешний вид стержневого distraction-репозиционного аппарата временной фиксации, после наложения.

**Fig. 3.** The view of the rod distraction-reposition device for temporary fixation, after application.



**Рис. 4.** Контрольный рентгенографический снимок во время операции.

**Fig. 4.** Control X-ray during the operation.



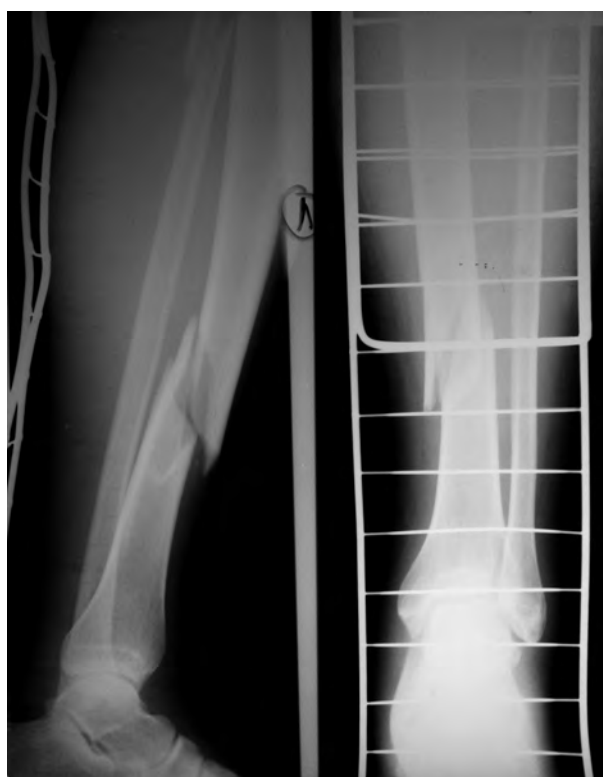**Рис. 5.** Внешний вид стержневого distraction-репозиционного аппарата временной фиксации, во время оперативного вмешательства.

**Fig. 5.** The view of the rod distraction-reposition device for temporary fixation, during the surgery.

### Клинический пример 2

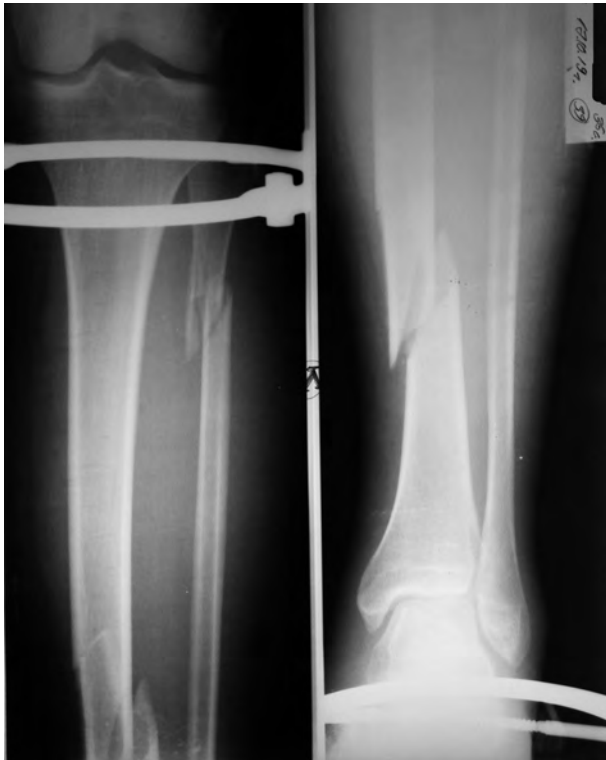Пациент К., 36 лет. С изолированной травмой голени (закрытый оскольчатый винтообразный перелом средней трети диафиза правой большеберцовой кости и верхней трети малоберцовой кости со смещением). Травма получена в быту. Службой скорой медицинской помощи доставлен в приёмное отделение центра экстренной медицинской помощи. В условиях перевязочной приёмного отделения наложен стержневой distraction-репозиционный аппарат временной фиксации под местной анестезией. Пациент госпитализирован в травматологическое отделение. Пациент так же мобилен, передвигается на костылях, кресле-каталке. На 3-и сутки пациенту произведено оперативное

лечение: закрытая репозиция, интрамедуллярный остеосинтез блокируемым штифтом. После стационарного лечения пациент выписан на амбулаторное лечение, с улучшением состояния.

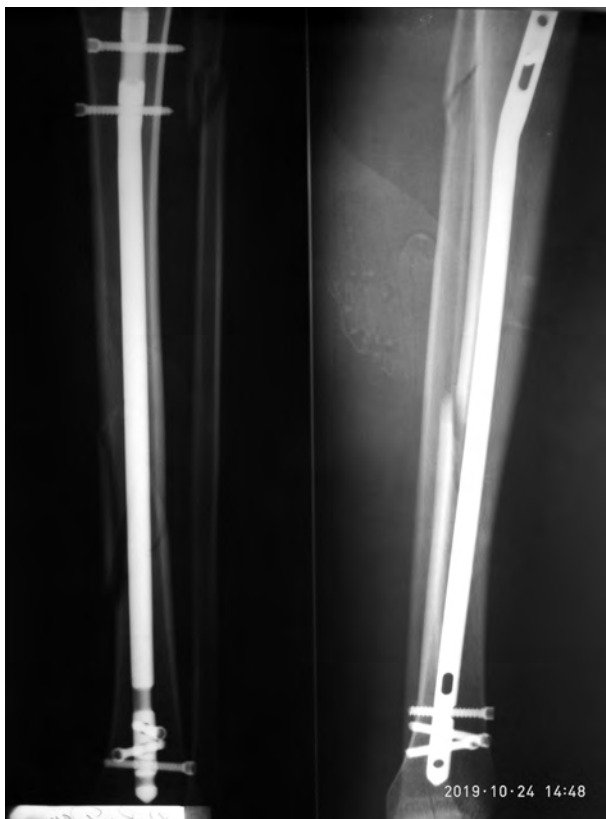
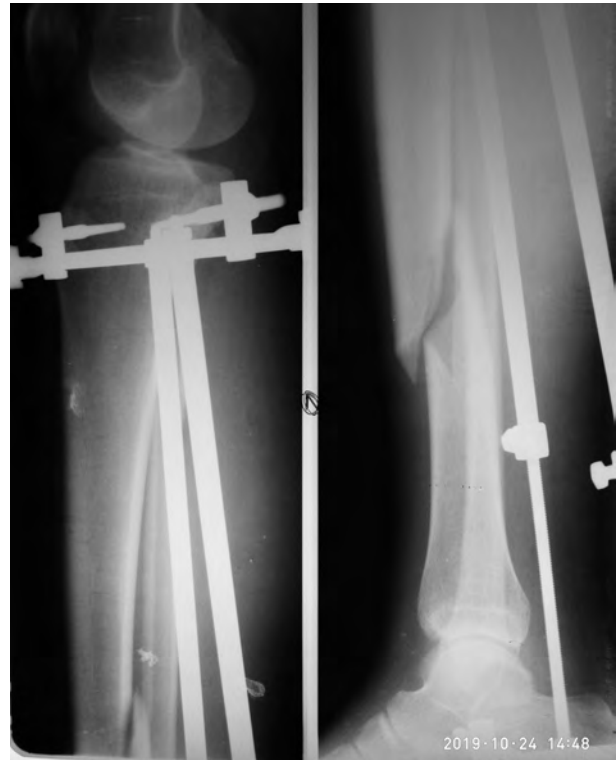


**Рис. 6.** Пациент К., 36 лет. Состояние отломков до наложения стержневой distraction-репозиционного аппарата временной фиксации.

**Fig. 6.** Patient K., 36 years old. Fragments before the application of the rod distraction-reposition device for temporary fixation.



**Рис. 7.** Пациент К., 36 лет. Состояние после наложения стержневого дистракционного аппарата временной фиксации.  
**Fig. 7.** Patient K., 36 years old. The state after applying the rod distraction-reposition device for temporary fixation.



**Рис. 8.** Пациент К., 36 лет. Состояние отломков после окончательной репозиции и интрамедуллярного остеосинтеза.  
**Fig. 8.** Patient K., 36 years old. The state of fragments after the final reposition and intramedullary osteosynthesis.

#### ЗАКЛЮЧЕНИЕ

Мы применили комбинированный метод лечения с использованием стержневого аппарата собственной компоновки для временной фиксации переломов длинных трубчатых костей. Аппарат отличается простотой сборки и наложения, а также лёгкостью конструкции, что обеспечивает мобильность пациента и позволяет после стабилизации состояния пациента без помех произвести окончательный погрузочный остеосинтез.

Имеются различные стержневые и спицевые аппараты для фиксации, одни из них именно для фиксации (необходимо снимать перед операцией), некоторые для предварительной репозиции перелома во время операции (необходимо снять скелетное вытяжение или гипсовую повязку и наложить аппарат, что добавляет этапы), практически все устанавливаемые аналоги требуют дополнительных сверлящих инструментов: электрических, механических, ручных.

Разработанный аппарат: 1) устанавливается вручную, без применения дополнительных сверлящих устройств; 2) может применяться для быстрой фиксации переломов крупных трубчатых костей у пациентов с политравмой, сочетанной, комбинированной или изолированной травмой; 3) применяется как временная фиксация при противошоковых мероприятиях, так как габариты аппарата временной фиксации небольшие, пациент остаётся мобильным; 4) может применяться в отдалённых от крупных медицинских центров местах, для транспортировки пациентов или в экстремальных условиях; 5) по способу проведения стержней исклю-

чае пересечения с интрамедуллярным штифтом или накостной пластиной; б) во время операции исключает смещение отломков кости при проведении заключительного остеосинтеза.

Предложенный аппарат отличается многофункциональностью и доступностью (используются базовые элементы аппарата Илизарова).

#### ЛИТЕРАТУРА

1. Гайко Г.В., Костюк А.Н., Косяков А.Н., Костюк О.А. Профилактическая иммобилизация в системе лечения больных с политравмой. *Политравма*. 2009; (2): 5-12.
2. Гилев Я.К., Пронских А.А., Милюков А.Ю. Интрамедуллярный остеосинтез штифтами с блокированием у больных с политравмой. *Политравма*. 2009; (1): 53-57.
3. Попков А.В., Шелепов А.В., Девятых Р.В., Попков Д.А. Монолатеральный остеосинтез при диафизарных переломах плечевой кости. *Гений ортопедии*. 2015; (3): 67.
4. Ушаков С.А., Дукин С.Ю., Митрейкин Ю.В. Тактика лечения переломов бедренной кости у пациентов с политравмой. *Гений ортопедии*. 2011. (3): 17.

5. Шаповалов В.М., Хоминец В.В. Особенности применения внешнего и последовательного остеосинтеза у раненых с огнестрельными переломами длинных костей конечностей. *Травматология и ортопедия России*. 2010. (1): 7-13.

#### REFERENCES

1. Gayko GV, Kostyuk AN, Kosyakov AN, Kostyuk OA. Preventive immobilization in the treatment system of patients with polytrauma. *Politravma*. 2009; (2): 5-12. (In Russ.)
2. Gilev YaK, Pronskikh AA, Milyukov AYU. Blocked intramedullary osteosynthesis with pins in patients with polytrauma. *Politravma*. 2009; (1): 53-57. (In Russ.)
3. Popkov AV, Shelepov AV, Devyatykh RV, Popkov DA. Monolateral osteosynthesis for diaphyseal fractures of the humerus. *Geniy ortopedii*. 2015; (3): 67. (In Russ.)
4. Ushakov SA, Dukin SYu, Mitreykin YuV. Tactics for the treatment of femoral fractures in patients with polytrauma. *Geniy ortopedii*. 2011. (3): 17. (In Russ.)
5. Shapovalov VM, Khominets VV. Features of the use of external and sequential osteosynthesis in wounded with gunshot fractures of long bones of the limbs. *Travmatologiya i ortopediya Rossii*. 2010. (1): 7-13. (In Russ.)

#### Сведения об авторах

**Пальшин Геннадий Анатольевич** – доктор медицинских наук, профессор, заведующий кафедрой «Травматология, ортопедия и медицины катастроф» медицинского института, ФГАУ ВО «Северо-Восточный федеральный университет им. М.К. Аммосова»; главный внештатный травматолог МЗ РФ по Дальневосточному федеральному округу, Вице-президент Ассоциации травматологов-ортопедов РФ по Дальневосточному федеральному округу, e-mail: palgasv@mail.ru

**Тордуин Степан Семёнович** – врач, заведующий травматолого-ортопедического отделением, ГБУ РС(Я) Республиканская больница № 2, Центр экстренной медицинской помощи

**Максимов Александр Степанович** – врач травматолого-ортопедического отделения, ГБУ РС(Я) Республиканская больница № 2, Центр экстренной медицинской помощи, e-mail: malstep87@mail.ru

**Левченко Владимир Аркадьевич** – врач-ординатор, ФГАУ ВО «Северо-Восточный федеральный университет им. М.К. Аммосова», e-mail: v.a.levchenko@inbox.ru

#### Information about the authors

**Gennady A. Palshin** – Dr. Sc. (Med.), Professor, Head of the Department of Traumatology, Orthopedics and Disaster Medicine, Medical Institute of the M.K. Ammosov North-Eastern Federal University; Chief Traumatologist of the Ministry of Health of the Russian Federation in the Far Eastern Federal District; Vice president of the Association of Orthopedic Traumatologists of the Russian Federation in the Far Eastern Federal District, e-mail: palgasv@mail.ru

**Stepan S. Torduin** – Traumatologist, Head of the Department of Traumatology and Orthopedics, Republican Hospital N 2, Center for Emergency Medicine

**Aleksandr S. Maksimov** – Traumatologist, Traumatology and Orthopedic Department, Republican Hospital N 2, Center for Emergency Medicine, e-mail: malstep87@mail.ru

**Vladimir A. Levchenko** – Resident Physician, M.K. Ammosov North-Eastern Federal University, e-mail: v.a.levchenko@inbox.ru

Статья получена: 23.09.2019. Статья принята: 13.11.2019. Статья опубликована: 26.12.2019.

Received: 23.09.2019. Accepted: 13.11.2019. Published: 26.12.2019.