

## Оценка эффективности воздействия VEGF на регенерацию передней поверхности трахеи в раннем послеоперационном периоде

Курганский И.С.<sup>1</sup>, Лепехова С.А.<sup>2</sup>, Гольдберг О.А.<sup>1</sup>, Коробейникова Л.В.<sup>2</sup>,  
Иноземцев Е.О.<sup>3</sup>, Пивоваров Ю.И.<sup>1</sup>, Григорьев Е.Г.<sup>1,3</sup>

<sup>1</sup> ФГБНУ «Иркутский научный центр хирургии и травматологии» (664003, г. Иркутск, ул. Борцов Революции, 1, Россия);

<sup>2</sup> ФГБНУ Иркутский научный центр СО РАН (664033, г. Иркутск, ул. Лермонтова, 134, Россия); <sup>3</sup> ФГБОУ ВО «Иркутский государственный медицинский университет» Минздрава России (664003, г. Иркутск, ул. Красного Восстания, 1, Россия)

Автор, ответственный за переписку: Курганский Илья Сергеевич, e-mail: kurg.is@mail.ru

### Резюме

**Обоснование.** Нарушение регенерации стенки трахеи после перенесённых реконструктивных операций остаётся актуальной проблемой современной хирургии. Одной из причин нарушения процессов регенерации является недостаточное кровоснабжение органа. Поиск новых способов улучшения кровоснабжения является перспективным направлением исследований.

**Цель исследования:** оценить эффективность воздействия VEGF на регенерацию передней поверхности трахеи в раннем послеоперационном периоде.

**Материалы и методы.** В исследование было включено 60 крыс-самцов линии Wistar в возрасте 10 месяцев. Всем животным выполняли реконструктивную операцию на трахее, животные были разделены на три группы: группа 1 – без лекарственной плёнки, группа 2 – с лекарственной плёнкой пролонгированного действия, группа 3 – с лекарственной плёнкой пролонгированного действия, содержащей VEGF. Забор гистологического материала осуществляли на 3-и, 7-е и 21-е сутки исследования, с помощью морфометрии определяли толщину стенки трахеи, толщину послеоперационного рубца, площадь зоны оперативного вмешательства, площадь сосудов, соотношение толщины послеоперационного рубца к толщине стенки трахеи и соотношение площади сосудов к площади зоны оперативного вмешательства.

**Результаты.** Выявлено, что при воздействии лекарственной плёнки пролонгированного действия, содержащей VEGF, значимые гистологические изменения возникали на 7-е сутки исследования. В группах 1 и 2 заживление происходило к 21-м суткам и сопровождалось дефектами слизистой оболочки и хряща. На 7-е сутки в группе 3 отмечалась полная эпителизация стенки трахеи, увеличение количества новообразованных сосудов и желёз в зоне оперативного вмешательства. Заживление осуществлялось тонким послеоперационным рубцом без дефектов во всех слоях стенки трахеи.

**Заключение.** Полученные результаты свидетельствуют о стимулирующем воздействии VEGF на регенерацию стенки трахеи в раннем послеоперационном периоде после перенесённой реконструктивной операции. Применение VEGF уменьшает сроки заживления послеоперационной раны и позволяет сохранить анатомическое строение стенки трахеи.

**Ключевые слова:** трахея, регенерация, VEGF, эксперимент, крыса

**Для цитирования:** Курганский И.С., Лепехова С.А., Гольдберг О.А., Коробейникова Л.В., Иноземцев Е.О., Пивоваров Ю.И., Григорьев Е.Г. Оценка эффективности воздействия VEGF на регенерацию передней поверхности трахеи в раннем послеоперационном периоде. *Acta biomedica scientifica*. 2020; 5(6): 276-281. doi: 10.29413/ABS.2020-5.6.37.

## Evaluation of the Effectiveness of VEGF Effect on the Regeneration of the Anterior Tracheal Surface in the Early Postoperative Period

Kurganskiy I.S.<sup>1</sup>, Lepekhova S.A.<sup>2</sup>, Goldberg O.A.<sup>1</sup>, Korobeynikova L.V.<sup>2</sup>,  
Inozemtsev E.O.<sup>3</sup>, Pivovarov Y.I.<sup>1</sup>, Grigoryev E.G.<sup>1,3</sup>

<sup>1</sup> Irkutsk Scientific Centre of Surgery and Traumatology (Bortsov Revolyutsii str. 1, Irkutsk 664003, Russian Federation);

<sup>2</sup> Irkutsk Scientific Center SB RAS (Lermontova str. 134, Irkutsk 664033, Russian Federation); <sup>3</sup> Irkutsk State Medical University (Krasnogo Vosstaniya str. 1, Irkutsk 664003, Russian Federation)

Corresponding author: Ilya S. Kurganskiy, e-mail: kurg.is@mail.ru

### Abstract

**Background.** Violation of the regeneration of the tracheal wall after undergoing reconstructive surgeries remains an urgent problem of modern surgery. One of the reasons for the violation of the regeneration processes is insufficient blood supply to the organ. Finding new ways to improve blood flow is a promising area of research.

**Aim.** To evaluate the effectiveness of VEGF effect on the regeneration of the anterior tracheal surface in the early postoperative period.

**Materials and methods.** The study included 60 male Wistar rats at the age of 10 months. All animals underwent tracheal reconstructive surgery; the animals were divided into three groups: group 1 – without medicinal film, group 2 – with prolonged-release medicinal film, group 3 – with prolonged-release medicinal film containing VEGF. The sampling of histological material was carried out on days 3, 7 and 21 of the study, using morphometry to determine the thickness of the tracheal wall, the thickness of the postoperative scar, the area of the surgical intervention zone, the area of the vessels, the ratio of the thickness of the postoperative scar to the wall thickness trachea and the ratio of the area of the vessels to the area of the surgical intervention zone.

**Results.** It was revealed that when exposed to a long-acting medicinal film containing VEGF, significant histological changes occurred on day 7 of the study. In groups 1 and 2, healing occurred by day 21 and was accompanied by defects of the mucous membrane and cartilage. On day 7 in group 3, there was a complete epithelialization of the tracheal wall, an increase in the number of newly formed vessels and glands in the area of surgical intervention. Healing was carried out with a thin postoperative scar without defects in all layers of the tracheal wall.

**Conclusion.** The results obtained indicate the stimulating effect of VEGF on the regeneration of the tracheal wall in the early postoperative period after undergoing reconstructive surgery. The use of VEGF reduces the time of postoperative wound healing and preserves the anatomical structure of the tracheal wall.

**Key words:** trachea, regeneration, VEGF, experiment, rat

**For citation:** Kurganskiy I.S., Lepekhova S.A., Goldberg O.A., Korobeynikova L.V., Inozemtsev E.O., Pivovarov Y.I., Grigoryev E.G. Evaluation of the Effectiveness of VEGF Effect on the Regeneration of the Anterior Tracheal Surface in the Early Postoperative Period. *Acta biomedica scientifica*. 2020; 5(6): 276-281. doi: 10.29413/ABS.2020-5.6.37.

## ОБОСНОВАНИЕ

Нарушение регенерации стенки трахеи после перенесённых реконструктивных операций является актуальной проблемой современной хирургии. По данным литературы, до 28 % оперативных вмешательств на трахее сопровождаются осложнениями [1]. Нарушение процессов регенерации стенки трахеи связаны с особенностями анатомии органа: наличием гиалиновых хрящей с развитием аутоиммунного воспаления; сегментарным характером кровоснабжения, с наименее выраженными сосудами по передней поверхности трахеи, легко повреждаемыми в результате оперативного вмешательства без возможности коллатерального кровоснабжения; присоединением госпитальной микрофлоры в виде ассоциаций микроорганизмов; развитием системной гипоксии с уменьшением доставки кислорода в ткани. Одним из актуальных направлений в профилактике осложнений после перенесённых реконструктивных операций на трахее является разработка новых методов стимуляции регенерации стенки трахеи, направленных на улучшение кровоснабжения в зоне оперативного вмешательства. Одним из ключевых факторов, обеспечивающих процесс регенерации в организме, является фактор роста сосудистого эндотелия (Vascular Endothelial Growth Factor, VEGF). VEGF – сигнальный белок, вырабатываемый клетками для стимуляции васкулогенеза и ангиогенеза. Данные о роли VEGF в регенерации стенки трахеи противоречивы: ряд авторов отмечают улучшение заживления в зоне реконструктивной операции на трахее, другие описывают разрастание избыточной грануляционной ткани или отсутствие эффекта.

Известно, что ингибирование VEGF вызывает апоптоз эндотелиальных клеток, уменьшение количества капилляров в трахее на 19 % к 7-м суткам и на 30 % к 21-м суткам [2]. По данным других авторов, после перенесённых реконструктивных операций на трахее повышались уровни VEGF и мРНК VEGF. Фактор продуцировался эпителиальными клетками трахеи и перикапиллярными макрофагами, которые мигрировали для закрытия грануляционного дефекта. Интактный эпителий трахеи VEGF не продуцировал [3]. В другом исследовании после реконструктивной операции на трахее с использованием аутоотрансплантата, обработанного VEGF, отмечалось уменьшение количества грануляционной ткани, фиброза, воспаления и увеличение количества сосудов, а также улучшение процессов заживления. Отмечалось, что активировалась выработка собственного VEGF в подслизистых железах и плазматических клетках [4, 5]. Известно, что экзогенное введение VEGF вызывает увеличение скорости эпителизации слизистой трахеи на 37 % [6].

Роль фактора роста эндотелия сосудов в регенерации стенки трахеи в условиях хирургической реконструкции является актуальным вопросом и требует дальнейшего изучения.

## ЦЕЛЬ ИССЛЕДОВАНИЯ

Оценить эффективность воздействия VEGF на регенерацию передней поверхности трахеи в раннем послеоперационном периоде.

## МАТЕРИАЛЫ И МЕТОДЫ

Исследование было выполнено на базе научного отдела экспериментальной хирургии с виварием ФГБНУ ИНЦХТ, с использованием 60 белых крыс-самцов линии Wistar 10-месячного возраста с массой тела 300–350 г. Животных содержали в условиях вивария при свободном доступе к воде и пище, что соответствует нормативам ГОСТ «Содержание экспериментальных животных в питомниках НИИ» (виварий I категории, вет. удостоверение 238 № 000360 от 30 апреля 2015 г., служба ветеринарии Иркутской области) по утверждённым СОП [7]. Опыты на животных выполняли в соответствии с правилами гуманного обращения с животными, регламентированными «Правилами проведения работ с использованием экспериментальных животных», утверждёнными Приказом МЗ СССР № 742 от 13.11.1984 «Об утверждении правил проведения работ с использованием экспериментальных животных» и № 48 от 23.01.1985 «О контроле за проведением работ с использованием экспериментальных животных». Все оперативные вмешательства проводили в стерильных условиях под общим обезболиванием. Исследование одобрено комитетом по биомедицинской этике ФГБНУ «ИНЦХТ» (протокол заседания № 8 от 26.06.2017).

Моделирование реконструктивной операции на трахее производили путём выполнения линейного разреза трахеи на 1 хрящевое кольцо ниже перешейка щитовидной железы протяжённостью 2 хрящевых кольца по передней поверхности трахеи, с последующим ушиванием раны нитью пролен 7-0 одним Z-образным швом через хрящевое кольцо с покрытием передней поверхности трахеи лекарственной плёнкой пролонгированного действия [8]. Животных выводили из эксперимента на 3-и, 7-е и 21-е сутки. Всем животным выполняли реконструктивную операцию на трахее. Животные были разделены на три группы: группа 1 – без лекарственной плёнки, группа 2 – с лекарственной плёнкой пролонгированного действия, группа 3 – с лекарственной плёнкой пролонгированного действия, содержащей VEGF. Для оценки регенерации стенки трахеи выполняли обзорную

световую микроскопию, материал фиксировали в 10% нейтральном растворе формалина. На светооптическом уровне исследовали депарафинированные срезы, окрашенные гематоксилином и эозином. Препараты исследовали на фотомикроскопе Olympus BX41 (Япония). Морфометрию проводили с помощью пакета программ Image J [9]. За норму принимали показатели, полученные у шести здоровых животных, содержащихся в одинаковых условиях с экспериментальными крысами.

Все экспериментальные данные исследований были статистически обработаны с использованием программы Statistica 10.0 (лицензия № AXAR402G263414FA-V) и представлены в виде медианы с нижним и верхним квартилями. Определение статистической значимости различий полученных данных (*p*) в сравниваемых выборках проведено с использованием непараметрических методов (U-критерий Манна – Уитни, W-критерий Вилкоксона) [10].

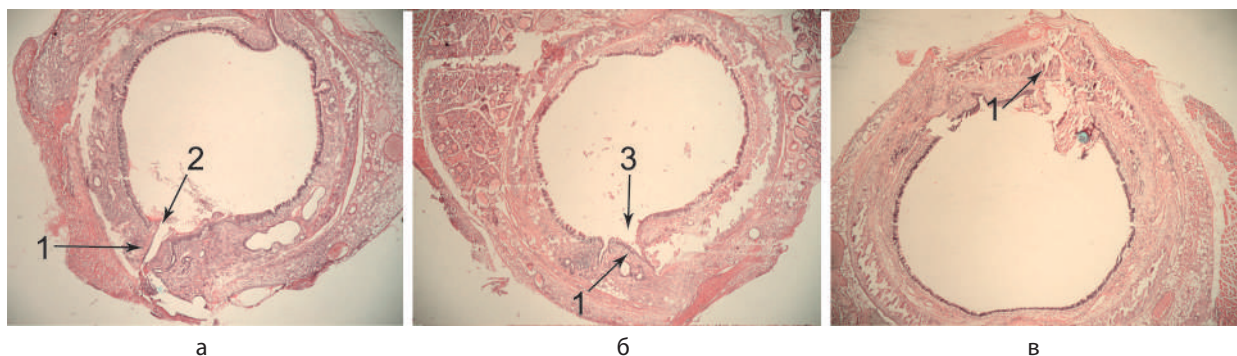
**РЕЗУЛЬТАТЫ И ОБСУЖДЕНИЕ**

Для оценки влияния лекарственной плёнки пролонгированного действия, содержащей VEGF, на регенерацию стенки трахеи выполнено морфологическое исследование зоны оперативного вмешательства стенки трахеи.

При гистологическом исследовании на 3-и сутки эксперимента у животных во всех группах на поперечном срезе трахеи в зоне оперативного вмешательства выявлено сопоставление краёв раны в зоне оперативного вмешательства, эпителизация отсутствует. Во всех группах визуализируется послеоперационная рана, отмечается деформация хрящей и дефект слизистой оболочки (рис. 1).

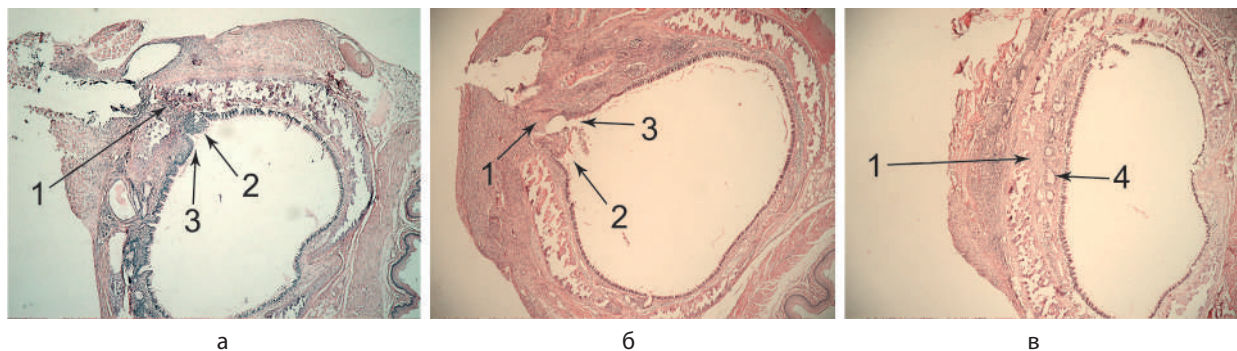При гистологическом исследовании в группе 3 на 7-е сутки эксперимента у животных на поперечном срезе трахеи в зоне оперативного вмешательства выявлено сращение краёв раны без дефектов во всех слоях стенки трахеи, множественные железы в подслизистом слое трахеи и множественные новообразованные сосуды. В группах 1 и 2 отмечалось сращение краёв раны, в зоне операции лейкоцитарная инфильтрация, слизистая просвета трахеи с дефектом, хрящи узурированы и деформированы (рис. 2).

При гистологическом исследовании в группах 1 и 2 на 21-е сутки эксперимента у животных на поперечном срезе трахеи в зоне оперативного вмешательства выявлено сращение краёв раны, слизистая просвета трахеи с дефектом в виде кармана, хрящ трахеи деформирован. В группе 3 на 21-е сутки эксперимента у животных на поперечном



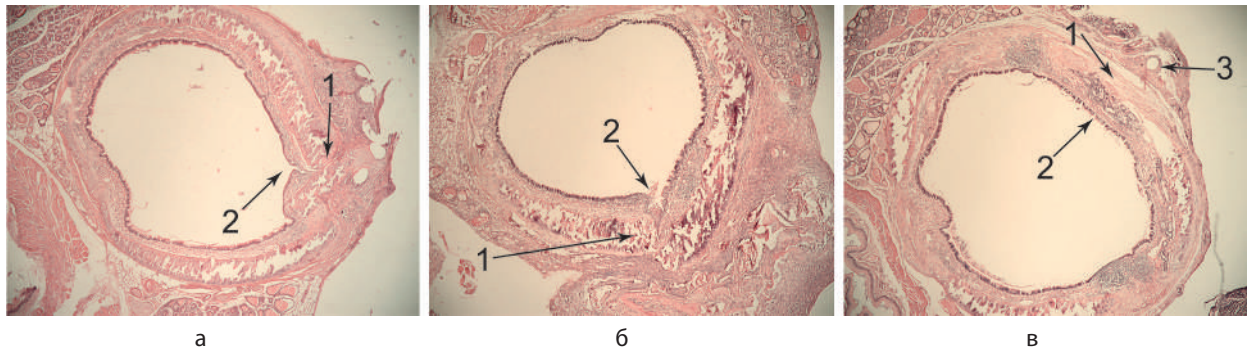
**Рис. 1.** Крыса, морфологическая структура стенки трахеи, просвет трахеи, срез на уровне средней трети трахеи, 3-и сутки исследования: а – группа 1 (1 – послеоперационная рана, 2 – диастаз краёв раны); б – группа 2 (1 – послеоперационная рана, 3 – карман в слизистой оболочке трахеи); в – группа 3 (1 – послеоперационная рана). Окраска гематоксилином и эозином. Объектив  $\times 10$ , окуляр  $\times 10$

**Fig. 1.** Rat, morphological structure of the tracheal wall, tracheal lumen, section at the level of the middle third of the trachea, day 3 of the study: а – group 1 (1 – postoperative wound, 2 – diastasis of the wound edges); б – group 2 (1 – postoperative wound, 3 – pocket in the mucous membrane of the trachea); в – group 3 (1 – postoperative wound). Staining with hematoxylin and eosin,  $\times 10$  objective,  $\times 10$  ocular



**Рис. 2.** Крыса, морфологическая структура стенки трахеи, просвет трахеи, срез на уровне средней трети трахеи, 7-е сутки исследования: а – группа 1 (1 – послеоперационная рана, 2 – лейкоцитарный инфильтрат, 3 – карман в слизистой оболочке трахеи); б – группа 2 (1 – послеоперационная рана, 2 – лейкоцитарный инфильтрат, 3 – карман в слизистой оболочке трахеи); в – группа 3 (1 – послеоперационная рана, 4 – слизистая оболочка трахеи без дефекта). Окраска гематоксилином и эозином. Объектив  $\times 10$ , окуляр  $\times 10$

**Fig. 2.** Rat, morphological structure of the tracheal wall, tracheal lumen, section at the level of the middle third of the trachea, day 7 of the study. а – group 1 (1 – postoperative wound, 2 – leukocyte infiltrate, 3 – pocket in the tracheal mucosa); б – group 2 (1 – postoperative wound, 2 – leukocyte infiltrate, 3 – pocket in the tracheal mucosa); в – group 3 (1 – postoperative wound, 4 – tracheal mucosa without defects). Staining with hematoxylin and eosin,  $\times 10$  objective,  $\times 10$  ocular



**Рис. 3.** Крыса, морфологическая структура стенки трахеи, просвет трахеи, срез на уровне средней трети трахеи, 21-е сутки исследования. а – группа 1 (1 – послеоперационная рана, 2 – карман в слизистой оболочке трахеи); б – группа 2 (1 – послеоперационная рана, 2 – карман в слизистой оболочке трахеи); в – группа 3 (1 – послеоперационная рана, 2 – слизистая оболочка трахеи без дефекта, 3 – просвет от шовного материала). Окраска гематоксилином и эозином. Объектив ×10, окуляр ×10

**Fig. 3.** Rat, morphological structure of the tracheal wall, tracheal lumen, section at the level of the middle third of the trachea, day 21 of the study. а – group 1 (1 – postoperative wound, 2 – pocket in the tracheal mucosa); б – group 2 (1 – postoperative wound, 2 – pocket in the tracheal mucosa); в – group 3 (1 – postoperative wound, 2 – tracheal mucosa without defect, 3 – lumen from the suture material). Staining with hematoxylin and eosin, objective ×10, ocular ×10

*Результаты морфометрии тканей трахеи в группах 1, 2 и 3 (усл. ед.)*

*Таблица 1*

*The results of morphometry of tracheal tissues in groups 1, 2 and 3 (standard units)*

*Table 1*

Параметр	Группы	Сутки		
		3-и	7-е	21-е
Толщина стенки трахеи, усл. ед.	1	598,5 (440–664)	610 (484–647)	458 (438–499)
	2	425 (391–709)	584,5 (543–626)	341,5 (296,5–445) <sup>°</sup>
	3	485 (352–570)	602,5 (524–630) <sup>*</sup>	370,5 (340–425) <sup>°; °</sup>
Толщина рубца, усл. ед.	1	236 (141–467)	295 (183–367)	338 (273–426)
	2	250 (209–411)	301 (261–341)	255 (191–281) <sup>°</sup>
	3	237,5 (220–274)	259 (201–365)	144,5 (142–161) <sup>°; #; °</sup>
Площадь зоны операции, усл. ед.	1	589441,5 (526472–669725)	449400 (443216–504963)	352878 (311953–461386)
	2	331324 (262233–558061)	468602,5 (417918–519287)	236843 (168731,5–320001) <sup>*; °</sup>
	3	477580,5 (421533–516670)	627433,5 (561469–707666) <sup>#</sup>	398487 (222046–483714) <sup>°</sup>
Площадь сосудов, %	1	3846,5 (2339–8502)	2725 (1680–3579)	722 (471–2128)
	2	2204 (1541–8218)	1751,5 (1751–1752)	4967 (2700,5–5572) <sup>*; °</sup>
	3	5994,5 (3260–6587)	10219,5 (4210–14704)	10059,5 (5837–15239) <sup>°; #</sup>
Соотношение толщины рубца к толщине стенки, %	1	37,05 (32,4–70)	48,4 (40,6–56,7)	77,2 (56,3–93)
	2	58 (49,2–64)	51,25 (48–54,5)	64,25 (52,35–75,1)
	3	52,4 (48,2–62,5)	46,5 (31,9–57,4)	36,15 (30,2–49,7) <sup>°; #</sup>
Соотношение площади сосудов к площади зоны операции, %	1	1 (0,3–1,8)	0,6 (0,3–0,7)	0,2 (0,2–0,5)
	2	0,6 (0,4–2,5)	0,35 (0,3–0,4) <sup>*</sup>	1,6 (0,95–2,45) <sup>*; °</sup>
	3	1,35 (0,6–1,6)	1,6 (0,4–2,3)	2,85 (2,8–3,3) <sup>°</sup>

**Примечание.** \* – статистически значимые различия по критерию Манна – Уитни между группами 1 и 2 ( $p_U \leq 0,05$ ); <sup>°</sup> – статистически значимые различия по критерию Манна – Уитни между группами 1 и 3 ( $p_U \leq 0,05$ ); <sup>#</sup> – статистически значимые различия по критерию Манна – Уитни между группами 2 и 3 ( $p_U \leq 0,05$ ); <sup>\*</sup> – статистически значимые различия по критерию Вилкоксона по сравнению с показателем в той же группе на 3–7-е сутки ( $p_W \leq 0,05$ ); <sup>°</sup> – статистически значимые различия по критерию Вилкоксона по сравнению с показателем в той же группе на 7–21-е сутки ( $p_W \leq 0,05$ ).

срезе трахеи в зоне оперативного вмешательства выявлено сращение краёв раны без дефектов во всех слоях стенки трахеи, множественные железы в подслизистом слое трахеи, множественные новообразованные сосуды (рис. 3).

Полученные результаты морфометрии тканей трахеи представлены в таблице 1.

При исследовании толщины стенки трахеи выявлено, что в группе 3 отмечалось увеличение к 7-м суткам

исследования ( $p_W = 0,0277$ ) и уменьшение на 21-е сутки исследования ( $p_W = 0,0277$ ). При сравнении между группами выявлено уменьшение толщины стенки в группе 3 по сравнению с группой 1 ( $p_U = 0,0453$ ).

При оценке толщины послеоперационного рубца выявлено, что в динамике в группе 3 показатель статистически значимо уменьшается на 21-е сутки исследования ( $p_W = 0,0277$ ). При сравнении между группами наимень-

шая толщина рубца определялась в группе 3 ( $p_U = 0,0051$ ,  $p_U = 0,0416$ ).

Площадь зоны оперативного вмешательства статистически значимо уменьшалась в группе 3 на 21-е сутки исследования ( $p_W = 0,0464$ ). При сравнении между группами выявлено, что на 7-е сутки площадь зоны операции в группе 3 статистически значимо больше, чем в группе 2 ( $p_U = 0,0185$ ).

При исследовании площади сосудов в динамике статистически значимого увеличения в группе 3 не выявлено. При сравнении между группами выявлено, что на 21-е сутки исследования показатель в группе 3 был больше чем в группах 1 и 2 соответственно ( $p_U = 0,0082$ ,  $p_U = 0,0449$ ).

При оценке соотношения толщины послеоперационного рубца к толщине стенки трахеи выявлено, что наименьший рубец образуется в группе 3 на 21-е сутки исследования ( $p_U = 0,0131$ ,  $p_U = 0,0129$ ). Внутри групп статистически значимых различий не выявлено.

Соотношение площади сосудов к площади зоны оперативного вмешательства в динамике статистически значимо не меняется в группе 3. Статистически значимые различия между группами выявлены на 21-е сутки исследования: показатель был больше в группах 3 и 2 по сравнению с группой 1 ( $p_U = 0,0127$ ,  $p_U = 0,0080$ ).

#### ЗАКЛЮЧЕНИЕ

Таким образом, нами установлено, что при локальном воздействии лекарственной плёнки пролонгированного действия с VEGF, различия в регенерации тканей стенки трахеи проявлялись уже на 7-е сутки исследования. Выявлена полная эпителизация стенки трахеи со стороны просвета, в зоне послеоперационной раны определялось большое количество новообразованных сосудов и желёз. К 21-м суткам исследования сохранялась высокая плотность сосудов, по сравнению с группами контроля отмечалось увеличение их количества от 2 до 14 раз, заживление раны происходило тонким послеоперационным рубцом. Полученные результаты соответствуют литературным данным, отмечающим увеличение количества сосудов, улучшение регенерации стенки трахеи и ускорение эпителизации слизистой. Избыточного роста грануляционной ткани не выявлено. По мнению авторов, применение фактора роста эндотелия сосудов для улучшения регенерации стенки трахеи является перспективным направлением исследований и требует дальнейшего изучения.

#### Конфликт интересов

Авторы данной статьи сообщают об отсутствии конфликта интересов

#### ЛИТЕРАТУРА

1. Сангинов А.Б., Мосин И.В., Мосина Н.В. Этиология и патогенез рубцовых стенозов трахеи. *Вестник Авиценны*. 2010; 1: 33-39.
2. Baffert F, Le T, Sennino B, Thurston G, Kuo CJ, Hu-Lowe D, et al. Cellular changes in normal blood capillaries undergoing regression after inhibition of VEGF signaling. *Am J Physiol Heart Circ Physiol*. 2006; 290(2): 547-559. doi: 10.1152/ajpheart.00616.2005
3. Pokharel RP, Maeda K, Yamamoto T, Noguchi K, Iwai Y, Nakamura H, et al. Expression of vascular endothelial growth factor in exuberant tracheal granulation tissue in children. *J Pathol*. 1999; 188(1): 82-86. doi: 10.1002/(SICI)1096-9896(199905)188:1<82::AID-PATH324>3.0.CO;2-4

4. Dodge-Khatami A, Backer CL, Holinger LD, Mavroudis C, Cook KE, Crawford SE. Healing of a free tracheal autograft is enhanced by topical vascular endothelial growth factor in an experimental rabbit model. *J Thorac Cardiovasc Surg*. 2001; 122(3): 554-561. doi: 10.1067/mtc.2001.116206

5. Dodge-Khatami A, Niessen HW, Baidoshvili A, van Gulik TM, Klein MG, Eijssman L, et al. Topical vascular endothelial growth factor in rabbit tracheal surgery: Comparative effect on healing using various reconstruction materials and intraluminal stents. *Eur J Cardiothorac Surg*. 2003; 23(1): 6-14. doi: 10.1016/s1010-7940(02)00722-4

6. Govindaraj S, Gordon R, Genden EM. Effect of fibrin matrix and vascular endothelial growth factor on reepithelialization of orthotopic murine tracheal transplants. *Ann Otol Rhinol Laryngol*. 2004; 113(10): 797-804. doi: 10.1177/000348940411301005

7. Лепехова С.А. *Программа стандартных операционных процедур: лабораторные животные (приём, содержание, уход и контроль здоровья животных в вивариях медицинского учреждения)*: учебное пособие. Иркутск: НЦРВХ СО РАМН, ИГМУ; 2012.

8. Курганский И.С., Фаткулин Р.Р., Лепехова С.А., Махутов В.Н., Зарицкая Л.В., Костыро Я.А. и др. *Лекарственная плёнка пролонгированного действия и способ её получения*: Пат. № 2678200 Рос. Федерация. № 018127796; заявл. 27.07.2018; опубл. 24.01.2019; Бюл. № 3.

9. Мыщик А.В. Использование программы ImageJ для автоматической морфометрии в гистологических исследованиях. *Омский научный вестник*. 2011; 1(100): 187.

10. Спрейс И.Ф., Алферова М.А., Михалевич И.М., Рожкова Н.Ю. *Основы прикладной статистики (использование Excel и Statistica в медицинских исследованиях)*: учебное пособие. Иркутск: РИО ГИУВа; 2006.

#### REFERENCES

1. Sanginov AB, Mosin IV, Mosina NV. Etiology and pathogenesis of cicatricial tracheal stenosis. *Vestnik Avitsenny*. 2010; 1: 33-39. (In Russ.)
2. Baffert F, Le T, Sennino B, Thurston G, Kuo CJ, Hu-Lowe D, et al. Cellular changes in normal blood capillaries undergoing regression after inhibition of VEGF signaling. *Am J Physiol Heart Circ Physiol*. 2006; 290(2): 547-559. doi: 10.1152/ajpheart.00616.2005
3. Pokharel RP, Maeda K, Yamamoto T, Noguchi K, Iwai Y, Nakamura H, et al. Expression of vascular endothelial growth factor in exuberant tracheal granulation tissue in children. *J Pathol*. 1999; 188(1): 82-86. doi: 10.1002/(SICI)1096-9896(199905)188:1<82::AID-PATH324>3.0.CO;2-4
4. Dodge-Khatami A, Backer CL, Holinger LD, Mavroudis C, Cook KE, Crawford SE. Healing of a free tracheal autograft is enhanced by topical vascular endothelial growth factor in an experimental rabbit model. *J Thorac Cardiovasc Surg*. 2001; 122(3): 554-561. doi: 10.1067/mtc.2001.116206
5. Dodge-Khatami A, Niessen HW, Baidoshvili A, van Gulik TM, Klein MG, Eijssman L, et al. Topical vascular endothelial growth factor in rabbit tracheal surgery: Comparative effect on healing using various reconstruction materials and intraluminal stents. *Eur J Cardiothorac Surg*. 2003; 23(1): 6-14. doi: 10.1016/s1010-7940(02)00722-4
6. Govindaraj S, Gordon R, Genden EM. Effect of fibrin matrix and vascular endothelial growth factor on reepithelialization of orthotopic murine tracheal transplants. *Ann Otol Rhinol Laryngol*. 2004; 113(10): 797-804. doi: 10.1177/000348940411301005
7. Lepekhova SA. *The program of standard operating procedures: laboratory animals (reception, maintenance, care and monitoring of animal health in the vivariums of a medical institution)*: Study guide. SCRRS SB RAMS, Irkutsk State Medical University; 2012. (In Russ.)
8. Kurganskiy IS, Fatkulin RR, Lepekhova SA, Makhutov VN, Zaritskaya LV, Kostyuro YaA, et al. *Sustained-release medicinal film and method for its production*: Patent N 2678200 of the Russian Federation. (In Russ.)

9. Mytsik AV. Using the ImageJ program for automatic morphometry in histological studies. *Omskiy nauchnyy vestnik*. 2011; 1(100): 187. (In Russ.)

10. Spreis IF, Alferova MA, Mikhalevich IM, Rozhkova NYu. *Fundamentals of applied statistics (using Excel and Statistica in medical research)*: textbook. Irkutsk; 2006. (In Russ.)

**Сведения об авторах**

**Курганский Илья Сергеевич** – аспирант, ФГБНУ «Иркутский научный центр хирургии и травматологии»; младший научный сотрудник отдела медико-биологических исследований и технологий, ФГБНУ Иркутский научный центр СО РАН, e-mail: kurg.is@mail.ru, <https://orcid.org/0000-0003-4386-5162>

**Лепехова Светлана Александровна** – доктор биологических наук, заведующий отделом медико-биологических исследований и технологий, ФГБНУ Иркутский научный центр СО РАН, e-mail: isc@isc.irk.ru, <https://orcid.org/0000-0002-7961-4421>

**Гольдберг Олег Аронович** – кандидат медицинских наук, ведущий научный сотрудник лаборатории клеточных технологий и регенеративной медицины, ФГБНУ «Иркутский научный центр хирургии и травматологии», e-mail: scrrs.irk@gmail.com

**Иноземцев Евгений Олегович** – кандидат медицинских наук, ассистент кафедры госпитальной хирургии, ФГБОУ ВО «Иркутский государственный медицинский университет» Минздрава России, e-mail: rektorat@ismu.baikal.ru, <https://orcid.org/0000-0002-0146-3395>

**Коробейникова Лилия Владимировна** – младший научный сотрудник отдела медико-биологических исследований и технологий, ФГБНУ Иркутский научный центр СО РАН, e-mail: isc@isc.irk.ru

**Пивоваров Юрий Иванович** – доктор медицинских наук, профессор, ведущий научный сотрудник лаборатории клеточной патофизиологии и биохимии, ФГБНУ «Иркутский научный центр хирургии и травматологии», e-mail: scrrs.irk@gmail.com, <https://orcid.org/0000-0002-6094-3583>

**Григорьев Евгений Георгиевич** – член-корреспондент РАН, научный руководитель, ФГБНУ «Иркутский научный центр хирургии и травматологии»; заведующий кафедрой госпитальной хирургии, ФГБОУ ВО «Иркутский государственный медицинский университет» Минздрава России, e-mail: iscst@mail.ru, <https://orcid.org/0000-0002-5715-5113>

**Information about the authors**

**Ilya S. Kurganskiy** – Junior Research Officer at the Scientific Department of Experimental Surgery with Vivarium, Irkutsk Scientific Centre of Surgery and Traumatology, e-mail: kurg.is@mail.ru, <https://orcid.org/0000-0002-0146-3395>

**Svetlana A. Lepekhova** – Dr. Sc. (Biol.), Head of the Department of Biomedical Research and Technology, Irkutsk Scientific Center of the Siberian Branch of the RAS, e-mail: isc@isc.irk.ru, <https://orcid.org/0000-0002-7961-4421>

**Oleg A. Goldberg** – Cand. Sc. (Med.), Leading Research Officer at the Laboratory of Cell Technologies and Regenerative Medicine, Irkutsk Scientific Centre of Surgery and Traumatology, e-mail: iscst@mail.ru

**Evgeniy O. Inozemtsev** – Cand. Sc. (Med.), Teaching Assistant at the Department of Advanced Level Surgery, Irkutsk State Medical University, e-mail: rektorat@ismu.baikal.ru, <https://orcid.org/0000-0002-0146-3395>

**Liliya V. Korobeynikova** – Junior Research Officer at the Department of Biomedical Research and Technology, Irkutsk Scientific Center of the Siberian Branch of the RAS, e-mail: isc@isc.irk.ru

**Yuri I. Pivovarov** – Dr. Sc. (Med.), Leading Research Officer at the Laboratory of Cellular Pathophysiology and Biochemistry, Irkutsk Scientific Centre of Surgery and Traumatology, e-mail: scrrs.irk@gmail.com, <https://orcid.org/0000-0002-6094-3583>

**Evgeniy G. Grigoryev** – Corresponding Member of RAS, Scientific Advisor, Irkutsk Scientific Centre of Surgery and Traumatology; Head of the Department of Advanced Level Surgery, Irkutsk State Medical University, e-mail: iscst@mail.ru, <https://orcid.org/0000-0002-5715-5113>

Статья получена: 07.09.2020. Статья принята: 25.10.2020. Статья опубликована: 26.12.2020.  
Received: 07.09.2020. Accepted: 25.10.2020. Published: 26.12.2020.