

Количественная оценка ишемии миокарда при многососудистом поражении коронарных артерий с помощью мультимодальной стресс-эхокардиографии с полугоризонтальной велоэргометрией

Сергей Николаевич Корецкий*, Оксана Михайловна Драпкина, Фирдавс Баходурович Шукуров, Дмитрий Константинович Васильев

Национальный медицинский исследовательский центр профилактической медицины
Россия, 101990, Москва, Петроверигский пер., 10

Стресс-эхокардиография – современный широко используемый метод неинвазивной диагностики ишемической болезни сердца и стратификации риска сердечно-сосудистых осложнений. Нагрузочная эхокардиография применяется также для уточнения локализации ишемии и установления симптом-связанной артерии при известных данных коронарной ангиографии для определения дальнейшей тактики. Это особенно важно при многососудистом поражении, наличии окклюзированной артерии или пограничного стеноза. В настоящее время в клинической практике для проведения стресс-эхокардиографии используются различные стресс-агенты: фармакологические препараты (добутамин или аденозин), чреспищеводная или эндокардиальная стимуляция, тредмил, «лежачий» велоэргометр. Для выявления признаков ишемии обычно применяется только визуальная оценка локальной сократимости в двухмерном серошкальном режиме. Современные режимы визуализации миокарда, такие как отслеживание пятнистых структур или трехмерная визуализация практически не применяются. В представленном клиническом случае показана возможность сочетания стандартных и современных режимов визуализации для уточнения локализации и количественной оценки ишемии при многососудистом поражении коронарного русла, включающее хроническую окклюзию артерии. В качестве стресс-агента был выбран «лежачий» велоэргометр, применение которого позволило получить пригодное для оценки деформации и трехмерной визуализации качественное изображение миокарда левого желудочка в покое и на пике нагрузки. Оценка деформации миокарда левого желудочка с помощью технологии отслеживания пятнистых структур была более точной по сравнению со стандартной диагностикой при выявлении признаков ишемии у пациента с многососудистым поражением. Трехмерная визуализация уступала в чувствительности стресс-эхокардиографии с отслеживанием пятнистых структур, и в настоящее время, видимо, имеет больше исследовательское значение.

Ключевые слова: мультимодальная стресс-эхокардиография, «лежачий» велоэргометр, отслеживание пятнистых структур, трехмерная визуализация, ишемическая болезнь сердца, многососудистое поражение коронарных артерий.

Для цитирования: Корецкий С.Н., Драпкина О.М., Шукуров Ф.Б., Васильев Д.К. Количественная оценка ишемии миокарда при многососудистом поражении коронарных артерий с помощью мультимодальной стресс-эхокардиографии с полугоризонтальной велоэргометрией. *Рациональная Фармакотерапия в Кардиологии* 2019;15(6):813-819. DOI:10.20996/1819-6446-2019-15-6-813-819

Quantitative Assessment of Myocardial Ischemia in Multi-Vessel Coronary Artery Disease by Multimodal Stress Echocardiography with Semi-Supine Bicycle Ergometry

Sergey N. Koretskiy*, Oxana M. Drapkina, Firdavs B. Shukurov, Dmitriy K. Vasiliev
National Medical Research Center for Preventive Medicine. Petroverigsky per. 10, Moscow, 101990 Russia

Stress echocardiography is a modern widely used method of noninvasive diagnosis of coronary heart disease and stratification of the risk of cardiovascular complications. In addition, exercise echocardiography is an important tool to clarify the localization of ischemia and establish a symptom-associated artery for management of patient with known coronary angiography data. This is especially important in multivessel lesions, the presence of an occluded artery or borderline stenosis. Currently, various stress agents are used for stress echocardiography in clinical practice: pharmacological drugs (dobutamine or adenosine), transesophageal or endocardial pacing, treadmill, semi-supine bicycle. To detect signs of ischemia usually used only visual estimation of local contractility in the two-dimensional gray-scale mode. Modern modes of myocardial imaging, such as speckle-tracking echocardiography or three-dimensional visualization, are practically not used.

In the presented clinical case, the possibility of combining standard and modern imaging modes to clarify the localization and quantification of ischemia in multivessel coronary lesions, including chronic artery occlusion, is shown. As a stress agent, a semi-supine bicycle was chosen, the use of which allowed to obtain a qualitative image of the left ventricular myocardium at rest and at peak load, suitable for assessing deformation and three-dimensional visualization. Evaluation of left ventricular myocardial deformation by speckle-tracking echocardiography was more accurate than standard diagnosis in detecting signs of ischemia in a patient with multivessel lesions. Three-dimensional imaging was inferior in sensitivity to speckle-tracking stress echocardiography and, at present, seems to have more research value.

Keywords: multimodal stress echocardiography, semi-supine bicycle, speckle tracking, three-dimensional visualization, coronary heart disease, multi-vessel coronary heart disease.

For citation: Koretskiy S.N., Drapkina O.M., Shukurov F.B., Vasiliev D.K. Quantitative Assessment of Myocardial Ischemia in Multi-Vessel Coronary Artery Disease by Multimodal Stress Echocardiography with Semi-Supine Bicycle Ergometry. *Rational Pharmacotherapy in Cardiology* 2019;15(6):813-819. DOI:10.20996/1819-6446-2019-15-6-813-819

Received / Поступила: 23.08.2019
Accepted / Принята в печать: 17.09.2019

* Corresponding Author (Автор, ответственный за переписку):
snkoretskiy@mail.ru

Введение

Несмотря на значительный прогресс в диагностике ишемической болезни сердца (ИБС) и ее осложнений, распространенность стабильной стенокардии остается высокой [1]. При этом наиболее высокий уровень смертности от ИБС наблюдается у пациентов с многососудистым поражением (МП) коронарных артерий [2].

Учитывая широкую распространенность многососудистого поражения коронарного русла у пациентов с ИБС, ранняя диагностика стенозирующего коронарного атеросклероза является актуальной задачей неинвазивной диагностики. Рутинно используемые нагрузочные пробы с применением электрокардиограммы (ЭКГ) обладают приемлемой чувствительностью при многососудистом поражении, однако они не позволяют определить локализацию, количественно оценить выраженность ишемии миокарда левого желудочка. Кроме того, сложно оценить результаты ЭКГ-нагрузочных проб на фоне исходно выраженной депрессии сегмента ST, связанной с гипертрофией левого желудочка, приемом сердечных гликозидов, полной блокадой левой ножки пучка Гиса, синдромом WPW, фибрилляцией предсердий [3].

Согласно современным рекомендациям по ведению пациентов со стабильной стенокардией пациентам с высоким риском ИБС возможно проведение коронарной ангиографии без объективного подтверждения ишемии миокарда. В таком случае, зная анатомию поражения коронарного русла, нередко остаются вопросы о функциональной значимости пограничных стенозов, необходимости реваскуляризации окклюзированных коронарных артерий на фоне развитого коллатерального кровообращения. Вместе с тем ЭКГ или визуализирующие нагрузочные пробы имеют ограниченные способы количественной оценки результатов исследования, используемой для стратификации риска сердечно-сосудистых осложнений.

В клинической практике для диагностики преходящей ишемии миокарда стандартно применяется стресс-эхокардиография в двухмерном режиме серой шкалы. Наилучшее качество изображения миокарда удается получить в горизонтальном положении пациента при пробе с добутиамином или с помощью чреспищеводной стимуляции сердца, но при пробе с физической нагрузкой имеется возможность оценить толерантность к физической нагрузке. Поэтому проба с «лежачим» велоэргометром представляется оптимальным компромиссом, позволяющим получить максимум информации при приемлемом качестве ультразвукового окна. Чувствительность и специфичность стресс-эхокардиографии сопоставима с лучевыми методами диагностики, такими как сцинтиграфия миокарда с нагрузкой и магнитно-резонансной томографией с фармакологической пробой [5]. В отличие от последних

стресс-эхокардиография, являясь более доступной, имеет ряд существенных ограничений, связанных с особенностью методики ультразвуковой визуализации миокарда, основанной на оценке нарушения локальной сократимости (НЛС). Прежде всего, это субъективная сравнительная оценка степени утолщения миокарда в систолу между сегментами с гипокинезом и нормальной сократимостью. При многососудистом поражении может наблюдаться сочетанное нарушение сократимости противоположных стенок миокарда (например, передней и нижней), что затрудняет трактовку результата исследования и может приводить к снижению чувствительности данного метода.

Одним из путей улучшения информативности стресс-эхокардиографии является дополнительное применение современных режимов ультразвуковой визуализации: отслеживание пятнистых структур, трехмерной эхокардиографии, что позволяет не только увеличить чувствительность методики, но и количественно оценить локальную сократимость. В режиме отслеживания пятнистых структур измеряли продольную систолическую деформацию миокарда левого желудочка (ПСДЛЖ), которая в норме составляет от -18% до -20%.

Клиническое наблюдение

Представляем клиническое наблюдение. Мужчина 82 лет, предъявлял жалобы на давящие боли за грудиной при незначительной физической нагрузке (ходьба до 150 метров), купирующиеся в покое или после приема 1 таблетки нитроглицерина в течение 1-2 мин. Кроме того, пациент отмечал периодически повышение АД до 170/110 мм рт.ст. на фоне гипотензивной терапии. Жалобы пациента соответствовали клинике типичной стенокардии напряжения.

Классификация болевого синдрома в грудной клетке состоит из трех дефиниций: типичная стенокардия, атипичная стенокардия, кардиалгия (болевы ощущения, не связанные со стенокардией). Типичная стенокардия определяется сочетанием характерного болевого синдрома за грудиной (боли, возникающие при физической нагрузке или психоэмоциональном стрессе), который купируется в покое после нагрузки или в течение нескольких мин после приема нитроглицерина. Согласно современным рекомендациям по лечению стабильной стенокардии перед проведением диагностических процедур оценивается претестовая вероятность ИБС, учитывающая клинические проявления, возраст и пол [4,5]. У пациента претестовая вероятность ИБС была высокой (93%), что позволяло установить диагноз стенокардии напряжения на основании клинических данных.

Из анамнеза известно, что в течение 20 лет пациент отмечал повышение АД (максимальные цифры

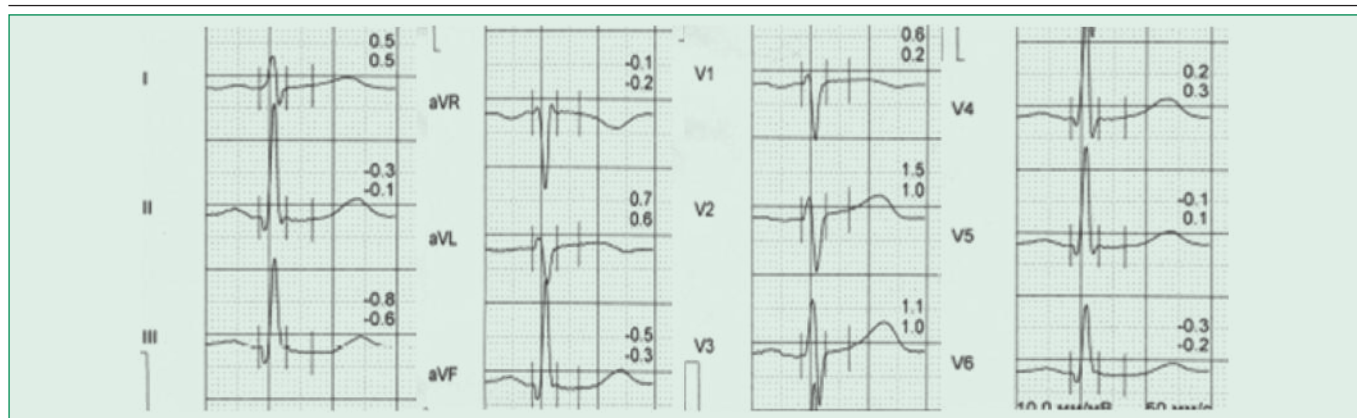


Figure 1. The patient's electrocardiogram at rest
Рисунок 1. Электрокардиограмма пациента в покое

220/120 мм рт.ст.), не курил. В течение года появились вышеуказанные жалобы, в этот период регулярно принимал метопролол 50 мг 2 р/сут, амлодипин 10 мг 1 р/сут, лозартан 12,5 мг/сут, кардиомагнил 75 мг 1 р/сут, изосорбида мононитрат 20 мг 2 р/сут, аторвастатин 20 мг/сут. В дальнейшем доза аторвастатина была увеличена до целевых значений.

При объективном осмотре состояние удовлетворительное. Ритм сердца правильный, при аускультации выслушивается систолический шум во втором межреберье справа. Индекс массы тела составил 26 кг/м².

По данным инструментальных обследований: на электрокардиограмме зарегистрирован синусовый ритм с ЧСС 68 уд/мин, депрессия сегмента ST в II, III, aVF, V6 отведениях от -0,3 до -0,5 мм (рис. 1).

По данным эхокардиографии в покое у пациента имелся атеросклероз аорты, аортальный порок сердца: умеренный аортальный стеноз (средний градиент 33 мм рт.ст. и аортальная недостаточность 1 степени), умеренная гипертрофия левого желудочка до 1,2 см. Нарушения локальной сократимости левого желудочка не выявлено. Глобальная систолическая функция левого желудочка удовлетворительная. Диастолическая дисфункция левого желудочка 1 типа.

Учитывая высокую претестовую вероятность ИБС, после установления диагноза стенокардии напряжения III функционального класса была проведена коронарная ангиография по месту жительства. Результаты: тип кровоснабжения миокарда сбалансированный, визуализировано многососудистое поражение коронарного русла, хронические окклюзии правой коронарной артерии (ПКА) и первой диагональной артерии с хорошим заполнением по внутри- и межсистемным коллатералям, 90% стенозы в передней и средней трети крупной ветви тупого края, 70% стеноз в среднем сегменте передней межжелудочковой ветви (рис. 2).

При наличии двухсосудистого поражения коронарного русла можно было обсуждать вопрос о проведении аортокоронарного шунтирования, одно- или двухсосудистого стентирования. Также требовалась оценка значимости пограничного (70%) стеноза передней межжелудочковой ветви левой коронарной артерии (ПМЖВ). С учетом данных коронарной ангиографии ставился вопрос о целесообразности реваскуляризации окклюзированной правой коронарной артерии с наличием коллатерального кровообращения. Наличие сохранной сократимости в области нижней стенки косвенно свидетельствовало о наличии развитого колла-

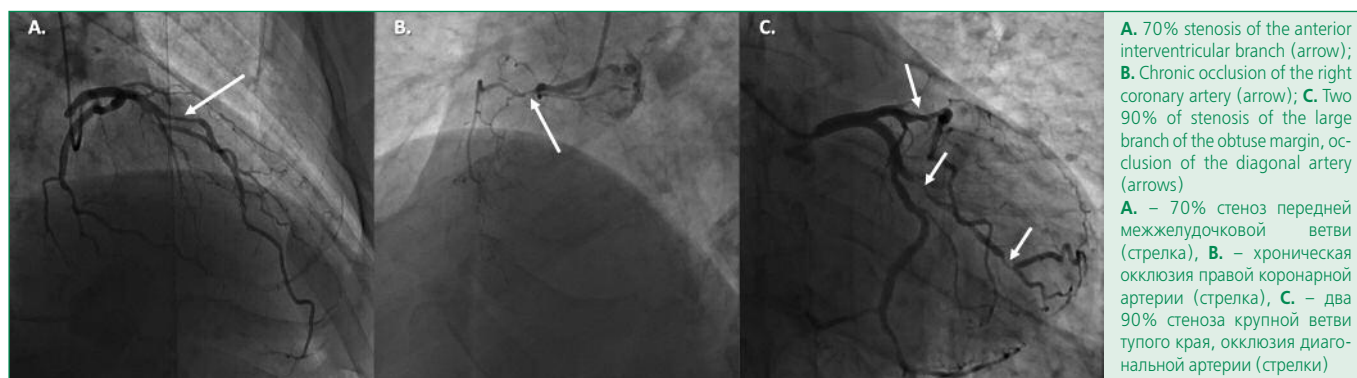


Figure 2. Results of coronary angiography
Рисунок 2. Результаты коронарной ангиографии

терального кровообращения, которое может ухудшиться при восстановлении антероградного кровотока в ПКА, и для решения вопроса о реваскуляризации миокарда требовались убедительные данные, подтверждающие наличие ишемии миокарда в бассейне кровоснабжения ПКА.

Для определения дальнейшей тактики лечения и объема реваскуляризации пациент был направлен на стресс-эхокардиографию.

Для более точной оценки распространенности и выраженности ишемии была проведена стресс-эхокардиография с полугоризонтальной велоэргометрией в сочетании с оценкой деформации миокарда и трехмерной визуализацией. Традиционно современные дополнительные режимы визуализации, такие как отслеживание пятнистых структур, трехмерная визуализация, контрастное усиление используют в ходе стресс-эхокардиографии с фармакологическим агентом, при которой возможно получить наилучшее качество изображения. Учитывая, что проба с добутамином не позволяет оценить толерантность к физической нагрузке и сопряжена с большим риском сердечно-сосудистых осложнений, нами в качестве нагрузки был выбран «лежащий» велоэргометр, при котором смогли получить приемлемое качество изображения. С одной стороны, наличие информации о коронарной анатомии лишало исследование объективности, с другой стороны, исключение стеноза ствола левой коронарной артерии уменьшало риск осложнений во время пробы. Поэтому для объективизации данных о систолической сократимости левого желудочка был добавлен количественный анализ деформации миокарда, при котором расчет показателей проводился после исследования и не требовал дополнительных манипуляций во время нагрузки.

С учетом данных анатомии коронарного русла ниже представлены результаты велоэргометрии, стресс-эхокардиографии в следующих режимах: двухмерном серошкальном, трехмерной визуализации и ПСДЛЖ.

При наличии хронической окклюзии ПКА и первой диагональной артерии по данным ЭКГ в покое (рис. 1) нет признаков рубцовых изменений миокарда, при проведении эхокардиографии в двух- и трехмерных режимах (рис. 3А) не получено данных за нарушение локальной сократимости левого желудочка, и только в режиме ПСДЛЖ (рис. 4) наблюдалось незначительное снижение ПСДЛЖ в базальном нижнем (-17%) и верхушечно-переднем (-17%) сегментах по сравнению с соседними сегментами (от -20% до -23%), при норме (от -18% до -20%).

По данным велоэргометрии на пике нагрузки (50 Ватт) зарегистрировано усиление фоновой депрессии сегмента ST в II, III, aVF, V4-V6 отведениях с приростом на 1,0-1,4 мм. На пике нагрузки появились нарастающие боли за грудиной, купировавшиеся в покое.

При оценке локализации ишемии и представлении результатов стресс-эхокардиографии во всех режимах была использована 17-сегментная схема деления левого желудочка согласно рекомендациям Американской ассоциации сердца [10].

При стандартной стресс-эхокардиографии в двухмерном серошкальном режиме на пике нагрузки был выявлен гипокинез левого желудочка в области верхушечного, верхушечно-бокового, среднего переднего, базального нижнего сегментов.

По данным стресс-эхокардиографии в режиме отслеживания пятнистых структур наличие признаков ишемии на пике нагрузки в верхушечном сегменте (Apex), верхушечном переднем сегменте (ApA) и среднем переднем сегменте (MA) подтвердило значимость 70% стеноза ПМЖВ. Также наблюдалось снижение ПСДЛЖ в области переднебоковой стенки на верхушечном уровне (ApL), в области нижней (BI) и задне-перегородочной стенок (BIS) на базальном уровне до -10% (рис. 5).

По данным трехмерной стресс-эхокардиографии также были выявлены признаки ишемии миокарда на пике нагрузки в верхушечном сегменте (17) и верхушечном переднем сегменте (13), что подтверждало значимость 70% стеноза ПМЖВ (рис. 5B). Кроме того, была выявлена ишемия миокарда на пике нагрузки в верхушечном боковом сегменте (16), который относится к области кровоснабжения огибающей артерии (рис. 3B), но не была диагностирована ишемия в базальном нижнем сегменте (сегмент 4; рис. 3B).

Согласно общепринятой методике интерпретация результатов стандартной стресс-эхокардиографии проводится субъективно по наличию или отсутствию НЛС левого желудочка на пике нагрузки в сравнении с покоем. Для количественной оценки распространенности НЛС при стресс-эхокардиографии используется индекс нарушения локальной сократимости (ИНЛС) левого желудочка, который оценивает количество сегментов левого желудочка с НЛС. Для расчета ИНЛС сократимость каждого сегмента измеряют в баллах: нормальная сократимость – 1 балл, гипокинезия – 2, акинезия – 3, дискинезия – 4. Сумму полученных баллов делят на общее число сегментов (6). Чем выше показатель ИНЛС, тем выше риск сердечно-сосудистых осложнений. На рис. 6 представлен ИНЛС при различных режимах визуализации при стресс-эхокардиографии у данного пациента.

Наличие ишемии миокарда левого желудочка было подтверждено с помощью всех трех режимов визуализации в ходе стресс-эхокардиографии, таким образом, пробу можно считать положительной. Были выявлены зоны преходящего НЛС в бассейне кровоснабжения ПКА, соответствующей нижней стенке; огибающей артерии, соответствующей верхушечно-бо-

Assessment of Myocardial Ischemia
Оценка ишемии миокарда

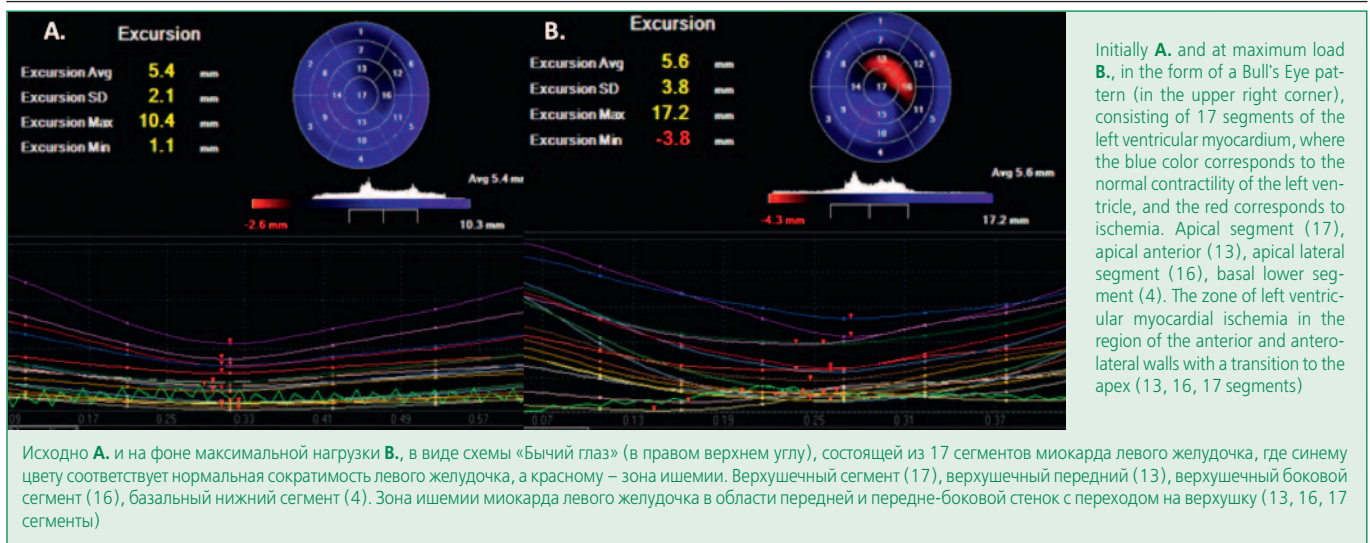


Figure 3. Three-dimensional stress echocardiography
Рисунок 3. Трехмерная стресс-эхокардиография

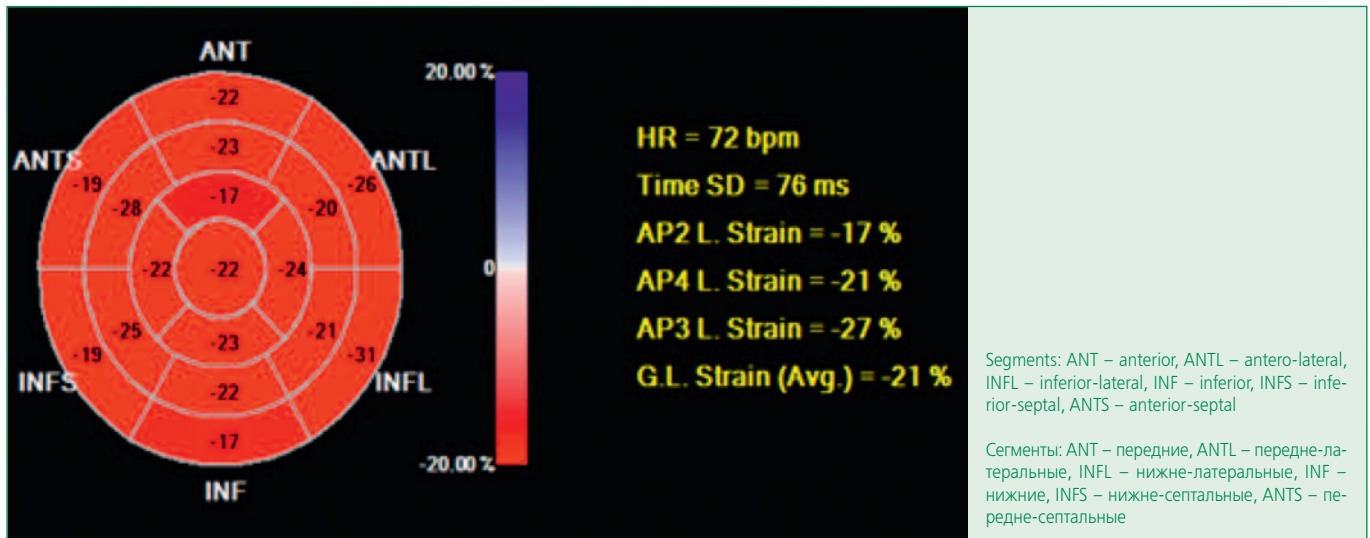


Figure 4. Longitudinal systolic left ventricle strain at rest. "Bull's eye" 17 segment scheme
Рисунок 4. Продольная систолическая деформация левого желудочка исходно в покое. 17-сегментная схема «Бычий глаз»

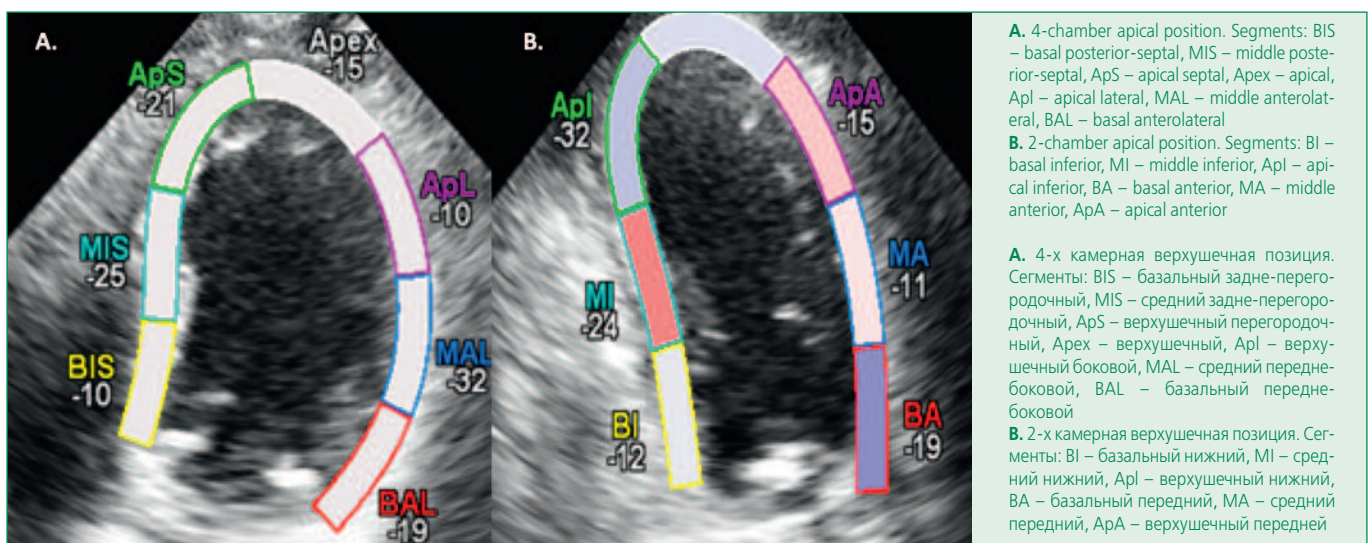


Figure 5. Longitudinal systolic left ventricle strain at peak stress
Рисунок 5. Продольная систолическая деформация левого желудочка при максимальной нагрузке

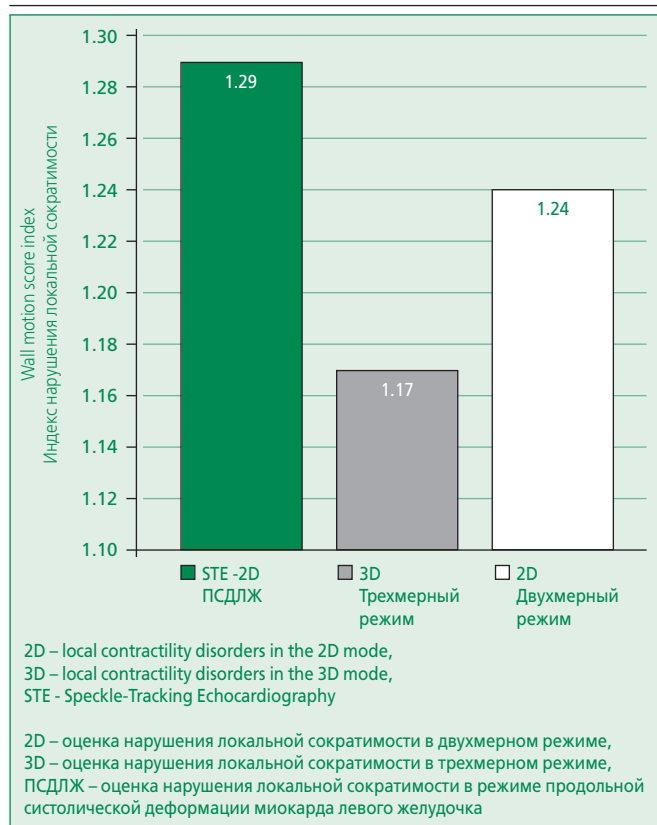


Figure 6. Wall motion score index for various visualization modes during stress echocardiography
Рисунок 6. Индекс нарушения локальной сократимости левого желудочка при различных режимах визуализации при стресс-эхокардиографии

ковому сегменту; передней межжелудочковой артерии, соответствующей передней стенке, верхушечно-переднему сегменту, верхушке. Наибольшее количество сегментов с НЛС на пике нагрузки было в режиме ПСДЛЖ, при котором был получен самый высокий индекс НЛС (рис. 6).

Учитывая данные стресс-эхокардиографии, данному пациенту было предложено стентирование передней межжелудочковой артерии, ветви тупого края и «открытие» окклюзированной ПКА.

На фоне хронической окклюзии ПКА с развитой компенсаторной коллатеральной сетью оценка ПСДЛЖ в режиме отслеживания пятнистых структур позволила выявить нарушение локальной систолической сократимости левого желудочка в покое, которое не было диагностировано при двух- и трехмерной эхокардиографии. Эти результаты подтверждают современные данные о преимуществе технологии отслеживания пятнистых структур по сравнению со стандартной двухмерной визуализацией левого желудочка при оценке локальной сократимости [8,9].

Сложность диагностики стеноза ПКА с помощью нагрузочной эхокардиографии обусловлена тем, что область «чистого» бассейна кровоснабжения ПКА не-

большая, и состоит только из двух сегментов: базального нижнего и среднего нижнего, поэтому в данном случае особенно важна точная диагностика НЛС. Кроме того, при визуальном анализе нередко оценка сократимости нижней стенки левого желудочка может вызвать затруднения, обусловленные анатомическим расположением сердца, и включение анализа ПСДЛЖ в стандартный протокол стресс-эхокардиографии может улучшить информативность исследования в целом.

В отличие от режима отслеживания пятнистых структур трехмерная визуализация при стресс-эхокардиографии пока имеет большее исследовательское значение, что может быть обусловлено отсутствием стандартизованных подходов. Тем не менее, дополнительный анализ деформации миокарда и трехмерная визуализация расширили наше понимание глубины и распространенности ишемических изменений миокарда левого желудочка у данного пациента.

С учетом того, что исследование выполнялось опытным врачом, который смог правильно диагностировать нарушения локальной сократимости левого желудочка при стандартной визуализации, дополнительное применение современных режимов ультразвуковой визуализации существенно не повлияло на тактику лечения у данного пациента. В реальной же клинической практике, когда исследование выполняет начинающий врач или область ишемии небольшая, результат мог бы быть иной.

Результаты количественной оценки деформации миокарда для врача функциональной диагностики могут быть дополнительным аргументом для принятия решения о наличии или отсутствии НЛС. Для кардиолога сопоставление всех режимов визуализации позволяет глубже понять соотношение ишемии миокарда и выраженность анатомических изменений коронарных артерий, особенно – на фоне многососудистого поражения. Встречающиеся в заключениях такие трактовки ишемии миокарда, как «умеренная гипокинезия», «относительная гипокинезия», «гипоакинез» не всегда понятны для интерпретации. Представление результатов исследования в виде таблицы «бычий глаз» с количественным обозначением сократимости по 17-сегментной схеме может заметно облегчить анализ полученной информации.

Заклучение

Данное клиническое наблюдение демонстрирует диагностические возможности и перспективы развития современной нагрузочной эхокардиографии с различными режимами оценки НЛС (мультиимодальной стресс-эхокардиографии) при ведении пациентов с многососудистым поражением коронарных артерий. Хотя метод визуальной оценки локальной сократимо-

сти левого желудочка остается основным при трактовке результатов стресс-эхокардиографии, дополнительные ультразвуковые режимы позволяют количественно оценить степень нарушения локальной сократимости миокарда, более точно определить риск неблагоприятных сердечно-сосудистых событий, наглядно представить полученные результаты.

References / Литература

1. National Heart, Lung, and Blood Institute. Morbidity and Mortality: 2012 Chart book on cardiovascular, lung, and blood diseases. Bethesda, MD: National Institutes of Health; 2012.
2. Califf R. Importance of clinical measures of ischemia in the prognosis of patients with documented coronary artery disease. JACC. 1988;11:20-6. DOI:10.1016/0735-1097(88)90160-X.
3. Pradhan R., Chaudhary A., Donato A.A. Predictive accuracy of ST-depression during rapid atrial fibrillation on the presence of obstructive coronary artery disease. Am J Emerg Med. 2012;30:1042-7. DOI:10.1016/j.ajem.2011.06.027.
4. Task Force Members, Montalescot G., Sechtem U., Achenbach S., et al. 2013 ESC guidelines on the management of stable coronary artery disease: the Task Force on the management of stable coronary artery disease of the European Society of Cardiology. Eur Heart J. 2013;34:2949-3003. DOI:10.1093/eurheartj/eht296.
5. Nagel E., Lehmkuhl HB., Bocksch W., et al. Noninvasive diagnosis of ischemia-induced wall motion abnormalities with use of high-dose dobutamine stress-MRI: comparison with dobutamine stress echocardiography. Circulation. 1999;99:763-70. DOI:10.1161/01.cir.99.6.763.
6. Sicari R., Nihoyannopoulos P., Evangelista A., et al. Stress echocardiography expert consensus statement: European Association of Echocardiography (EAE) (a registered branch of the ESC). Eur J Echocardiogr. 2008;9:415-37. DOI:10.1093/ejehoccard/jen175.
7. Ahmad M., Xie T., McCulloch M., et al. Real-time three-dimensional dobutamine stress echocardiography in assessment stress echocardiography in assessment of ischemia: comparison with two-dimensional dobutamine stress echocardiography. J Am Coll Cardiol. 2001;37:1303-9. DOI:10.1016/s0735-1097(01)01159-7.
8. Hodzic A., Chayer B., Wang D., et al. Accuracy of speckle tracking in the context of stress echocardiography in short axis view: An in vitro validation study. PLoS One. 2018;3:13. DOI:10.1371/journal.pone.0193805.
9. Reant P., Labrousse L., Lafitte S., et al. Experimental validation of circumferential, longitudinal, and radial 2-dimensional strain during dobutamine stress echocardiography in ischemic conditions. J Am Coll Cardiol. 2008;15:149-57. DOI:10.1016/j.jacc.2007.07.088.
10. Cerqueira M.D., Weissman N.J., Dilsizian V., et al. Standardized myocardial segmentation and nomenclature for tomographic imaging of the heart. A statement for healthcare professionals from the Cardiac Imaging Committee of the Council on Clinical Cardiology of the American Heart Association. Circulation. 2002;105:539-42. DOI:10.1161/hc0402.102975.

About the Authors:

Sergey N. Koretskiy – MD, PhD, Leading Researcher, Department of Fundamental and Applied Aspects of Obesity; Physician, Functional Diagnostic Department, National Medical Research Center for Preventive Medicine

Oxana M. Drapkina – MD, PhD, Professor, Corresponding Member of the Russian Academy of Sciences, Director, National Medical Research Center for Preventive Medicine

Firdavs B. Shukurov – MD, Endovascular Surgeon, Department of Roentgen-Endovascular Diagnostics and Treatment (Interventional Cardiology), National Medical Research Center for Preventive Medicine

Dmitriy K. Vasiliev – MD, Researcher, Department of Innovative Endovascular Methods for the Prevention and Treatment of Cardiovascular Diseases, National Medical Research Center for Preventive Medicine

Конфликт интересов. Все авторы заявляют об отсутствии потенциального конфликта интересов, требующего раскрытия в данной статье.

Disclosures. All authors declare have not disclosed potential conflicts of interest regarding content of this paper.

Сведения об авторах:

Корецкий Сергей Николаевич – к.м.н., в.н.с., отдел фундаментальных и прикладных аспектов ожирения; врач функциональной диагностики, отделение функциональной диагностики, НМИЦ ПМ

Драпкина Оксана Михайловна – д.м.н., профессор, чл.корр. РАН, директор НМИЦ ПМ

Шукуров Фирдавс Баходурович – эндovasкулярный хирург, отделение рентгенхирургических методов диагностики и лечения, НМИЦ ПМ

Васильев Дмитрий Константинович – м.н.с., отдел инновационных эндovasкулярных методов профилактики и лечения сердечно-сосудистых заболеваний, НМИЦ ПМ