

Роль speckle-tracking эхокардиографии в оценке ремоделирования левого желудочка после инфузии стрептокиназы у пациентов с острым передним инфарктом миокарда

Шерин Ибрагим Фараг*, Халед Эмад ад-Дин эль-Раббат, Мохамед Али эль-Авади, Аль-Шима Мохамед Сабри

Университет Бенха. Арабская Республика Египет, 13512, г. Бенха, ул. Фарид Нада

Ремоделирование левого желудочка (ЛЖ) является неблагоприятным последствием острого инфаркта миокарда.

Цель. Оценить роль speckle-tracking эхокардиографии в диагностике ремоделирования ЛЖ после применения стрептокиназы у пациентов с острым передним инфарктом миокарда с подъемом сегмента ST (ИМпST).

Материал и методы. В исследование было включено 200 пациентов с впервые развившимся острым передним ИМпST, получивших стрептокиназу в качестве реперфузионной терапии. Традиционная эхокардиография и speckle-tracking эхокардиография проводились в течение трех дней от момента госпитализации и 3 мес спустя. В зависимости от развития ремоделирования ЛЖ пациенты были разделены на две группы: группа I – пациенты, у которых сформировалось ремоделирование (n=60), и группа II – пациенты, у которых ремоделирование ЛЖ не сформировалось (n=140).

Результаты. У пациентов с ремоделированием ЛЖ отмечались более низкие показатели глобальной продольной (ГПД) и циркулярной (ГЦД) деформаций (-13,19±4,57 по сравнению с -18,90±4,23 % и -13,16±4,27 по сравнению с -17,16±3,3 %, соответственно, p<0,001). По нашим данным наибольшей диагностической точностью в прогнозировании развития ремоделирования ЛЖ обладали: ГПД>-13,5 (Area under curve [AUC] 0,816, 95% доверительный интервал [ДИ] 0,754-0,877, p<0,001, чувствительность 60,0%; специфичность 87,1%) и ГЦД>-16,21 (AUC 0,785, 95%ДИ 0,719-0,85, p<0,001, чувствительность 75,0%; специфичность 71,4%).

Вывод. Speckle-tracking эхокардиография с оценкой ГПД и ГЦД продемонстрировала высокую чувствительность и специфичность в отношении прогноза развития ремоделирования ЛЖ после острого инфаркта миокарда.

Ключевые слова: инфаркт миокарда с подъемом сегмента ST, speckle-tracking, ремоделирование левого желудочка.

Для цитирования: Фараг Ш.И., эль-Раббат Х.Э., эль-Авади М.А., Сабри А.М. Роль speckle-tracking эхокардиографии в оценке ремоделирования левого желудочка после инфузии стрептокиназы у пациентов с острым передним инфарктом миокарда. *Рациональная Фармакотерапия в Кардиологии* 2020;16(6):876-880. DOI:10.20996/1819-6446-2020-11-04.

Role of Speckle Tracking in the Evaluation of Left Ventricular Remodeling After Streptokinase Infusion in Patients with Acute Anterior Myocardial Infarction

Shereen Ibrahim Farag*, Khaled Emad El-Din El-Rabbat, Mohamed Ali El-Awadi, AL-Shimaa Mohamed Sabry
Benha University
Fareed Nada Street, Benha, Qalubia Governorate, 13511 Arab Republic of Egypt

Background. Left ventricular (LV) remodeling is an adverse consequence after acute myocardial infarction

Aim. To assess the role of speckle tracking in the evaluation of LV remodeling after streptokinase infusion in patients with acute anterior ST-segment elevation myocardial infarction (STEMI).

Material and methods. A total of 200 patients with first acute anterior STEMI received streptokinase as a reperfusion therapy were included. Conventional echocardiography and speckle tracking were performed within 3 days of admission and 3 months later. According to the development of LV remodeling, patients were classified into two groups. Group (I) patients with LV remodeling (60 patients) and group (II) patients without remodeling (140 patients).

Results. Patients with LV remodeling had lower global longitudinal (GLS) and circumferential (GCS) strain values (-13.19±4.57 vs. -18.90±4.23 % and -13.16±4.27 vs. -17.16±3.3 %, respectively, p<0.001). GLS cutoff value of >-13.5 was shown to have the best diagnostic accuracy (sensitivity =60.0% & specificity =87.1%) in predicting LV remodeling (AUC 0.816, 95% confidence interval [CI] 0.754-0.877, p<0.001). GCS cutoff value of >-16.21 was shown to have the best diagnostic accuracy (sensitivity =75.0% & specificity =71.4%) in predicting LV remodeling (AUC 0.785, 95%CI 0.719-0.85, p<0.001).

Conclusion. Speckle tracking echocardiography either longitudinal or circumferential strain has good sensitivity and specificity in predicting LV remodeling after acute myocardial infarction.

Keywords: ST-segment elevation myocardial infarction; speckle-tracking; ventricular remodeling.

For citation: Farag S.I., El-Rabbat K.E., El-Awadi M.A., Sabry A.M. Role of Speckle Tracking in the Evaluation of Left Ventricular Remodeling After Streptokinase Infusion in Patients with Acute Anterior Myocardial Infarction. *Rational Pharmacotherapy in Cardiology* 2020;16(6):876-880. DOI:10.20996/1819-6446-2019-11-04.

*Corresponding author (Автор, ответственный за переписку): dr.shereenfarag@gmail.com

Received/Поступила: 18.06.2020

Accepted/Принята в печать: 16.07.2020

Введение

Во всем мире сохраняется высокий уровень заболеваемости и смертности, связанных с острым инфарктом миокарда (ОИМ) и его неблагоприятными последствиями. Прогноз пациентов с ОИМ зависит от изменения геометрии левого желудочка (ЛЖ) [1].

Изменение геометрии ЛЖ после ОИМ является сложным процессом, состоящим из нескольких фаз. Ремоделирование ЛЖ после ОИМ играет важную роль в формировании сердечной недостаточности (СН), желудочковых аритмий и, следовательно, в увеличении смертности [2]. Выявление признаков ремоделирования ЛЖ играет ключевую роль в стратификации риска в раннем постинфарктном периоде [3].

В ряде работ продемонстрирована эффективность методики speckle-tracking эхокардиографии в оценке степени миокардиальной деформации и сократимости при различных заболеваниях сердца [4].

Целью нашей работы являлось изучение роли speckle-tracking эхокардиографии в оценке ремоделирования ЛЖ у пациентов с острым передним инфарктом миокарда с подъемом сегмента ST (ИМпST) после применения стрептокиназы в качестве тромболитической терапии.

Материал и методы

Дизайн исследования и отбор пациентов

Одноцентровое проспективное исследование было проведено на базе кардиологического отделения Университетской больницы г. Бенха в период с августа 2017 г. по март 2019 г.; исследование было одобрено локальным этическим комитетом. В исследование включались пациенты, поступившие в стационар по поводу впервые возникшего острого переднего ИМпST в течение 12 ч от начала заболевания и получившие стрептокиназу в качестве тромболитической терапии. У всех пациентов был нормальный синусовый ритм. Во всех случаях было подписано информированное согласие.

Пациенты с предшествующими инфарктом миокарда (ИМ), чрескожным коронарным вмешательством или операцией коронарного шунтирования, а также с противопоказаниями к тромболитической терапии, значимыми клапанными пороками сердца и неудовлетворительными эхокардиографическими изображениями из исследования исключались.

Эхокардиография

Эхокардиографическое исследование проводилось в течение трех дней от поступления в стационар, затем – спустя 3 мес. Все исследования проводились на аппарате Philips EPIQ 7C, Release 1.7 (Philips Healthcare, Andover, MA, USA) Q lab 10.4 и записывались для последующего анализа. Фракция выброса левого же-

лудочка (ФВЛЖ) рассчитывалась по модифицированному методу Симпсона [5]. Тканевая доплерография в режиме импульсно-волнового доплера использовалась для оценки систолической (S) и диастолических (e' и a') скоростей движения кольца митрального клапана [6]. При проведении speckle-tracking эхокардиографии получали изображения трех последовательных сердечных циклов на фоне задержки дыхания при высокой частоте кадров (> 70 кадров/сек) в апикальной четырехкамерной, апикальной двухкамерной и апикальной трехкамерной позициях. Использовался полуавтоматический метод с идентификацией трех точек: базальная септальная, базальная латеральная и апикальная. После этого программа автоматически генерировала кривые деформации (стреинов) для различных сегментов миокарда ЛЖ. Показатели деформации для всех сегментов записывались и усреднялись для получения глобальной продольной деформации (ГПД) [7]. Глобальная циркулярная деформация (ГЦД) оценивалась в парастернальной позиции по короткой оси на базальном уровне, уровне папиллярных мышц и апикальном уровне [7].

Статистический анализ: Статистический анализ данных проводился с использованием SPSS, версия 25. (IBM, Armonk, Нью-Йорк, США). Для количественных переменных определялись среднее арифметическое и стандартное отклонение. Категорийные данные определялись как числа и процентные соотношения. Количественные данные оценивались на нормальность с использованием соответствующих тестов и результатов прямых визуализирующих методов. Сравнение случаев с ремоделированием и с отсутствием ремоделирования проводилось с использованием t-критерия для независимых выборок. Категорийные данные сравнивались с использованием критерия χ^2 -квадрат. Для прогнозирования ремоделирования проводился анализ ROC-кривых для глобальных продольного и циркулярного стреинов, в каждом случае рассчитывалась площадь под кривой (Area under curve – AUC). Рассчитывались пограничные (cutoff) и диагностические показатели, включая чувствительность и специфичность. Для прогнозирования развития ремоделирования проводился также многофакторный логистический регрессионный анализ. Рассчитывалось отношение шансов (ОШ) с 95%-доверительным интервалом (ДИ). Все значения p были двусторонними. Значения $p < 0,05$ считались статистически значимыми.

Результаты

В исследование было включено 200 пациентов с острым передним ИМпST, которым была введена стрептокиназа в качестве тромболитической терапии. Пациенты были поделены на две группы в зависимости от развития ремоделирования ЛЖ, которое опре-

Table 1. Demographics and general characteristics of patients with and without remodeling

Таблица 1. Общие и демографические характеристики пациентов с/без ремоделирования

Параметр	Группа I (n=60)	Группа II (n=140)	p
Возраст, годы	61±13	56±14	0,023
Мужской пол, n (%)	36 (60,0)	52 (37,1)	0,003
Сахарный диабет, n (%)	31 (51,7)	65 (46,4)	0,497
Дислипидемия, n (%)	34(56,7)	80 (57,1)	0,95
Артериальная гипертензия, n (%)	28 (46,7)	60 (42,9)	0,619
Курение, n (%)			
Некурящие	26 (43,3)	54 (38,6)	0,089
Курившие в прошлом	16 (26,7)	23 (16,4)	
Курящие	18 (30,0)	63 (45,0)	
Наследственность, n (%)	10 (16,7)	33 (23,6)	0,276
Успешная реперфузия, n (%)	38 (63,3)	115 (82,1)	0,004
ЧСС, уд/мин	85±14	80±16	0,041
САД, мм рт.ст.	119±30	125±30	0,18
ДАД, мм рт.ст.	73±20	76±17	0,24
Класс по Killip, n (%)			0,078
I	36 (60,0)	98 (70,0)	
II	12 (20,0)	28 (20,0)	
III	4 (6,7)	9 (6,4)	
IV	8 (13,3)	5 (3,6)	

Данные представлены в виде M±SD, если не указано иное
ЧСС – частота сердечных сокращений, САД – систолическое артериальное давление, ДАД – диастолическое артериальное давление

Table 2. Echocardiographic parameters in study groups

Таблица 2. Эхокардиографические параметры обследованных пациентов

Параметр	Группа I (n=60)	Группа II (n=140)	p
ФВЛЖ %;	46,07±15,38	54,13±11,56	<0,001
КДОЛЖ, мл	115,66±10,62	86,20±15,49	<0,001
КСОЛЖ, мл	66,82±22,38	40,6±16,6	<0,001
ИС	1,33±0,23	1,23±0,17	0,002
Волна S, см/с	7,08±1,63	7,54±1,38	0,041
Волна e', см/с	7,07±1,35	7,53±1,25	0,022
Волна a', см/с	7,79±2,09	8,62±1,58	0,002
ГПД, %	-13,19±4,57	-18,90±4,23	<0,001
ГЦД, %	-13,16±4,27	-17,16±3,3	<0,001

Данные представлены в виде M±SD, если не указано иное
ФВЛЖ – фракция выброса левого желудочка, КДОЛЖ – конечный диастолический объем левого желудочка, КСОЛЖ – конечный систолический объем левого желудочка, ИС – индекс нарушения локальной сократимости миокарда, ГПД – глобальная продольная деформация, ГЦД – глобальная циркулярная деформация

делялось как увеличение конечно-диастолического и/или конечно-систолического объемов (КДО и КСО, соответственно) на 20% и более в течение 3-месячного периода наблюдения. В группу I вошли 60 пациентов с ремоделированием ЛЖ, и в группу II – 140 пациентов без ремоделирования ЛЖ. В табл. 1 пред-

Table 3. In-hospital complication in patients with and without left ventricular remodeling

Таблица 3. Внутрибольничные осложнения у пациентов с/без ремоделирования левого желудочка

Параметр	Группа I (n=60)	Группа II (n=140)	p
Сердечная недостаточность, n (%)	12 (20,0)	15 (10,7)	0,078
Отек легких, n (%)	4 (6,7)	12 (8,6)	0,649
Кардиогенный шок, n (%)	4 (6,7)	2 (1,4)	0,067
Аритмия, n (%)	29 (48,3)	44 (31,4)	0,023
Кровотечения, n (%)	12 (20,0)	17 (12,1)	0,148
Повторный инфаркт, n (%)	6 (10,0)	7 (5,0)	0,189
Инсульт, n (%)	6 (10,0)	11 (7,9)	0,619

ставлены демографические и клинические характеристики обеих групп при включении в исследование.

Эхокардиографические параметры

Пациенты группы I по сравнению с группой II имели более низкую ФВЛЖ (46,07±15,38 против 54,13±11,56 %, соответственно, p<0.001), значительно более высокие показатели КДО ЛЖ 115,66±10,62 против 86,20±15,49 мл, соответственно) и КСО ЛЖ (66,82±22,38 против 40,6±16,6 мл, соответственно, p<0,001). Пациенты с ремоделированием ЛЖ имели более низкие значения ГПД и ГЦД (-13,19±4,57 против -18,90±4,23 % и -13,16±4,27 против -17,16±3.3 %, соответственно, p<0,001; табл. 2).

Внутрибольничные осложнения

Аритмии чаще развивались в группе пациентов с ремоделированием ЛЖ (48,3% по сравнению с 31,4% в группе II, p=0,023). В то же время в частоте таких осложнений, как сердечная недостаточность, кардиогенный шок, малые кровотечения, инсульт и рецидив инфаркта миокарда значимых различий не было (табл. 3).

При помощи мультивариантного анализа с использованием прямого пошагового метода было продемонстрировано, что ФВЛЖ, КДО ЛЖ, ГПД и ГЦД являются независимыми предикторами ремоделирования ЛЖ у пациентов с острым передним ИМ, получившим лечение стрептокиназой. В случае ФВЛЖ снижение показателя на одну единицу повышало риск развития ремоделирования на 12,9% (ОШ=1,129, 95%ДИ 1,053-1,21; p=0,001), а прирост КДО ЛЖ на одну единицу увеличивал риск развития ремоделирования на 21,1% (ОШ =1,211, 95%ДИ 1,126-1,303; p<0,001).

Что касается показателей деформации миокарда, то снижение на каждую единицу показателя ГПД

Table 4. Multivariate logistic regression analysis for prediction of remodeling

Таблица 4. Множественный логистический регрессионный анализ в прогнозировании развития ремоделирования левого желудочка

Параметр	Критерий Wald	ОШ	95%ДИ	p
ФВЛЖ	11,591	1,129	1,053 - 1,21	0,001
КДОЛЖ	26,462	1,211	1,126 - 1,303	<0,001
ГПД	17,442	1,39	1,2 - 1,62	<0,001
ГЦД	11,27	1,42	1,16 - 1,75	0,001

ФВЛЖ – фракция выброса левого желудочка, КДОЛЖ – конечный диастолический объем левого желудочка, ГПД – глобальная продольная деформация, ГЦД – глобальная циркулярная деформация, ОШ – отношение шансов, ДИ – доверительный интервал

повышало риск ремоделирования на 39% (ОШ=1,39, 95%ДИ 1,2-1,62; $p<0,001$), а ГЦД – на 42% (ОШ=1,42, 95%ДИ 1,16-1,75; $p=0,001$; табл. 4).

Для оценки диагностической значимости (результатирующей точности) ГПД и ГЦД в прогнозировании развития ремоделирования ЛЖ у пациентов с ОИМ, получивших лечение стрептокиназой, использовалось построение ROC-кривых. Было показано, что значение ГПД > 13.5 имеет наибольшую диагностическую точность (чувствительность 60%, специфичность 87,1%) в предсказании развития ремоделирования ЛЖ (AUC 0,816, 95%ДИ 0,754-0,877, $p<0,001$). В случае ГЦД наиболее высокая диагностическая точность (чувствительность 75%, специфичность 71,4%) была продемонстрирована для значений > 16,21 (AUC 0,785, 95%ДИ 0,719-0,85; $p<0,001$). AUC была больше для ГПД, чем ГЦД; соответственно, ГПД являлся более точным предиктором ремоделирования ЛЖ (рис. 1).

Обсуждение

Ремоделирование левого желудочка – сложный процесс, связанный с множественными изменениями структуры и функции сердечной мышцы. Во многих исследованиях был продемонстрирован неблагоприятный прогноз ремоделирования левого желудочка после ОИМ в отношении формирования сердечной недостаточности и смертельного исхода [8].

Ремоделирование ЛЖ характеризуется прогрессирующим увеличением как КСО, так и КДО ЛЖ, первым может увеличиваться КСО вследствие нарушения систолической функции [9].

Изучение ранних предикторов ремоделирования продолжается. Важно понимать, какие результаты обследования могут помочь в идентификации пациентов с высоким риском развития ремоделирования ЛЖ; традиционная эхокардиография широко доступна, но ее значимость в предсказании развития ремоделирования ЛЖ достаточно низкая [10].

Целью нашего исследования было оценить роль методики speckle tracking в диагностике ремоделирования ЛЖ у пациентов с острым передним ИМ, получившим стрептокиназу в качестве тромболитической терапии.

Мы установили, что пациенты с ремоделированием ЛЖ имели более низкие показатели ГПД и ГЦД ($p<0,001$), что соответствует результатам, полученным T. Vochenek с соавт. [10], продемонстрировавшим, что показатели ГПД были ниже у пациентов с ремоделированием ЛЖ после первичного чрескожного коронарного вмешательства по поводу ИМпСТ, чем у пациентов без ремоделирования (-12,9±5,9 против -15,9±3,6%, соответственно; $p=0,01$). D. Mele с соавт. [11] также выявили значительно более низкий ГПД в группе с ремоделированием ЛЖ (-11,2±2,5 и -14,8±3,2, соответственно; $p=0,003$).

Мультивариантный анализ показал, что ФВЛЖ, КДО ЛЖ, ГПД и ГЦД были независимыми предикторами ремоделирования ЛЖ у пациентов с острым инфарктом миокарда, получившим лечение стрептокиназой.

Наши данные совпадают с результатами A. D'Andrea с соавт. [12], которые продемонстрировали, что ГПД является надежным предиктором ремоделирования ЛЖ с чувствительностью 84,8% и специфичностью 87,8%. M.L. По данным M.L. Antoni с соавт. [13] ГПД у пациентов, перенесших ОИМ, обладает значимой

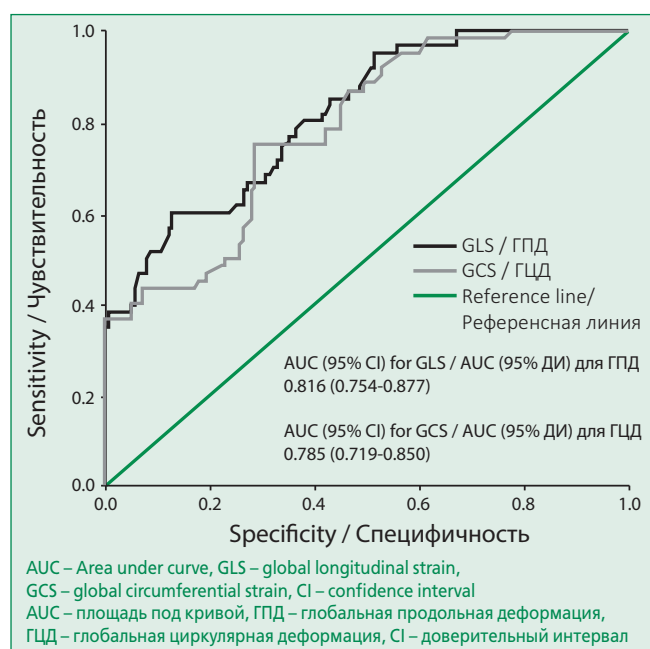


Figure 1. ROC curve for global longitudinal and circumferential strain in predicting left ventricular remodeling

Рисунок 1. ROC-кривые для глобальных продольной и циркулярной деформаций в прогнозировании ремоделирования левого желудочка

прогностической ценностью в отношении смертности по всем причинам, развития повторного ИМ, госпитализации по поводу сердечной недостаточности и необходимости проведения реваскуляризации. T. Song с соавт. [14] показали, что показатель ГПД имел чувствительность 89,7% и специфичность 91,7% в предсказании развития ремоделирования ЛЖ.

A. Paul с соавт. [15] также рассматривают ГПД как надежный предиктор неблагоприятного ремоделирования ЛЖ и кардиальных событий у пациентов с ОИМ.

По данным нашего исследования значения ГПД > -13,5% и ГЦД > -16,21% показали наибольшую диагностическую точность в предсказании ремоделирования ЛЖ после ИМпНТ. Эти результаты совпадают с данными J. Lacalzada с соавт. [16], которые установили, что пограничное значение ГПД -12,46% обладает наиболее высокой диагностической точностью в прогнозировании ремоделирования ЛЖ после ОИМ. В работе T. Bochenek с соавт. [10] значения ГПД > -12,5% также позволяли прогнозировать развитие ремоделирования ЛЖ. По данным I. Bastawy с соавт. [17] средний

пиковый систолический ГПД > -12,5% является независимым предиктором ремоделирования ЛЖ.

M.L. Antoni с соавт. [13] установили, что у пациентов с измененным ГПД после перенесенного ОИМ вероятность достижения комбинированной конечной точки в виде смертности и повторной госпитализации, связанной с сердечной недостаточностью, реваскуляризацией или повторным ИМ, была в 18 раз больше.

Заклучение

Speckle tracking эхокардиография с оценкой как продольной, так и циркулярной деформаций обладает высокой чувствительностью и специфичностью в прогнозировании развития ремоделирования ЛЖ после острого переднего инфаркта миокарда.

Конфликт интересов. Все авторы заявляют об отсутствии потенциального конфликта интересов, требующего раскрытия в данной статье.

Disclosures. All authors have not disclosed potential conflicts of interest regarding the content of this paper.

References / Литература

- Mannaerts H.F., van der Heide J.A., Kamp O., et al. Early identification of left ventricular remodeling after myocardial infarction, assessed by transthoracic 3D echocardiography. *Eur Heart J.* 2004;25:680-7. DOI:10.1016/j.ehj.2004.02.030.
- Konstam M.A., Kramer D.G., Patel A.R., et al. Left ventricular remodeling in heart failure: current concepts in clinical significance and assessment. *JACC Cardiovascular Imaging.* 2011;4(1):98-108. DOI:10.1016/j.jcmg.2010.10.008.
- Solomon S.D., Glynn R.J., Greaves S., et al. Recovery of ventricular function after myocardial infarction in the reperfusion era: the healing and early afterload reducing therapy study. *Ann Intern Med.* 2001;134(6):451-8. DOI:10.7326/0003-4819-134-6-200103200-00009.
- Leitman M., Lysyansky P., Sidenko S., et al. Two-dimensional strain—a novel software for real-time quantitative echocardiographic assessment of myocardial function. *J Am Soc Echocardiogr.* 2004;17:1021-9. DOI:10.1016/j.echo.2004.06.019.
- Lang R.M., Badano L.P., Mor-Avi V., et al. Recommendations for cardiac chamber quantification by Echocardiography in Adults: An Update from the American Society of Echocardiography and the European Association of Cardiovascular Imaging. *Journal of the American Society of Echocardiography.* 2015;28(1):1-39. DOI:10.1016/j.echo.2014.10.003.
- Ancona R., Comenale Pinto S., Caso P., et al. Left Atrium by Echocardiography in Clinical Practice: From Conventional Methods to New Echocardiographic Techniques. *Scientific World Journal.* 2014;2014:451042. DOI:10.1155/2014/451042.
- Yingchoncharoen T., Agarwal S., Popović Z.B., et al. Normal ranges of left ventricular strain: a meta-analysis. *J Am Soc Echocardiogr.* 2013;26(2):185-91. DOI:10.1016/j.echo.2012.10.008.
- Jang J.Y., Woo J.S., Kim W.S., et al. Serial assessment of left ventricular remodeling by measurement of left ventricular torsion using speckle tracking echocardiography in patients with acute myocardial infarction. *Am J Cardiol.* 2010;106:917-23. DOI:10.1016/j.amjcard.2010.05.042.
- Lund G.K., Stork A., Muellerleile K., et al. Prediction of left ventricular remodeling and analysis of infarct resorption in patients with reperfused myocardial infarcts by using contrast-enhanced MR imaging. *Radiology.* 2007;245(1):95-102. DOI:10.1148/radiol.2451061219.
- Bochenek T., Wita K., Tabor Z., et al. Value of speckle-tracking echocardiography for prediction of left ventricular remodeling in patients with ST-elevation myocardial infarction treated by primary percutaneous intervention. *J Am Soc Echocardiogr.* 2011;24:1342-8. DOI:10.1016/j.echo.2011.09.003.
- Mele D., Nardozza M., Chiodi E. Early speckle-tracking echocardiography predicts left ventricle remodeling after acute ST-segment elevation myocardial infarction. *J Cardiovasc Echography.* 2017;27:93-8. DOI:10.4103/jcecho.jcecho_2_17.
- D'Andrea A., Cocchia R., Caso P., et al. Global longitudinal speckle tracking strain is predictive of left ventricular remodeling after coronary angioplasty in patients with recent non-ST elevation myocardial infarction. *Int J Cardiol.* 2011;153:185-91. DOI:10.1016/j.ijcard.2010.08.025.
- Antoni M.L., Mollema S.A., Delgado V., et al. Prognostic importance of strain and strain rate after acute myocardial infarction. *Eur Heart J.* 2010;31:1640-7. DOI: 10.1093/eurheartj/ehq105.
- Cong T., Sun Y., Shang Z., et al. Prognostic Value of Speckle Tracking Echocardiography in Patients with ST-Elevation Myocardial Infarction Treated with Late Percutaneous Intervention. *Echocardiography.* 2015;32(9):1384-91. DOI:10.1111/echo.12864.
- Paul A., George P.V. Left ventricular global longitudinal strain following revascularization in acute ST elevation myocardial infarction - A comparison of primary angioplasty and Streptokinase-based pharmacoinvasive strategy. *Indian Heart Journal.* 2017;69:695-9. DOI:10.1016/j.ihj.2017.04.010.
- Lacalzada J., de la Rosa A., Izquierdo M.M., et al. Left ventricular global longitudinal systolic strain predicts adverse re-modeling and subsequent cardiac events in patients with acute myocardial infarction treated with primary percutaneous coronary intervention. *Int J Cardiovasc Imaging.* 2015;3:575-84. DOI:10.1007/s10554-015-0593-2.
- Bastawy I., Ismail M., Hanna H.F., et al. Speckle tracking imaging as a predictor of left ventricular remodeling 6 months after first anterior ST elevation myocardial infarction in patients managed by primary percutaneous coronary intervention. *The Egyptian Heart Journal.* 2018;70:343-52. DOI:10.1016/j.ehj.2018.06.006.

About the Authors:

Shereen Ibrahim Farag – MD, Cardiovascular Medicine Department, Faculty of Medicine, Benha University

Khaled Emad El-Din El-Rabbat – MD, Cardiovascular Medicine Department, Faculty of Medicine, Benha University

Mohamed Ali El-Awadi – MBChB, Cardiovascular Medicine Department, Faculty of Medicine, Benha University

AL-Shimaa Mohamed Sabry – MD, Cardiovascular Medicine Department, Faculty of Medicine, Benha University

Сведения об авторах:

Шерин Ибрагим Фараг – врач, кафедра сердечно-сосудистой медицины, медицинский факультет, Университет Бенха

Халед Эмад ад-Дин эль-Раббат – врач, кафедра сердечно-сосудистой медицины, медицинский факультет, Университет Бенха

Мохамед Али эль-Авади – бакалавр медицины и хирургии, кафедра сердечно-сосудистой медицины, медицинский факультет, Университет Бенха

Аль-Шима Мохамед Сабри – врач, кафедра сердечно-сосудистой медицины, медицинский факультет, Университет Бенха