

COVID-19 пневмония у больных с хроническими миокардитами (HBV-ассоциированным с инфарктоподобным дебютом): особенности течения заболеваний, роль базисной терапии (Часть II)

Ольга Владимировна Благова^{1*}, Надежда Васильевна Вариончик¹,
Мака Мурмановна Берая¹, Владимир Анатольевич Зайденов²,
Евгения Александровна Коган¹, Наталья Донатовна Саркисова¹,
Александр Викторович Недоступ¹

¹Первый Московский государственный медицинский университет им. И.М. Сеченова (Сеченовский Университет). Россия, 119991, Москва, ул. Трубецкая, 8 стр. 2

²Городская клиническая больница №52. Россия, 123182, Москва, Пехотная ул., 3

Хронический инфекционно-иммунный миокардит тяжелого течения потенциально может рассматриваться как фактор, утяжеляющий течение новой коронавирусной болезни (COVID-19) и повышающий риск неблагоприятных исходов. Вместе с тем, особенности взаимодействия хронического миокардита и COVID-19 на фоне длительной иммуносупрессивной терапии (ИСТ) не изучены. Приводим описание больной 35 лет с хроническим инфекционно-иммунным миокардитом (морфологически подтвержденным, с инфарктоподобным дебютом и тромбоэмболическими осложнениями в анамнезе), находившейся на постоянной ИСТ метилпреднизолоном и микофенолата мофетиллом). Кроме того, пациентка получала также новые пероральные антикоагулянты и тенофовир (по поводу хронической HBV-инфекции). В мае 2020 г. был поставлен диагноз COVID-19, подтвержденный серологически. Из факторов риска неблагоприятного течения коронавирусной инфекции имелись выраженное ожирение, сердечная недостаточность, угрожающие жизни желудочковые аритмии. Проведены коррекция ИСТ (отмена цитостатика, назначение гидроксихлорохина), терапия левофлоксацином, ингибитором интерлейкина-17 нетакимабом. Несмотря на высокую лихорадку, резкое увеличение уровня воспалительных маркеров в крови (включая интерлейкин-6), тяжесть пневмонии и дыхательной недостаточности была умеренной. Каких-либо признаков обострения миокардита, повышения уровня тропонина Т и антикардиальных антител (по сравнению с исходным) не отмечено. Можно предположить, что поддерживающая ИСТ миокардита положительно влияет на течение коронавирусной пневмонии и позволяет избежать обострения миокардита. При хроническом миокардите можно рекомендовать осторожное продолжение ИСТ с временной отменой агрессивных цитостатиков. Необходимо дальнейшее изучение особенностей течения предшествующего миокардита и пневмонии при COVID-19.

Ключевые слова: COVID-19, хронический миокардит, двусторонняя пневмония, иммуносупрессивная терапия, кортикостероиды, микофенолата мофетил.

Для цитирования: Благова О.В., Вариончик Н.В., Берая М.М., Зайденов В.А., Коган Е.А., Саркисова Н.Д., Недоступ А.В. COVID-19 пневмония у больных с хроническими миокардитами (HBV-ассоциированным с инфаркто-подобным дебютом): особенности течения заболеваний, роль базисной терапии (Часть II). *Рациональная Фармакотерапия в Кардиологии* 2020;16(5):730-736. DOI:10.20996/1819-6446-2020-10-03

COVID-19 Pneumonia in Patients with Chronic Myocarditis (HBV-Associated with Infarct-Like Debut): Specifics of the Diseases Course, the Role of the Basic Therapy (Part II)

Olga V. Blagova^{1*}, Nadezda V. Varionchik¹, Maka M. Beraia¹, Vladimir A. Zaidenov², Evgeniya A. Kogan¹,
Natalia D. Sarkisova¹, Alexander V. Nedostup¹

¹I.M. Sechenov First Moscow State Medical University (Sechenov University)

Trubetskaya ul. 8-2, Moscow, 119991 Russia

²City Clinical Hospital №52

Pehotnaya ul. 3, Moscow, 123182 Russia

Chronic infectious-immune myocarditis of severe course can potentially be considered as a factor that aggravates the course of new coronavirus disease (COVID-19) and increases the risk of adverse outcomes. The interaction of chronic myocarditis and COVID-19 during long-term immunosuppressive therapy has not been studied. We present a description of a 35-year-old female patient with chronic infectious-immune myocarditis (morphologically confirmed, with a history of infarction-like onset and thromboembolic complications), who had continuous immunosuppressive therapy with methylprednisolone and mycophenolate mofetil. The patient also received new oral anticoagulants and tenofovir (for chronic HBV infection). COVID-19 (SARS-Cov-2 RNA+) was diagnosed in May 2020. Risk factors for the adverse course of coronavirus infection included severe obesity, heart failure, and life-threatening ventricular arrhythmias. Correction of immunosuppressive therapy (withdrawal of the cytostatic agent, administration of hydroxychloroquine) and therapy with levofloxacin, an interleukin-17 inhibitor (netakimab) were performed. The severity of pneumonia and respiratory failure was moderate despite high fever and high levels of inflammatory markers in the blood (including interleukin-6). Signs of exacerbation of myocarditis, increased levels of troponin T and anticardial antibodies (compared with the initial ones) were not found. It can be assumed that supportive immunosuppressive therapy for myocarditis has a positive effect on the course of coronavirus pneumonia and avoids exacerbation of myocarditis. Careful continuation of immunosuppressive therapy with temporary withdrawal of aggressive cytostatics can be recommended in chronic myocarditis. Further study of the features of the course of previous myocarditis and COVID-19 pneumonia is necessary.

Keywords: COVID-19, chronic myocarditis, bilateral pneumonia, immunosuppressive therapy, corticosteroids, mycophenolate mofetil.

For citation: Blagova O.V., Varionchik N.V., Beraia M.M., Zaidenov V.A., Kogan E.A., Sarkisova N.D., Nedostup A.V. COVID-19 Pneumonia in Patients with Chronic Myocarditis (HBV-Associated with Infarct-Like Debut): Specifics of the Diseases Course, the Role of the Basic Therapy (Part II). *Rational Pharmacotherapy in Cardiology* 2020;16(5):730-736. DOI:10.20996/1819-6446-2020-10-03

*Corresponding Author (Автор, ответственный за переписку): blagovao@mail.ru

Received/Поступила: 06.06.2020

Accepted/Принята в печать: 09.07.2020

Введение

Среди тех пациентов, которые вызывают наибольшие опасения у кардиологов в условиях продолжающейся пандемии новой коронавирусной инфекции (coronavirus disease 2019, COVID-19), безусловно следует назвать больных хроническим миокардитом, особенно – тяжелыми его формами. Достаточно сказать о неблагоприятной роли сердечной недостаточности, возможности развития миокардита в рамках самой инфекции, известных кардиотоксичных эффектах противовирусного лечения. Для больных с различными сердечно-сосудистыми заболеваниями в целом показано пятикратное возрастание смертности (с 2,3 до 10,5%) в сравнении с общим показателем, что оказалось более значимо, чем влияние сахарного диабета, хронических заболеваний органов дыхания, опухолей в анамнезе [1].

Кроме того, совершенно не ясна роль длительной иммуносупрессивной терапии (ИСТ), которая проводится у части больных с хроническим миокардитом. Исследований взаимного влияния и особенностей течения хронического миокардита и новой коронавирусной инфекции пока не существует, также неизвестны описания случаев COVID-пневмонии у больных миокардитами, получающими ИСТ. На основании анализа отдельных когорт пациентов высказываются только предположения о том, что исходная базисная терапия ревматических заболеваний биологическими (антицитокиновыми) препаратами может предупредить неблагоприятное течение COVID-19 [2]. В регистре консультативного центра Сеченовского университета частота ревматических болезней среди 1007 пациентов с тяжелой коронавирусной пневмонией составила лишь 1,2% [3].

Еще более сложную клиническую проблему представляет собой развитие COVID-19 при миокардитах, ассоциированных с «некардиальными» вирусными инфекциями (в частности, вирусным гепатитом В [HBV], по поводу которого проводится противовирусное лечение). В связи с этим актуальным представляется описание случая коронавирусной пневмонии у больной с тяжелым хроническим миокардитом, длительно получающей ИСТ.

Клиническое наблюдение

Больная Т., 35 лет, впервые поступила в Факультетскую терапевтическую клинику (ФТК) им. В.Н. Виноградова в июне 2018 г. с жалобами на одышку при умеренной физической нагрузке, общую слабость. Семейный анамнез по кардиомиопатиям не отягощен. С юности страдает ожирением. Детей нет. Работает билетным кассиром. По поводу гипотиреоза в рамках аутоиммунного тиреоидита с 2015 г. принимает L-тироксин 100 мкг/сут. В 2018 г. в крови впервые выявлена ДНК HBV, терапия не проводилась.

Анамнез заболевания. Летом 2017 г. отметила появление интенсивного кашля, одышки при минимальных нагрузках, при эхокардиографии (ЭхоКГ) патологии не было, зафиксирован подъем артериального давления (АД) до 170/90 мм рт.ст. По результатам спирометрии состояние расценено как бронхиальная астма, проводилась терапия эуфилином, сальбутамолом без эффекта: выросла одышка, появились отеки нижних конечностей, к ноябрю 2017 г. – асцит. В январе 2018 г. отметила кратковременное онемение левой половины тела на фоне подъема АД до 180/160 мм рт.ст. В марте 2018 г. госпитализирована в ГКБ №83. При ЭхоКГ отмечено расширение всех камер сердца, систолическое давление в легочной артерии (СДЛА) 57 мм рт.ст., фракция выброса (ФВ) левого желудочка (ЛЖ) 16-18%, в его полости – выступающий тромб 6,6×3,5 см, занимающий всю верхушку ЛЖ, мелкие тромбы до 1-1,2 см в области папиллярных мышц и хорд митрального клапана. Выявлено повышение уровня N-терминального предшественника мозгового натрийуретического пептида (NT-proBNP) до 7329 пг/мл, С-реактивного белка (СРБ) до 21,7 мг/л, а при мультиспиральной компьютерной томографии (МСКТ) – жидкость в полости перикарда (толщина слоя 23 мм). В результате комплексной терапии состояние пациентки улучшилось, однако у больной развился повторный эпизод нарушения речи, двоения в глазах, при магнитно-резонансной томографии (МРТ) головного мозга выявлен очаг до 2-3 мм. Продолжена терапия бисопрололом 2,5 мг/сут, фуросемидом 80 мг/сут, спиронолактоном 150 мг/сут, ацетазоламидом, гидрохлоротиазидом, апиксабаном 10 мг/сут, омепразолом.

В июне 2018 г. пациентка консультирована в ФНЦ трансплантологии имени В.И. Шумакова: ФВ ЛЖ 33%, рекомендовано динамическое наблюдение. В июне 2018 г. госпитализирована в ФТК.

При поступлении: состояние средней тяжести. Индекс массы тела 39,76 кг/м². Периферических отеков нет. В легких дыхание жесткое, хрипов нет. Тоны сердца ритмичны, приглушены. ЧСС 64 в мин., АД 110/80 мм рт.ст. Живот мягкий, безболезненный. Печень, селезенка не увеличены.

В анализах крови без существенных отклонений от нормы: лейкоциты $7,6 \times 10^9$ /л, СОЭ 9 мм/ч, креатинин 86,2 мкмоль/л, скорость клубочковой фильтрации (СКД-EPI) 75 мл/мин/1,73 м², глюкоза 4,5 ммоль/л, тиреотропный гормон 3,5 мкМЕ/мл. Отмечено лишь небольшое повышение уровня фибриногена (4,87 г/л). Генома герпетических вирусов и парвовируса В19 в крови не выявлено. В анализе крови на антикардиальные антитела: антинуклеарный фактор (АНФ) 1:160 (в норме нет), антитела к антигенам эндотелия 1:40, кардиомиоцитов – 1:160, гладкой мускулатуры – 1:160, волокон проводящей системы сердца – 1:80 (в норме до 1:40).

На электрокардиограмме (ЭКГ) регистрировался синусовый ритм, ЧСС 64/мин., отклонение электрической оси влево. Комплексы QS в отведениях III, aVF, V4, недостаточное нарастание зубцов R с элевацией сегмента ST до 1,5 мм в отведениях V1-V5, отрицательные зубцы T в отведениях I, II, V5-V6. При Эхо-КГ конечный диастолический размер (КДР) ЛЖ 6,9 см, конечный диастолический объем 292 мл, конечный систолический объем 182 мл, ФВ 38%, Е/А 1,66, диаметр правый желудочек 3,4 см, объем левого предсердия 89 мл, правого предсердия – 46 мл, митральная регургитация II степени, СДЛА 26 мм рт.ст. Жидкости в полости перикарда нет. При суточном мониторинге ЭКГ зарегистрировано 1,6 тыс. желудочковых экстрасистол. При МРТ сердца выявлены зона акинеза в области верхушки ЛЖ с формированием тромбированной аневризмы (тромб 6×51 мм), трансмуральное отсроченное накопление контрастного препарата в апикальных, перегородочных сегментах. При коронароангиографии коронарные артерии интактны.

Выполнена эндомикардиальная биопсия правого желудочка (рис. 1): эндокард утолщен и склерозирован, в субэндокардиальных отделах очаги липоматоза, кардиомиоциты неравномерно гипертрофированы, некоторые со сморщенными ядрами, интерстиций отечен, содержит выраженную лимфогистиоцитарную инфильтрацию (более 14 лимфоцитов при большом увеличении), с очагами периваскулярного склероза. Генома кардиотропных вирусов в миокарде не выявлено, исследование на ДНК HNV не проведено по техническим причинам.

Таким образом, установлен клинический диагноз: хронический инфекционно-иммунный лимфоцитарный миокардит высокой степени гистологической и иммунологической активности, среднетяжелого течения, с развитием некроза миокарда верхушки ЛЖ и дилатации всех камер сердца. Хронический вирусный гепатит В (ДНК $5,8 \times 10^3$ МЕ/мл в крови) без признаков биохимической активности. Ожирение 2 степени. Гипертоническая болезнь II стадии, 3 степени повышения АД (в анамнезе), риск 3. Пристеночный тромбоз верхушки ЛЖ. Острое нарушение мозгового кровообращения (лакунарные микроинфаркты) от 15.01.2018 г. и 21.03.2018 г. Нарушения ритма сердца: желудочковая экстрасистолия. Относительная недостаточность митрального клапана II степени. Хроническая сердечная недостаточность IIБ стадии (по Василенко-Стражеско), 2 функциональный класс по NYHA. Хроническая болезнь почек 2 стадии. Аутоиммунный тиреоидит. Первичный гипотиреоз, медикаментозно компенсированный.

Пациентка консультирована гепатологом: назначение ИСТ не противопоказано, однако необходимо проведение терапии тенофовиrom 300 мг/сут на все время ИСТ. Нельзя было исключить специфический вклад HNV инфекции в развитие миокардита. С учетом высокой гистологической и иммунологической активности миокардита, сохранения систолической дисфункции с 14.07.2018 г. начата ИСТ метилпреднизолоном 24 мг/сут (доза ограничивалась наличием ожирения, постепенно снижена до 4 мг/сут) и микофенолата мофетиллом 2 г/сут в сочетании с тенофовиrom 300 мг/сут. Продолжена кардиотропная терапия, включая дабигатран 300 мг/сут, бисопролол 5 мг/сут, периндоприл 2,5 мг/сут, спиронолактон 50 мг/сут, фуросемид 40-80 мг/сут.

Одышка при обычных нагрузках беспокоить перестала, купировались отеки, пациентка вернулась к работе, однако довольно быстро прибавила в весе 17 кг. Госпитализации в ФТК проводились каждые полгода. Титры антикардиальных антител снизились до 1:40-1:80 (с сохранением АНФ в титре 1:80), ФВ ЛЖ составляла 40-45%. Дальнейшему улучшению препятствовали наличие обширного рубцового поражения ЛЖ, а также ожирение. После перенесенной осенью 2018 г. ОРВИ (микофенолата мофетил был временно отменен, проведен курс терапии левофлоксацином) отмечено нарастание количества желудочковых экстрасистол до 12 тыс/сут, что потребовало временного назначения амиодарона 400-200 мг/сут. Последняя госпитализация в ноябре 2019 г.: КДР ЛЖ 6,7 см, ФВ ЛЖ 45%, митральная регургитация I степени. Желудочковые экстрасистолы после отмены амиодарона не рецидивировали. Продолжена ИСТ метилпреднизолоном 4 мг/сут и микофенолата мофетиллом 2,0 г/сут.

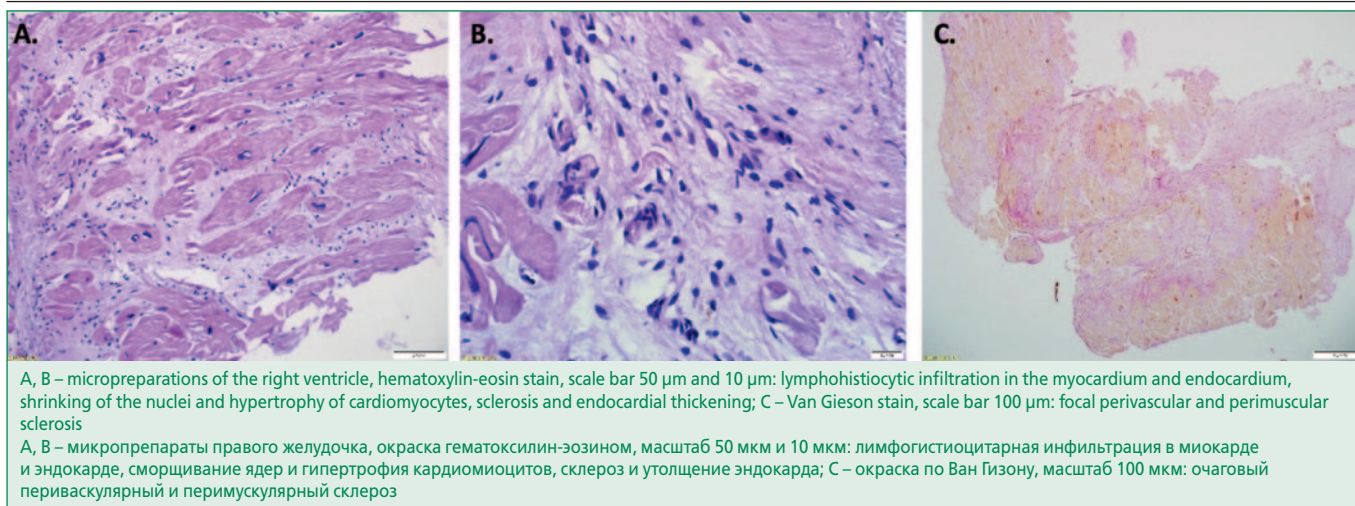


Figure 1. Results of endomyocardial biopsy of the right ventricle of patient T. in 2018

Рисунок 1. Результаты эндомиокардиальной биопсии правого желудочка в 2018 г. и инструментального обследования больной Т. в 2020 г.

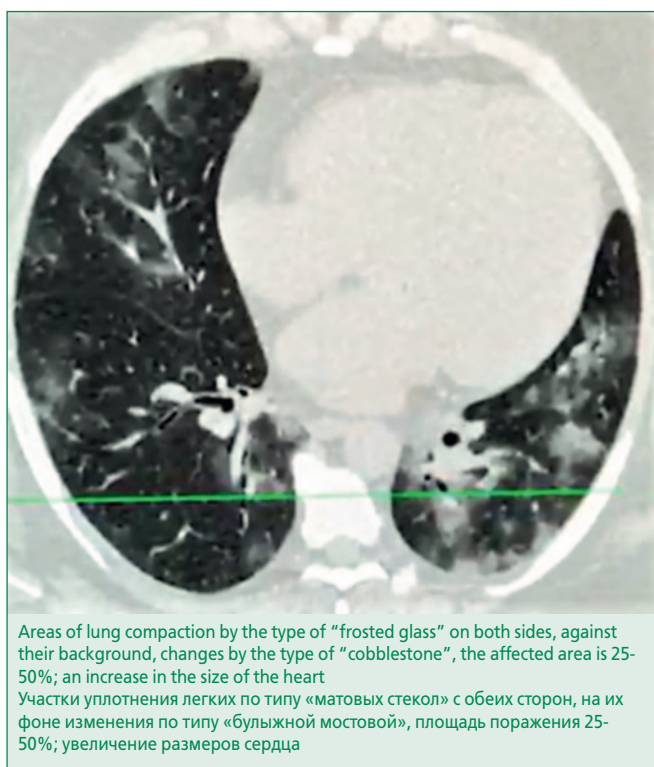


Figure 2. Multislice computed tomography of the chest of patient T. in 2020

Рисунок 2. МСКТ органов грудной клетки больной Т. в 2020 г.

С 16.05.2020 г., после контакта с матерью, заболевшей двусторонней вирусной пневмонией, отметила появление субфебрильной температуры (37,2-37,5°C), начат прием левофлоксацина 500 мг/сут. На следующий день исчезли обоняние и вкусовые ощущения, появились отвращение к пище, боли в мышцах, чувство жжения за нижним концом грудины, с утра 20.05.2020 – лихорадка до 38,2°C. При МСКТ вы-

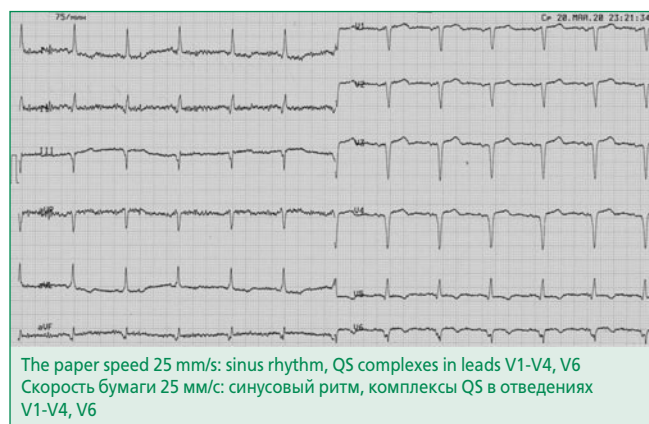


Figure 3. Electrocardiogram of patient T. in 2020

Рисунок 3. Электрокардиограмма больной Т. в 2020 г.

явлена двусторонняя вирусная пневмония с площадью поражения до 25%. Госпитализирована в ФТК. Назофарингеальный мазок на РНК SARS-Cov-2 положительный.

При поступлении дыхательной недостаточности не было (SatO₂ 98%). В течение первых 5 дней сохранялась постоянная лихорадка до 38,2-39,0°C, которая купировалась парацетамолом. На этом фоне отмечено снижение SatO₂ до 88-92%, начата малопоточная оксигенотерапия (3-4 л/мин). При повторной МСКТ от 22.05.2020 во всех сегментах обоих легких определяются множественные участки по типу «матового стекла» неправильной формы преимущественно в периферических отделах, на их фоне изменения по типу «булыжной мостовой» (рис. 2), общий объем поражения обоих легких до 25% (стадия 1-2). Жидкости в плевральных полостях и в полости перикарда не выявлено. На ЭКГ (рис. 3) – синусовый ритм, ЧСС 75/мин, комплексы QS в отведениях III, V1-V4, V6. При ЭхоКГ отрицательной динамики не отмечено: КДР

ЛЖ 6,8 см, объем левого предсердия 69 мл, правого предсердия – 57 мл, диаметр правого желудочка 3,0 см, ФВ ЛЖ 42-44%, интеграл линейной скорости потока 13,5 см, митральная регургитация I-II степени, СДЛА 25 мм рт.ст.

В анализах крови лейкоциты $4,6 \times 10^9$ /л, тромбоциты 158×10^9 /л, лимфоциты 21% (1×10^9 /л), нейтрофилы 68% ($3,1 \times 10^9$ /л), гемоглобин 124 г/л, СОЭ 42 мм/час, креатинин 105 мкмоль/л, АСТ 29 ед/л, АЛТ 20 ед/л, ЛДГ 539 ед/л, ферритин 507 мкмоль/л, повышение уровня СРБ до 77,4 мг/л, Д-димер 0,24 мкг/мл, фибриноген 7,14 г/л, интерлейкин-6 – 59,8 пг/мл (норма до 6); тропонин Т отрицательный. Титр АНФ составил 1:40, титр остальных антител 1:80. Проводилась терапия левофлоксацином 1000 мг/сут, метилпреднизолоном 4 мг/сут, гидроксихлорохином 800-400 мг/сут, эноксапарином 2,0 мл/сут, кардиотропными препаратами. В связи с высоким риском прогрессирования дыхательной недостаточности принято решение о проведении биологической терапии ингибитором интерлейкина-17 нетакимабом 160 мг подкожно однократно. Со вторых суток после инъекции на фоне завершения антибактериальной терапии отмечена полная нормализация температуры тела, купирование интоксикации, быстрая положительная динамика в анализах крови. Пациентка выписана на 14-й день в удовлетворительном состоянии.

Обсуждение

Нам пока неизвестны описания случаев коронавирусной инфекции, вызванной SARS-Cov-2, у больных с хроническим миокардитом. Данная работа представляет собой описание второго нашего наблюдения.

За пациентов с хроническим миокардитом в этой ситуации приходится опасаться особо ввиду того, что сам COVID-19 может приводить к повреждению миокарда, в том числе, воспалительной природы, к системному эндотелииту с развитием тромбоваскулитов. Клиницисты сообщают о наличии признаков миокардита у 4,8-12% пациентов с COVID-19 [4]. Критерии постановки диагноза не вполне ясны, непроста и дифференциальная диагностика с ишемическими осложнениями. Например, в половине случаев подъем сегмента ST при COVID-19 не был связан с поражением крупных артерий [5], при этом отек при МРТ трактовался как микроваскулярная ишемия.

Однако чаще подобные изменения расцениваются как миокардит, хотя и не доказанный морфологически. В одном из первых описаний тяжелая систолическая дисфункция у SARS-Cov-2-позитивной женщины без пневмонии сопровождалась признаками диффузного отека миокарда и выпотом в полости перикарда по данным МРТ, а также повышением уровней тропонина и NT-proBNP в крови. Лечение гидроксихлорохином,

стероидами и лопинавиром-ритонавиром дало эффект [6]. Эксперты указывают на отсутствие биопсии, возможность этиологической роли других вирусов [7], однако есть уже и морфологически подтвержденные случаи миокардитов.

Недавно опубликовано своеобразное описание острого изолированного эозинофильного миокардита, диагностированного при аутопсии у внезапно погибшего 17-летнего пациента, который оказался серологически позитивным по COVID-19 [8]. Вероятно, у молодого человека, не употреблявшего наркотиков и лекарств, имелась особая предрасположенность к развитию подобного типа миокардита, типичным для коронавируса этот случай считаться не может. У больного с синдромом такоцубо в биоптатах миокарда выявлено более 7 CD3-позитивных лимфоцитов (критерий миокардита), однако сам вирус не обнаружен [9].

У пациента с кардиогенным шоком и коронавирусной пневмонией при скудной инфильтрации миокарда CD45-позитивными клетками выявлены вирусные частицы с морфологией коронавирусов в макрофагах [10]. Нами описана серия из 8 лимфоцитарных мио-/пери-/эндокардитов, выявленных при аутопсии у больных с фатальной коронавирусной пневмонией [11]. Наконец, группой исследователей из клиники Шарите под руководством H.P. Schultheiss впервые методом ПЦР продемонстрировано наличие генома SARS-Cov-2 в прижизненных биоптатах миокарда 5 больных с морфологическими признаками миокардита [12]. Выделяют уже 6 сценариев (механизмов) миокардитоподобной симптоматики при COVID-19, в том числе – воздействие цитокинов и антител в отсутствие вируса [13].

В то же время ситуация развития коронавирусной пневмонии у больных с предсуществующим миокардитом является совершенно особой. Можно предполагать, что SARS-Cov-2 способен вызвать обострение миокардита путем активации аутоиммунного ответа, либо прямого цитопатического действия. С другой стороны, базисная ИСТ миокардита может не только способствовать более тяжелому течению COVID-19, но и предотвращать развитие губительного цитокинового шторма. Определенных данных на этот счет еще нет. Под нашим регулярным наблюдением находятся несколько сотен больных с миокардитом, большинство из которых получает ИСТ, при этом о развитии COVID-19 (в рамках первой волны) мы знаем лишь у семерых. Эти данные не претендуют на роль полноценной статистики, но вполне могут отражать истинную ситуацию.

Представленная больная с тяжелым миокардитом (с инфарктоподобным дебютом и эмболическими осложнениями) получала поддерживающую дозу метилпреднизолона (4 мг/сут) в сочетании с микофенолата мофетиллом 2,0 г/сут, который был отменен при

развитии пневмонии у матери. При появлении лихорадки у больной к лечению были добавлены левофлоксацин (как и в первом случае) и гидроксихлорохин. Мы наблюдали не только период фебрильной лихорадки и интоксикации, но и появление потребности в малопоточной оксигенации, быстрое нарастание общевоспалительных изменений в крови, что потребовало дополнительного применения нетакимаба. Однако по данным КТ объем пневмонии не вышел за пределы 50%, уже к концу второй недели лечения больная была компенсирована. Несмотря на исходную тяжесть миокардита, никаких признаков его обострения мы не выявили (отсутствовали отеки, задержка жидкости, желудочковые экстрасистолы, динамика ЭКГ, ФВ и антикардиальных антител). Это позволяет нам говорить о протективном эффекте метилпреднизолона.

Нетакимаб ранее с успехом применялся лишь при псориазе и серонегативных артритах и показал хороший профиль безопасности [14]. Сообщений о случаях и особенностях лечения COVID-19 у пациентов с HBV-инфекцией также практически нет. Применяемый при HBV и ВИЧ-инфекции тенофовир тестировался в лечении коронавируса и даже показал потенциальную эффективность [15], однако отсутствуют данные о его клиническом применении с этой целью и взаимодействии с другими препаратами для лечения коронавирусной инфекции. В этом отношении наше наблюдение тоже является достаточно уникальным. Необходимо отметить также возможную положительную роль ан-

тикоагулянтной терапии, которую пациентка получала длительно в связи с тромбоэмболическими осложнениями в анамнезе.

Заключение

На основании анализа представленного случая можно предполагать, что поддерживающая ИСТ миокардита, не повышая существенно риск заражения коронавирусом (при высокой контагиозности вируса этот риск и так достаточно высок у большинства не переболевших и не иммунизированных жителей России), может несколько снижать тяжесть заболевания (выраженность воспалительного иммунного ответа) в целом и оказывать протективное воздействие в отношении поражения миокарда. Об эффективности базисной терапии в отношении миокардита свидетельствует отсутствие клинического ухудшения и существенного нарастания титра антикардиальных антител. Оснований говорить о более тяжелом течении коронавирусной пневмонии на фоне ИСТ миокардита представленные наблюдения не дают. Не отмечено также нежелательных взаимодействий с противовирусной терапией гепатита В (тенофовиром) и признаков его активизации на фоне COVID-19.

Конфликт интересов. Все авторы заявляют об отсутствии потенциального конфликта интересов, требующего раскрытия в данной статье.

Disclosures. All authors have not disclosed potential conflicts of interest regarding the content of this paper.

References / Литература

1. Wu Z., McGoogan J.M. Characteristics of and Important Lessons From the Coronavirus Disease 2019 (COVID-19) Outbreak in China: Summary of a Report of 72 314 Cases From the Chinese Center for Disease Control and Prevention. *JAMA*. 2020;323(13):1239-42. DOI:10.1001/jama.2020.2648.
2. Lu C., Li S., Liu Y. Role of immunosuppressive therapy in rheumatic diseases concurrent with covid-19. *Ann Rheum Dis*. 2020;79(6):737-9. DOI:10.1136/annrheumdis-2020-217460.
3. Glybochko P., Fomin V., Avdeev S., et al. Clinical characteristics of 1007 intensive care unit patients with SARS-CoV-2 pneumonia. *Clin Pharmacol Ther*. 2020;29(2):21-9 (In Russ.) [Глыбочко П.В., Фомин В.В., Авдеев С.Н., и др. Клиническая характеристика 1007 больных тяжелой SARS-CoV-2 пневмонией, нуждавшихся в респираторной поддержке. *Клин Фармакол Тер*. 2020;29(2):21-9]. DOI:10.32756/0869-5490-2020-2-21-29.
4. Huang C., Wang Y., Li X., et al. Clinical features of patients infected with 2019 novel coronavirus in Wuhan, China. *Lancet*. 2020;395(10223):497-506. DOI:10.1016/S0140-6736(20)30183-5.
5. Bangalore S., Sharma A., Slotwiner A., et al. ST-Segment Elevation in Patients with Covid-19 - A Case Series. *N Engl J Med*. 2020;382(25):2478-80. DOI:10.1056/NEJMc2009020.
6. Inciardi R.M., Lupi L., Zaccone G., et al. Cardiac Involvement in a Patient With Coronavirus Disease 2019 (COVID-19). *JAMA Cardiol*. 2020;5(7):819-24. DOI:10.1001/jamacardio.2020.1096.
7. Ozieranski K., Tyminska A., Caforio A.L.P. Clinically Suspected Myocarditis in the Course of Coronavirus Infection. *Eur Heart J*. 2020;41(22):2118-19. DOI:10.1093/eurheartj/ehaa353.
8. Craver R., Huber S., Sandomirsky M., et al. Fatal Eosinophilic Myocarditis in a Healthy 17-Year-Old Male with Severe Acute Respiratory Syndrome Coronavirus 2 (SARS-CoV-2c). *Fetal Pediatr Pathol*. 2020;39(3):263-8. DOI:10.1080/15513815.2020.1761491.
9. Sala S., Peretto G., Gramegna M., et al. Acute Myocarditis Presenting as a Reverse Tako-Tsubo Syndrome in a Patient With SARS-CoV-2. *Respiratory Infection. Eur Heart J*. 2020;41(19):1861-2. DOI:10.1093/eurheartj/ehaa286.
10. Tavazzi G., Pellegrini C., Maurelli M., et al. Myocardial localization of coronavirus in COVID-19 cardiogenic shock. *Eur J Heart Fail*. 2020;22(5):911-5. DOI:10.1002/ehfj.1828.
11. Kogan E.A., Berezovskiy Y.S., Blagova O.V., et al. Myocarditis in Patients with COVID-19 Confirmed by Immunohistochemical study. *Kardiologia*. 2020;60(7):4-10 (In Russ.) [Коган Е.А., Бerezovskiy Ю.С., Благова О.В., и соавт. Миокардит у пациентов с COVID-19, подтвержденный результатами иммуногистохимического исследования. *Кардиология*. 2020;60(7):4-10]. DOI:10.18087/cardio.2020.7.n1209.
12. Escher F., Pietsch H., Aleshcheva G., et al. Detection of viral SARS-CoV-2 genomes and histopathological changes in endomyocardial biopsies. *ESC Heart Fail*. 2020 Jun 12:1002/ehf2.12805. DOI:10.1002/ehf2.12805.
13. Van Linthout S., Klingel K., Tschöpe C. SARS-CoV2-related Myocarditis-Like Syndroms: Shakespeare's Question: What's in a Name? *Eur J Heart Fail*. 2020;22(6):922-5. DOI:10.1002/ehfj.1899.
14. Erdes S., Nasonov E., Kunder E., et al. Primary Efficacy of Netakimab, a Novel interleukin-17 Inhibitor, in the Treatment of Active Ankylosing Spondylitis in Adults. *Clin Exp Rheumatol*. 2020;38(1):27-34.
15. Elfiky A.A. Ribavirin, Remdesivir, Sofosbuvir, Galidesivir, and Tenofovir against SARS-CoV-2 RNA dependent RNA polymerase (RdRp): A molecular docking study. *Life Sci*. 2020 Jul 15;253:117592. DOI:10.1016/j.lfs.2020.117592.

About the Authors:

Olga V. Blagova – MD, PhD, Professor, Chair of Faculty Therapy №1; Doctor, Department for Patients of New Coronavirus Infection, University Clinical Hospital №1, Sechenov University

Nadezda V. Varionchik – MD, Senior Assistant, Chair of Faculty Therapy №1; Doctor, Department for Patients of New Coronavirus Infection, University Clinical Hospital №1, Sechenov University

Maka M. Beraia – MD, PhD, Doctor, Department for Patients of New Coronavirus Infection, University Clinical Hospital №1, Sechenov University

Vladimir A. Zaidenov – MD, PhD, Doctor, Laboratory of Immunohistochemistry, City Clinical Hospital №52

Evgeniya A. Kogan – MD, PhD, Professor, Head of Chair of Pathology, Sechenov University

Natalia D. Sarkisova – MD, PhD, Head of Department for Patients of New Coronavirus Infection, University Clinical Hospital №1, Sechenov University

Alexander V. Nedostup – MD, PhD, Professor, Researcher, Cardiology Research Department, Biomedical Science and Technology Park, Sechenov University

Сведения об авторах:

Благова Ольга Владимировна – д.м.н., профессор, кафедра факультетской терапии №1; врач-инфекционист, отделение для лечения больных новой коронавирусной инфекцией, университетская клиническая больница №1, Сеченовский Университет

Вариончик Надежда Васильевна – старший лаборант, кафедра факультетской терапии №1, врач-инфекционист, отделение для лечения больных новой коронавирусной инфекцией, университетская клиническая больница №1, Сеченовский Университет

Берая Мака Мурмановна – к.м.н., врач-инфекционист, отделение для лечения больных новой коронавирусной инфекцией, университетская клиническая больница №1, Сеченовский Университет

Зайденов Владимир Анатольевич – к.м.н., врач, лаборатория иммуногистохимии, ГКБ №52

Коган Евгения Александровна – д.м.н., профессор, зав. кафедрой патологической анатомии им. академика А.И. Струкова, Сеченовский Университет

Саркисова Наталья Донатовна – к.м.н., зав. отделением для лечения больных новой коронавирусной инфекцией, университетская клиническая больница №1, Сеченовский Университет

Недоступ Александр Викторович – д.м.н., профессор, н.с., научно-исследовательский отдел кардиологии, научно-технологический парк биомедицины, Сеченовский университет