



Presentación de caso

## Alternativa de tratamiento quirúrgico en un caso de ingestión voluntaria de cuerpos extraños

Alternative surgical treatment in a case of voluntary ingestion of foreign bodies

Germán Brito Sosa<sup>1\*</sup> <https://orcid.org/0000-0003-0858-4461>

Ana María Iraizoz Barrios<sup>2</sup> <https://orcid.org/0000-0002-1507-4438>

<sup>1</sup>Hospital General “Teófilo Dávila”. Machala, Ecuador.

<sup>2</sup>Universidad Técnica de Machala. Machala, Ecuador.

\*Autor para la correspondencia. Correo electrónico: [german.brito512@yahoo.es](mailto:german.brito512@yahoo.es)

### RESUMEN

**Introducción:** La ingesta de cuerpos extraños en el adulto de forma intencional es un evento raro que ocurre fundamentalmente en pacientes psiquiátricos o reclusos, y puede ocasionar un problema serio que llegue a comprometer la vida del paciente.

**Objetivo:** Presentar el caso clínico de un paciente adulto, con ingestión de varios cuerpos extraños puntiformes de diferentes tamaños, y mostrar una variante para extraerlos con el menor daño posible.

**Caso clínico:** Se expone el caso de un paciente recluso, del sexo masculino, de 25 años de edad, que ingirió varios trozos de alambre de cobre de diferentes longitudes. Por el alto riesgo de perforación, se decide realizar una laparotomía exploradora y extracción de los cuerpos extraños a través de una gastrotomía, por el orificio apendicular sin necesidad de abrir un asa intestinal.

**Conclusiones:** Una variante para extraer los cuerpos extraños finos que logran pasar por el ángulo de Trietz, puede ser, avanzar el cuerpo extraño a través del orificio apendicular y realizar apendicectomía complementaria y lograr de esa manera su extracción sin realizar una enterotomía.

**Palabras clave:** cuerpo extraño; laparotomía; apendicectomía; estómago; intestinos.

---

<http://scielo.sld.cu>

<http://www.revmedmilitar.sld.cu>

## ABSTRACT

**Introduction:** Intentional ingestion of foreign bodies in adults is a rare event that occurs mainly in psychiatric patients or inmates, and can cause a serious problem, compromising the life of the patient.

**Objective:** To present the clinical case of an adult patient with ingestion of several pinpoint foreign bodies of different sizes, and to show a variant to extract them with the least possible damage.

**Clinical case:** The case is a 25-year-old male incarcerated patient who ingested several pieces of copper wire of different lengths, and due to the high risk of causing perforation, it was decided to perform an exploratory laparotomy and extraction of foreign bodies through a gastrotomy, and through the appendicular orifice without the need to open an intestinal loop.

**Conclusions:** A possible method to extract the fine foreign bodies that manage to pass through the Trietz angle is to advance the foreign body through the appendicular orifice and perform a complementary appendectomy, thus achieving its extraction without performing an enterotomy.

**Keywords:** foreign bodies; laparotomy; appendectomy; stomach, intestines.

Recibido: 07/10/2020

Aprobado: 15/02/2021

## INTRODUCCIÓN

El diagnóstico y tratamiento de los pacientes con cuerpos extraños (CE) en la vía digestiva representa un gran desafío para el cirujano, debido a la diversidad y las complicaciones. En los adultos, la ingesta de CE ocurre fundamentalmente de forma accidental.<sup>(1,2)</sup> De forma voluntaria la frecuencia es menor.

Los CE en el tracto digestivo, se pueden definir como materiales ingeridos de forma natural, al tomar medicamentos, alimentos u objetos ingeridos accidental o intencionalmente,<sup>(2)</sup> que pueden ocasionar hasta un abdomen agudo quirúrgico.

Cada año se reportan más de 100 000 casos en los Estados Unidos por ingestión de CE,<sup>(3)</sup> y de ellos 1 500 mueren en el mismo período.<sup>(4,1)</sup> El 80 % de los casos por ingestión de CE, ocurren en menores.<sup>(5,6)</sup> En adultos ocurre con mayor frecuencia en varones.<sup>(7)</sup> Los CE ingeridos generalmente son expulsados sin

---

<http://scielo.sld.cu>

<http://www.revmedmilitar.sld.cu>

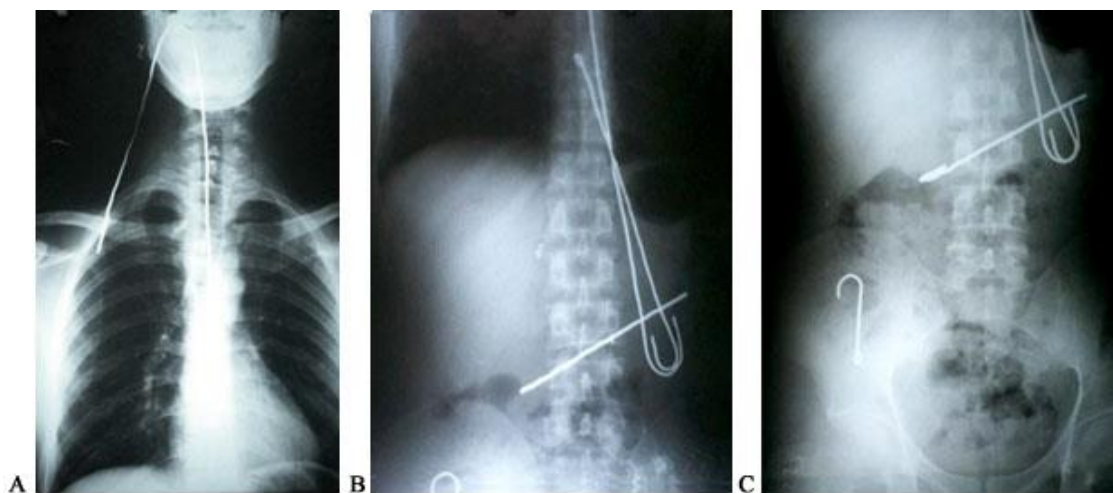
causar daño al tracto digestivo, pero del 10 al 20 % se retienen,<sup>(8,1)</sup> lo que hace necesaria una intervención endoscópica en la mayoría y en aproximadamente el 1 % se requiere tratamiento quirúrgico.<sup>(1,2,3)</sup>

En la práctica de la cirugía se han encontrado pacientes con presencia de CE en el tracto digestivo de diferentes maneras, pero siempre aparecen casos nuevos y sorprendentes. El ingenio de los cirujanos es importante para la solución de estas situaciones y lograr extraer los CE, con daño mínimo.

El objetivo fundamental del presente trabajo es mostrar una variante para extraer el CE con el menor daño posible.

## CASO CLÍNICO

Paciente masculino, recluso, de 25 años de edad, con peso de 67 kg, una altura de 1,71 m y un índice de masa corporal de 19,59. Es traído al hospital por dolor abdominal y haber ingerido cuatro alambres de cobre de diferentes tamaños, con 11 horas de evolución. El alambre más corto, de 10 cm de longitud y el más largo de 63 cm. Se realizaron varias radiografías que muestran objetos radiopacos finos y alargados desde el epigastrio y a nivel del íleon terminal (Fig. 1).



**Fig. 1** - A: radiografía simple de tórax y región cervical que muestra un cuerpo extraño lineal radiopaco introducido a través de la boca, que se extiende a la región cervical y torácica. B: radiografía toracoabdominal simple que muestra cuerpos extraños radiopacos lineales en tórax, hemiabdomen superior y fosa ilíaca derecha.

C: radiografía simple de abdomen y pelvis que muestra cuerpos extraños radiopacos en abdomen a nivel del hemiabdomen superior y fosa ilíaca derecha.

Datos positivos al examen físico: presencia de alambre de cobre en la boca, con unos 10 cm fuera de ella, se visualiza su paso a través de la orofaringe.

Abdomen: dolor a la palpación profunda en epigastrio y fosa iliaca derecha, sin reacción peritoneal.

Exámenes realizados: hemoglobina: 13,5 g/dl; hematocrito: 40,5 %; leucocitos:  $8,32 \times 10^9/L$  (neutrófilos: 68,10 %, linfocitos: 27,72 %, eosinófilos: 3,18 %, monocitos: 1 %); glucemia: 5,65 mmol/L; creatinina: 0,8 mg/dl; tiempo de protrombina: 11 segundos; tiempo parcial de tromboplastina: 25 segundos; plaquetas:  $235 \times 10^9/L$ .

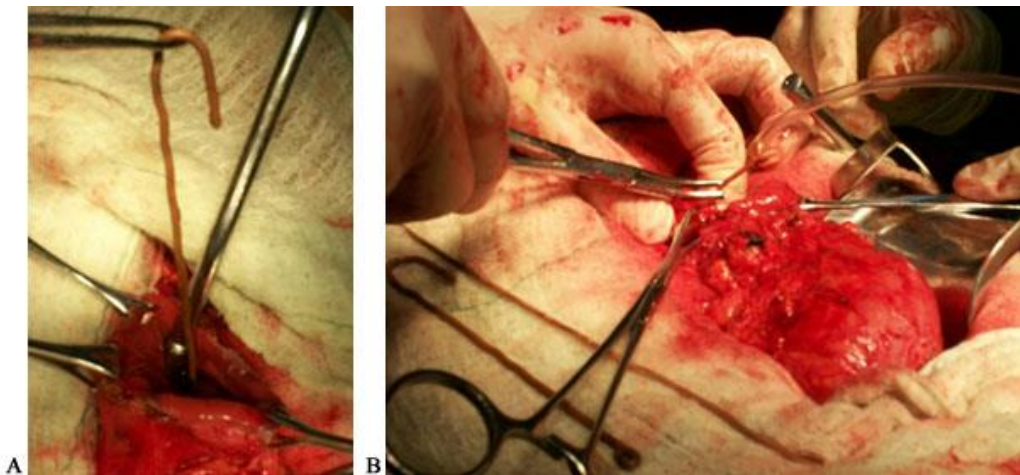
Radiografías de tórax y abdomen: se visualizaron CE lineales radiopacos de diferentes longitudes, introducido a través de la boca, que se extienden a la región cervical, torácica y hemiabdomen superior. El CE más pequeño se localizó en la fosa ilíaca derecha. Todos los CE estaban doblados en sus puntas.

Impresión diagnóstica: cuerpos extraños en el tracto digestivo.

Conducta: laparotomía exploradora.

Hallazgos quirúrgicos: se encontraron cuatro alambres de cobre con los extremos doblados, dos en la cámara gástrica (12 cm y 17 cm respectivamente), que se extrajeron por la cara anterior del estómago mediante gastrotomía (Fig. 2 A y B). El tercer alambre de cobre midió 63 cm, su extremo proximal salía por la boca y el extremo distal estaba en el estómago, curvado en forma de U. Fue necesario cerrar el ángulo y cubrirlo con un segmento de equipo de venoclisis (Fig. 2B); se realizó tracción por la boca y salió completamente sin causar ningún daño. Posteriormente se realizó la rafia encara anterior del estómago.

El cuarto alambre de cobre, que tenía 10 cm de largo, estaba alojado en el extremo distal del intestino delgado. La figura 3 muestra cuando el alambre fue invaginado y llevado a la luz apendicular. Mediante una apendicectomía complementaria, fue eliminado sin tener que abrir ningún segmento del intestino. El paciente tuvo una evolución satisfactoria.



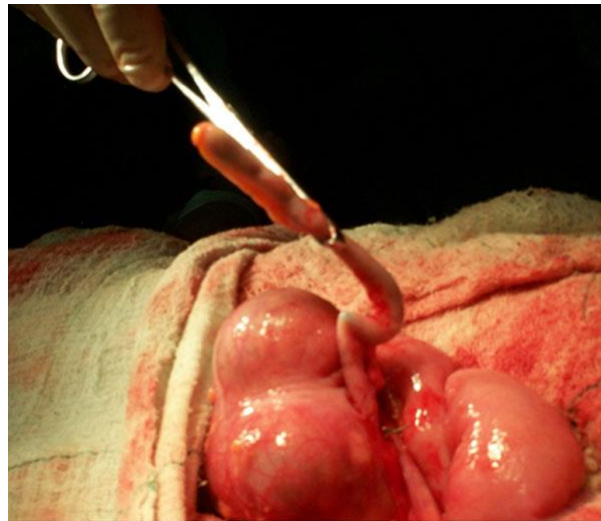
**Fig. 2** - A: el alambre de 17 cm de largo se extrae mediante una incisión realizada en la cara anterior del estómago. B: se observan los dos alambres de cobre (12cm y 17cm) ya retirados, encima de la compresa, y el extremo distal del tercer alambre (63 cm) a nivel de la cámara gástrica se cubre con una porción de un equipo de venoclisis, antes de ser traccionado por la boca.

## COMENTARIOS

Entre los principales grupos de riesgo afectados por CE en el tracto digestivo, están los pacientes pediátricos, adultos mayores, pacientes psiquiátricos, pacientes con retraso mental, y sujetos manipuladores (por ejemplo, poblaciones carcelarias).<sup>(2,8)</sup> La ingesta voluntaria de CE es frecuente en los reclusos.<sup>(8)</sup>

Para llegar al diagnóstico, es muy importante realizar un buen interrogatorio, examen físico y corroborar la hipótesis diagnóstica a través de estudios, que dependerán sobre todo, de las características del CE y sintomatología. Las radiografías de varias vistas, por lo general son suficientes para determinar la ubicación, cuando se trata de un CE radiopaco, aunque a veces es necesario recurrir a la tomografía axial computarizada para localizar los CE de alto riesgo y así poder detectar rápidamente una perforación.<sup>(8)</sup>

Si el paciente no presenta síntomas, y las radiografías realizadas no son concluyentes, pero existe una alta sospecha de ingestión de cuerpo extraño, se debe indicar endoscopia diagnóstica y terapéutica.<sup>(2,5)</sup>



**Fig. 3** - Alambre de cobre invaginado a través de la luz apendicular.

Actualmente, el tratamiento de elección para la eliminación de CE en el tracto digestivo en adultos es la endoscopia flexible.<sup>(5)</sup> Los factores que influyen en el tratamiento endoscópico son: la edad, clínica, condiciones del paciente, ubicación, tipo de CE, último alimento consumido, y experiencia de los profesionales médicos.<sup>(4)</sup> Si el CE ha pasado el ángulo de Trietz, la enteroscopia o la cirugía son recomendadas. En un paciente asintomático, la conducta es expectante, con seguimiento mediante radiografías abdominales. El tránsito promedio para eliminar un CE es de 3 a 6 días. Si el CE no progresa en ese período, o el paciente comienzan con síntomas, se debe realizar extracción quirúrgica.<sup>(6,9)</sup>

La intervención quirúrgica fue necesaria en este caso, por no disponer de equipamiento para su extracción endoscópica y existían CE en diferentes secciones del tracto gastrointestinal, con el peligro de perforar una víscera hueca. Se describe que al existir objetos afilados, el tratamiento oportuno para su extracción es vital, debido al riesgo de complicaciones como: perforación, fístulas, etc., con un alto riesgo de ocasionar la muerte.<sup>(6)</sup>

La extracción del CE que estaba a nivel del íleon terminal, se realizó a través del orificio apendicular; se evitó de ese modo una enterotomía con el riesgo posterior de sutura, dehiscencia, fístulas, abscesos y peritonitis.

El ingenio y la creatividad del cirujano son importantes cuando se enfrenta a un paciente con CE, debido a la naturaleza variada que pueden presentar. En pacientes con CE finos que logran pasar por el ángulo de Trietz, una variante para su extracción puede ser avanzar el CE, hacerlo pasar a través del orificio apendicular y realizar apendicectomía complementaria. Cuando existen CE que por sus características pueden ocasionar lesiones intestinales, está indicada su extracción endoscópica de forma urgente y de ser fallido, se impone el tratamiento quirúrgico sin esperar a su progresión, por el alto riesgo de complicaciones.

## REFERENCIAS BIBLIOGRÁFICAS

1. González JA, Cué O, Sánchez CA. Cuerpo extraño en intestino delgado. Rev. Cub Cir. 2019 [acceso: 03/11/2020];58(2):1-10. Disponible en: <http://revcirugia.sld.cu/index.php/cir/article/view/648/380>
2. Hong KH, Kim YJ, Kim JH, Chun SW, Kim HM, Cho JH. Factores de riesgo de complicaciones asociadas a cuerpos extraños del tracto gastrointestinal superior. Mundial J Gastroenterol. 2015 [acceso: 23/12/2020]; 21(26):8125-31. Disponible en: <https://www.ncbi.nlm.nih.gov/pmc/articles/PMC4499356/>
3. Llompарт A, Vila S. Cuerpos extraños en el tracto digestivo alto. Rev. Esp Enferm Dig. 2014 [acceso: 20/3/2020];106(8):556 Disponible en: <http://scielo.isciii.es/pdf/diges/v106n8/infopaciente.pdf>
4. Cuesta AB, Valenzuela MA, Estepa L, Clavera C, Álvarez A. Extracción de cuerpos extraños esofágicos: estudio de la eficacia del abordaje endoscópico. Rev. Enferm Endosc Dig. 2016 [acceso: 21/3/2020];3(1):10-7. Disponible en: [https://aeed.com/documentos/publicos/revista/abril2016/Enferm%20Endosc%20Dig.%202016;3\(1\)10-17.pdf](https://aeed.com/documentos/publicos/revista/abril2016/Enferm%20Endosc%20Dig.%202016;3(1)10-17.pdf)
5. Ortiz MA, Navia LA, González C. Caracterización de los pacientes pediátricos con ingestión de cuerpo extraño que ingresaron al servicio de urgencias de una institución de cuarto nivel. Rev. Ped. Col. 2015 [acceso: 21/3/2020];48(2):55-60. Disponible en: <https://www.sciencedirect.com/science/article/pii/S0120491215000099>

<http://scielo.sld.cu>

<http://www.revmedmilitar.sld.cu>

6. Delgado JA, Naveda NC, Palacios PA, Garzón SD, Medina VR, Romero CA, et. al. Ingestion of razor blades, a rare event: a case report in a psychiatric patient. *Journal of Surgical Case Reports*. 2020[acceso: 3/9/2020]; 2020(5):1-3. Disponible en: <https://academic.oup.com/jscr/article/2020/5/rjaa094/5839908?searchresult=1>
7. Cabrera A, García N M, Jiménez R. Cuerpo extraño en la vía digestiva de un paciente con estenosis esofágica. *Medicentro Electrónica*. 2017 [acceso: 21/3/2020];21(3):282-6. Disponible en: <http://www.medicentro.sld.cu/index.php/medicentro/article/view/2263/2044>
8. López R, Acuña A. Manejo endoscópico de la extracción de cuerpos extraños en el tracto digestivo. *Rev. Enferm Endosc Dig*. 2018 [acceso: 21/3/2020];5(2):29-32. Disponible en: <https://aeed.com/numeros-anteriores/enfermeria-en-endoscopia-digestiva-vol-5-num-2-octubre-2018/manejo-endoscopico-de-la-extraccion-de-cuerpos-extranos-en-el-tracto-digestivo/>
9. Guevara G. Cuerpo extraño esofágico y gástrico. En: Barrera Quezada F. Guías de prácticas clínicas en pediatría. Santiago de Chile: Centro de Asistencia e Investigación Clínica Pediátrica; 2018. p.372-5. [acceso: 21/3/2020]. Disponible en: <http://www.codajic.org/sites/www.codajic.org/files/publication.pdf>

### Conflictos de interés

Los autores declaran que no hay conflictos de intereses en relación con el trabajo.