

Elastolisis de la dermis media: reporte de un caso

Mid-dermal elastolysis: report of a case

Eliana Bruno Gil¹ , María Eleonora González¹, Graciela del Carmen Vidal¹, Andrés Guidi², José María Verduzco¹.

1. Sanatorio Allende. Servicio de Dermatología.

2. Sanatorio Allende. Servicio de Anatomía Patológica

Correspondencia: Eliana Bruno Gil. Servicio de Dermatología. Sanatorio Allende. Nueva Córdoba: Obispo Oro 42. Cerro de las Rosas: Avda. Laplace 5749.

E-mail: eliana1510_5@hotmail.com.

Resumen

La elastolisis de la dermis media (EDM) es una afección rara y adquirida del tejido elástico, caracterizada histológicamente por la disminución o ausencia de fibras elásticas en la porción media de la dermis. Afecta con mayor frecuencia a mujeres jóvenes, es asintomática y no se acompaña de compromiso extra cutáneo. Se presenta el caso de una paciente con finas arrugas en piel de ambas axilas y región lumbar.

Palabras clave: Elastolisis de la dermis media, fibras elásticas.

Abstract

Mid-dermal elastolysis is a rare and acquired elastic tissue disorder histologically manifested by a loss or lack of elastic fibers in mid-dermal skin part. This disease predominantly affects young females showing asymptomatic features and no extracutaneous elastic tissue involvement. We report a case of a female patient showing fine wrinkling of the skin in both axillae and lumbar area.

Keywords: Mid-dermal elastolysis, elastic fibers.

Introducción

La elastolisis de la dermis media es una afección rara, adquirida, de etiología desconocida y sin compromiso extracutáneo, que se caracteriza histológicamente por la disminución o ausencia de fibras elásticas en la dermis media¹⁻². Fue inicialmente descripta por Shelley y Wood en el año 1977 y desde entonces se han reportado unos 90 casos en la literatura².

Caso clínico

Paciente primigesta de 25 años, cursa la decimoquinta semana de gestación, sin antecedentes personales patológicos.

Consulta al servicio de Dermatología por presentar lesiones en ambas axilas y espalda. En el examen físico se evidencian finas arrugas parduzcas dando aspecto de piel “en papel de cigarrillo” que se extienden simétricamente desde las axilas hacia las mamas y en región lumbar (Figura. 1, 2 y 3).

No presentaba antecedentes de dermatosis ni de enfermedades autoinmunes. Las lesiones son

asintomáticas y aparecieron meses previos a la consulta, aumentando lentamente en cantidad y extensión. Los diagnósticos presuntivos son: pseudoxantoma elástico, pitiriasis versicolor, elastolisis de la dermis media, linfoma cutáneo de células T, paraqueratosis granular y estrías. Se realiza biopsia incisional de piel afectada cuyo estudio anátomo-patológico con hematoxilina-eosina informa cambios inflamatorios superficiales no específicos. Con tinción de orceína se evidencia disminución y fragmentación de fibras elásticas a nivel de la dermis media, respetando región papilar y reticular, hallazgos compatibles con elastolisis de la dermis media (Figura. 4).

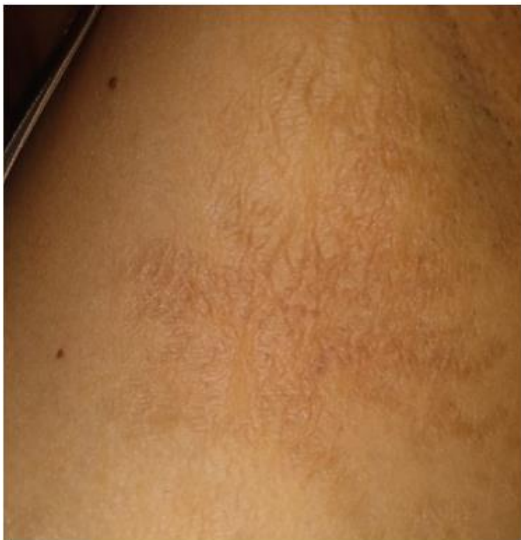

Figura 1. Arrugas que se extienden desde axila izquierda hacia mama, piel “en papel de cigarrillo”

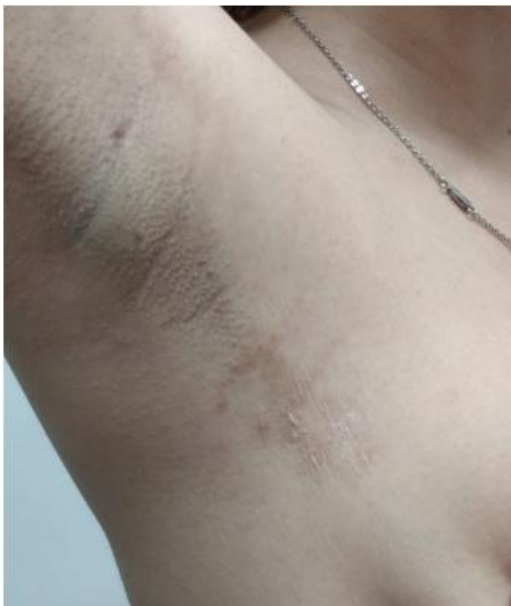

Figura 2. Axila derecha, finas arrugas parduzcas.

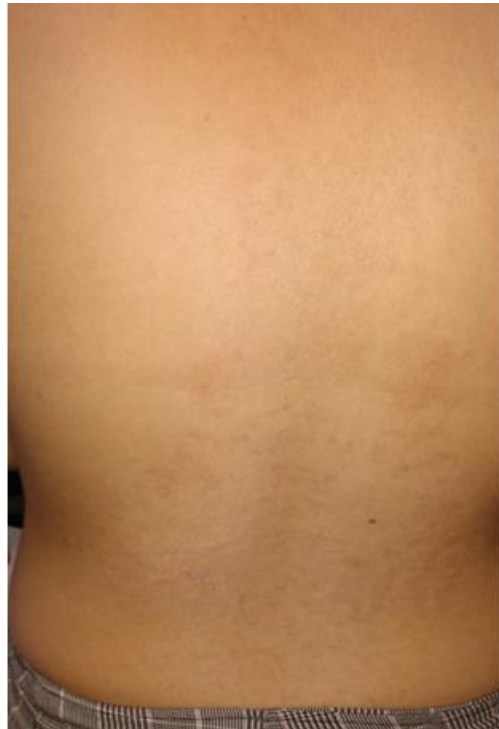

Figura 3. ligeras depresiones en piel de región lumbar.

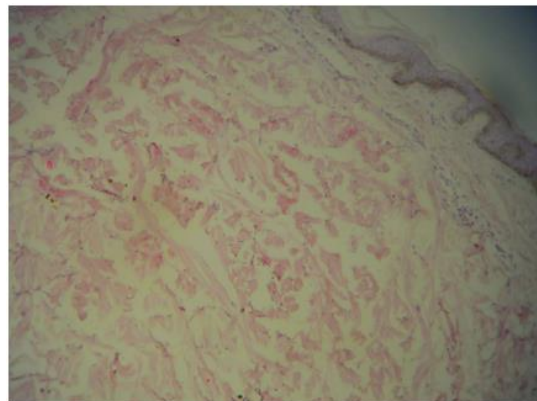


Figura 4. Tinción con orceína, 4 X, se objetiva disminución de fibras elásticas en dermis media.

Comentario

La elastolisis de la dermis media es una patología poco frecuente y probablemente subdiagnosticada, caracterizada histológicamente por disminución o ausencia de fibras elásticas en la dermis media². Afecta con mayor frecuencia a mujeres jóvenes³, es asintomática y no hay compromiso sistémico⁴. Las lesiones se distribuyen en cuello, tronco y miembros superiores⁵, siendo raras en cara y región distal de extremidades⁶. Tienden a permanecer estables o incrementarse en número con el tiempo⁵.

Hay tres variantes clínicas según su forma de presentación. Tipo I: la más frecuente, presenta arrugas finas bien circunscriptas que dan un

aspecto de piel envejecida “en papel de cigarrillo” y se distribuyen de manera simétrica con predilección por zonas expuestas^{1,3,5}. Tipo II: protrusiones papulares perifoliculares que pueden unirse formando placas¹ y provocar apariencia de piel de naranja⁵. Ocasionalmente coexisten ambas lesiones en un mismo paciente⁶. Tipo III: la menos frecuente, se manifiesta con eritema reticular persistente y arrugas que predominan en tronco de hombres adultos^{2,4,5}.

Además de los hallazgos clínicos, la enfermedad está definida por criterios histopatológicos necesarios para confirmar el diagnóstico de EDM^{2,4}. Es posible que los cambios pasen desapercibidos con la tinción de hematoxilina-eosina por lo que, ante la sospecha de la misma, es de utilidad recurrir a tinciones especiales para fibras elásticas (orceína, Van Gieson)⁴. En estadios iniciales puede observarse un discreto infiltrado perivascular de linfocitos y elastofagocitosis por macrófagos y células gigantes multinucleadas². Posteriormente el infiltrado inflamatorio disminuye y se objetiva pérdida focal o en banda de fibras elásticas en dermis media, sin comprometer dermis papilar, reticular ni el tejido elástico que rodea apéndices cutáneos (incluso en lesiones tipo II)^{2,4}. Se podría pensar que la presencia o no de signos de inflamación dependería del momento en el que se realiza la biopsia¹. Con técnicas de inmunohistoquímica se demostró mayor expresión de histiocitos CD34+, CD 68+ y linfocitos CD4+ en piel lesionada⁷.

La patogenia de la EDM no está bien comprendida pero se ha demostrado desequilibrio entre la activación exagerada de metaloproteinasas (MMP) de la matriz y una disminución en los inhibidores de elastasa que controlan la actividad catalítica, dando como resultado final pérdida de fibras elásticas^{3,8}. Además se encontraron mutaciones en la enzima lisyl oxidasa, responsable de la formación de colágeno y elastina en la matriz extracelular^{8,9}. La radiación ultravioleta es un cofactor de activación de MMP y es elevado el porcentaje de pacientes con antecedente de exposición solar previa al desarrollo de lesiones². También se han reportado casos precedidos por granuloma anular, urticaria, dermatitis atópica, pitiriasis rosada, psoriasis en gota y dermatosis neutrofilicas, por lo que podría corresponder a la fase final de enfermedades inflamatorias^{2,4}. Otros autores sugieren un mecanismo autoinmune debido a la asociación de la EDM con artritis reumatoidea, tiroiditis de Hashimoto, enfermedad de Graves, diabetes tipo 1, dermatitis herpetiforme, lupus eritematoso sistémico, y con el hallazgo de anticuerpos antinucleares, antifosfolípidos y serología falsamente positivo para *Borrelia burgdorferi*^{2,4,7,10}. Se ha descrito en

pacientes con déficit de proteína C, carcinoma uterino, hemodializados, asmáticos y portadores de VIH⁴. Se han reportado como probables desencadenantes el embarazo, los anticonceptivos orales y el tabaco³. Sin embargo, para otros autores esto podría considerarse coincidente en vez de causal⁴.

El diagnóstico diferencial debe realizarse con otras enfermedades del tejido elástico¹ y para esto es clave conocer el segmento de la dermis afectada².

Entre ellas se pueden mencionar las siguientes:

-La anetodermia se manifiesta con herniaciones y pápulas blandas más pequeñas, también más frecuentes en tronco y región proximal de extremidades^{1,4} pero compromete dermis papilar y reticular⁴.

-La cutis laxa presenta plegamiento de la piel localizado o extendido con elastosis en todo el espesor de la dermis^{1,2}. Ambas pueden acompañarse de manifestaciones extracutáneas^{1,5}.

-La elastosis postinflamatoria y cutis laxo es más frecuente en niños, presenta pápulas o placas urticarianas seguidas de destrucción aguda del tejido elástico que provoca atrofia y desfiguración severa. No hay compromiso sistémico y afecta todo el espesor de la dermis^{1,4}.

-El pseudoxantoma elástico-símil, se caracteriza por pápulas no foliculares en región póstero-lateral del cuello, asintomáticas y sin afección extracutánea. En el estudio histológico se evidencia ausencia de fibras elásticas en dermis papilar y fibras elásticas inmaduras en dermis reticular. Este término debe diferenciarse del pseudoxantoma elástico en el que sí existe compromiso sistémico^{1,4}.

-La elastosis perifolicular se manifiesta con pápulas pequeñas no confluentes, signos de atrofia y herniación, más frecuentes en tronco. Sería provocada por la enzima elastasa del *Staphylococcus epidermidis* que genera pérdida selectiva de fibras elásticas que rodean folículos pilosos^{1,2}.

-El granuloma anular elastolítico de células gigantes presenta lesiones anulares de borde eritematoso y centro atrófico, más frecuente en mujeres de edad media en sitios expuestos al sol. En la histopatología se evidencian granulomas con histiocitos, linfocitos, células gigantes multinucleadas con disminución de fibras elásticas en el centro y elastofagocitosis. Algunos autores consideran que esta enfermedad podría corresponder a un estadio previo que luego evolucione clínica e histopatológicamente a EDM⁴.

-En la elastosis solar, el inicio de la enfermedad es a edad más avanzada y el compromiso no es sólo de las fibras elásticas sino también de las colágenas de la dermis papilar¹.

-Otros diagnósticos a considerar son el nevo anelástico, la elastorrexis papular, el párpado laxo y la blefarocalasia^{1,4,5}.

La EDM no tiene tratamiento efectivo⁵. Se proponen colchicina, tretinoína y corticoides tópicos con resultados variables⁵. Hay casos medicados con vitamina E, corticoides sistémicos, clofazimina, dapsona, cloroquina y micofenolato de mofetilo^{2,3,4}. Se recomienda el uso de protectores solares¹.

En pacientes jóvenes puede tener alta morbilidad por lo cual se debe considerar el impacto psicosocial del diagnóstico^{1,3} debido a las implicancias cosméticas.

Bibliografía

1. Rigo B, Castillo M, Wright D, Cohen Sabban E, Pietropaolo N, Llopis C, Cabo H. Elastolisis de la dermis media: a propósito de un caso. Arch Argent Dermatol. 2008; 58(6):229-232. Disponible en: <http://bases.bireme.br/cgi-bin/wxislind.exe/iah/online/?IsisScript=iah/iah.xis&src=google&base=LILACS&lang=p&nextAction=lnk&exprSearch=525241&indexSearch=ID>
2. Barrado Solis N, Rodrigo Nicolas B, Moles Poveda P, Millan-Parrilla F, Ferrando Marco J, Miquel Miquel J. Mid-dermal elastolysis: report of a case and literature review. Dermatol Online J. 2014; 15: 20(10). Disponible en: <https://www.ncbi.nlm.nih.gov/pubmed/25526002>
3. Smithson SL, Orchard D, Scardamaglia L. Mycophenolate mofetil to treat mid-dermal elastolysis. Pediatr Dermatol. 2018; 35:221–223. <https://doi.org/10.1111/pde.13511>
4. Gambichler T. Mid-dermal elastolysis revisited. Arch Dermatol Res. 2010; 302:85–93. Disponible en: <https://www.ncbi.nlm.nih.gov/pubmed/19936772>
5. Panizzardi A, Martín C, Luna P, Abad M, Segabache M, González V, Solé J, Romero Caimi G, Vigovich F, Casas J, Larralde M. Alteraciones cutáneas secundarias a la disminución de las fibras elásticas dérmicas. Dermatol. Argent. 2015; 21 (2): 126-132. Disponible en: <http://www.dermatolarg.org.ar/index.php/dermatolarg/article/view/1396/794>
6. Cohen PR, Tschen JA. Linear lumbar localized lysis of elastic fibers. A distinctive clinical presentation of mid-dermal elastolysis. J Clin Aesthet Dermatol. 2013; 6(7): 32–39. Disponible en <https://www.ncbi.nlm.nih.gov/pmc/articles/PMC3718754/>.
7. Martínez Escala ME, Rozas E, Pujol RM, Herrero González JE. Mid-dermal elastolysis: another dermatological clue to autoimmunity? Acta Derm Venereol. 2012;92(4):434-5. Disponible en: <https://www.ncbi.nlm.nih.gov/pubmed/?term=Mid-dermal+Elastolysis%3A+Another+Dermatological+Clue+to+Autoimmunity%3F>
8. Hardin J, Dupuis E, Haber RM. Mid-dermal elastolysis: A female-centric disease; case report and updated review of the literature. Int J Womens Dermatol. 2015;1(3):126-130. Disponible en: <https://www.ncbi.nlm.nih.gov/pubmed/?term=Mid-dermal+elastolysis%3A+A+female-centric+disease%3B+case+report+and+updated+review+of+the+literature>
9. Gambichler T, Mahjirian-Namari M, Reininghaus L, Schmitz L, Skrygan M, Schulze HJ, Schaller J, Girolomoni G. Lysyl oxidase-like-2 mutations and reduced mRNA and protein expression in mid-dermal elastolysis. Clin Exp Dermatol. 2019;44(1):47-51. Disponible en: <https://www.ncbi.nlm.nih.gov/pubmed/?term=Lysyl+oxidase-like-2+mutations+and+reduced+mRNA+and+protein+expression+in+mid-dermal+elastolysis>
10. Cota C, Latini A, Lora V, Cerroni L. Mid-dermal elastolysis as a manifestation of immune reconstitution inflammatory syndrome in an HIV-infected patient. J Am Acad Dermatol. 2014;71(4):134-5. Disponible en: <https://www.ncbi.nlm.nih.gov/pubmed/?term=Middermal+elastolysis+as+a+manifestation+of+immune+reconstitution+inflammatory+syndrome+in+an+HIV-infected+patient>

