

ARTÍCULO ORIGINAL

Propuesta de retención en cavidades complejas. Retention proposal in complex cavities.

Pedro Alvarez Rodríguez¹ Eduardo M. Curbeira Hernández² Eduardo Duarte Marrero³ Yisell Peláez Rivas³ Aracelis Navarro Sánchez¹

¹ Clínica Estomatológica de Especialidades, Cienfuegos, Cienfuegos, Cuba, CP: 55100

² Hospital Provincial " Dr. Gustavo Aldereguía Lima"., Clínica Estomatológica, Cienfuegos, Cienfuegos, Cuba, CP: 55100

³ Universidad de Ciencias Médicas, Facultad de Ciencias Médicas "Dr. Raúl Dorticós Torrado", Cienfuegos, Cienfuegos, Cuba, CP: 55100

Cómo citar este artículo:

Alvarez-Rodríguez P, Curbeira-Hernández E, Duarte-Marrero E, Peláez-Rivas Y, Navarro-Sánchez A. Propuesta de retención en cavidades complejas. **Medisur** [revista en Internet]. 2007 [citado 2023 Ene 16]; 1(3):[aprox. 6 p.]. Disponible en: <https://medisur.sld.cu/index.php/medisur/article/view/27>

Resumen

Fundamento : La operatoria dental, estructura fundamental sobre la cual descansa la odontología, no es una disciplina fácil o que brinde resultados gratificantes con poco esfuerzo debido a las dificultades técnicas que ofrece la reconstrucción correcta de un elemento dentario destruido. Con frecuencia ocurren heridas pulpaes durante el anclaje de los elementos adicionales de retención en cavidades complejas, agravadas por las dificultades técnicas que ocasiona la carencia de estos elementos, lo cual justifica la necesidad de simplificar los procedimientos dentales.

Objetivo: Demostrar la factibilidad de la sustitución de los medios adicionales de anclaje por un surco retentivo en cavidades complejas de molares vitales en los que se necesite restaurar más de una cúspide.

Métodos: Estudio observacional descriptivo a 53 pacientes (42 % del universo) seleccionados mediante un muestreo aleatorio simple. Partiendo de una cavidad próximo-oclusal o MOD, las preparaciones cavitarias se extendieron en forma de cajas hacia región bucal o lingual y se sustituyeron los elementos adicionales de retención por un surco practicado en la pared gingival de la preparación. Se colocó hidróxido de calcio de fraguado rápido como forro cavitario, cemento de policarboxilato como base , y se realizó entonces la restauración de amalgama. Se precisó el número de restauraciones realizadas según la edad y el número de fracasos por fractura de la amalgama, pérdidas de la vitalidad y cambios periapicales teniendo en cuenta la edad y la evolución en un año.

Resultados : La mayoría de las restauraciones de amalgama se realizaron en pacientes con edades comprendidas entre 35 y 59 años. Los valores de frecuencia relativa con que ocurrieron las fracturas de amalgama, pérdida de vitalidad y cambios periapicales fueron muy bajos.

Conclusión: La sustitución de los medios adicionales de anclaje por un surco retentivo, en cavidades complejas de molares vitales en los que se necesita restaurar más de una cúspide, garantiza una mayor retención para la restauración de amalgama y menos peligro de daño pulpar.

Palabras clave: restauración dentaria permanente, retención de dentadura, cavidad de la pulpa dentaria

Abstract

Background: Dental Operator is the main structure in which Odontology lies. It is not an easy discipline that gives enjoyable results with little effort due to the difficulties that a correct reconstruction of a destroyed dental element offers. The frequency with which pulpar injury occurs while anchoring additional retainers in complex cavities, the technical difficulties the lack of these devices cause and the need to simplify dental procedures lead this study to show the advantages to substitute additional retainers for a retainer surcus.

Method: An observational descriptive study was applied to 53 patients (42% of the universe), sample which was selected by means of a simple randomized sample . From a proximal-occlusal cavity, the preparations were extended in a box-like shape towards the buccal or lingual region and the additional retainers were substituted for a surcus which was performed in the gingival wall of the preparation. Calcium Hydroxide of rapid dryness was used as a cavity cover and Polycarboxilate cement as a base; then the amalgam restoration was performed. The number of restorations were studied taking into account the patient's age and the failures due to fractures of amalgam, loss of vitality and periapical changes were assessed taking into consideration the patient's age and a one- year follow up.

Results: Most of the amalgam restorations were performed in patients aged from 35 to 59 years and the relative frequencies due to fractures of amalgam, loss of vitality and periapical changes were very low.

Conclusion: The substitution of additional retainers for a retainer surcus in complex cavities of vital molars showed to be advantageous because it guarantees a less degree of pulpar damage and less pulpar damage.

Key words: permanent dental restoration, dentures retention, dental pulpar cavity

Aprobado:

Correspondencia: Pedro Alvarez Rodríguez. editorial@jagua.cfg.sld.cu

INTRODUCCIÓN

Dentro de la Odontología, la operatoria dental es la disciplina que se dedica específicamente a discutir los problemas concernientes a la restauración de las lesiones que puede sufrir un diente. La operatoria dental, estructura fundamental sobre la cual descansa la odontología, no es una disciplina fácil o que brinde resultados gratificantes con poco esfuerzo debido a las dificultades técnicas que ofrece la reconstrucción correcta de un elemento dentario destruido.¹

Después de varios años que Black² enunciara los principios mecánicos para la confección de cavidades terapéuticas, odontólogos estudiosos del tema comprendieron que era necesario, en muchos casos, hacer una serie de modificaciones en las preparaciones cavitarias con tal de conservar tejido dentario e incluir una amplia gama de casos clínicos que muchas veces se presentan con mayor frecuencia que las célebres cavidades. De esta forma a principios del siglo pasado se enunciaron y comenzaron a ganar en aceptación los principios mecánicos para la confección de cavidades complejas para aquellos dientes a los que es necesario restaurar una o varias de sus cúspides. Estas cavidades no sólo son extensas en superficie, sino también en profundidad, por lo que se requiere en muchas ocasiones de medios adicionales de retención. Como un recurso más al alcance del operador se pueden colocar en la dentina pequeños alfileres o alambres en perforaciones efectuadas ex profeso, con el objetivo de aumentar las condiciones de retención y anclaje para el material de obturación.³⁻⁵

Mac Pherson, Mondelli y Vieira, estudiaron la resistencia a la fractura de restauraciones con amalgama con y sin el agregado de alambre como anclaje en cavidades mesio-ocluso-distales (MOD) y similares, llegando a la conclusión de que alambres rectos, colocados en la porción disto proximal de una restauración tipo, reducen la resistencia a la fractura; que cuando los alambres de anclaje están doblados hacia la caja oclusal, aumenta la resistencia temprana de la restauración de amalgama; que en cavidades grandes, la colocación de tres alambres de anclaje, doblados hacia la superficie oclusal, incrementan la resistencia a la fractura, cuando la presión se ejerce directamente sobre los alambres y no a distancia y que a mayor volumen de restauración de amalgama, la resistencia a la fractura ante una misma carga es

mayor. Los alambres o alfileres actúan principalmente proporcionando una mayor retención o anclaje, pero no refuerzan a las restauraciones de amalgama, sino que por el contrario en algunos casos las debilitan.⁶⁻⁹

Existe otra manera de aumentar la resistencia de la fractura de restauraciones con amalgama, mediante la inclusión de láminas de plata dentro de la cavidad con una forma similar al piso cavitario pero un poco más pequeñas. Libis y otros estudiaron la resistencia a la fractura de restauraciones de amalgama con este tipo de inclusión, concluyendo que el agregado de láminas de plata aumenta la resistencia a las fracturas de restauraciones con amalgama cuando la lámina posee un espesor de por lo menos 0,2 mm.¹⁰

Para seleccionar el material restaurador adecuado para cada variante de las preparaciones cavitarias se sigue una escala de prioridades que abarca los factores principales de resistencia y estética y factores complementarios como son la anatomía, posición del diente, profundidad y extensión de la lesión, edad del paciente y factores económicos. La restauración ideal es aquella que devuelve al diente su forma, su función y su estética, lo que significa que el material debe ser resistente y estético; pero aún no se cuenta con un material de restauración que satisfaga simultáneamente los requisitos de resistencia y estética. Así mismo, las restauraciones en las que predomina la resistencia se emplean en áreas sujetas a cargas oclusales; pero cuando la estética es muy importante para el paciente, por tratarse de áreas de mayor visibilidad, se emplean materiales que satisfagan esta condición.¹¹⁻¹³

En estas zonas expuestas directamente a las cargas oclusales se sugiere la amalgama por sus propiedades físicas y por la inocuidad que revierte en el medio bucal, aunque no se ignoran limitaciones estéticas de este material restaurador. Esta investigación propone una técnica de retención para preparaciones cavitarias complejas, a restaurar con amalgama para demostrar la factibilidad de la sustitución de los medios adicionales de anclaje por un surco retentivo en cavidades complejas de molares vitales en los que se necesite restaurar más de una cúspide.

MATERIALES Y MÉTODOS

Estudio observacional descriptivo realizado en la

Clínica Estomatológica de Especialidades del municipio de Cienfuegos, desde septiembre 1998 hasta febrero 2001, cuyo universo estuvo constituido por 126 pacientes que acudieron a la institución con molares vitales que presentaban 2 o más cúspides a restaurar por encima del borde libre de la encía. La muestra estuvo conformada por 53 pacientes que cumplieron con los siguientes criterios de inclusión:

Pacientes entre 12 y 59 años de edad de ambos sexos, molares vitales que presentaban 2 o más cúspides a restaurar por encima del borde libre de la encía, sin enfermedad periodontal asociada al área operatoria y que firmaron el consentimiento informado para la realización del estudio.

Fueron excluidos todos los pacientes que no cumplían estos requisitos.

Se emplearon los siguientes materiales: Set de clasificación, aereotor, fresa de aereotor (redonda, cono invertido y punta de diamante), set de amalgama, portamatriz de molares, hidróxido de calcio de fraguado rápido, cemento de policarboxilato, amalgama, piedra Pómez, contraángulo, pulpovitalómetro, paquetillos radiográficos, unidad dental y de rayos X. A partir de la observación y control de los pacientes tratados se estudiaron como variables las siguientes: Número de restauraciones, fracturas de amalgama: visualización al rayos X de líneas radiolúcidas atravesando en cualquier dirección la restauración de amalgama; evidencia clínica de pérdida de la anatomía de la restauración por fractura; pérdida de la vitalidad: determinación, con empleo de un pulpovitalómetro, de los umbrales de tolerancia a la corriente eléctrica de dientes sanos homólogos a los dientes enfermos y comparación con los umbrales de tolerancia de los dientes enfermos; cambios periapicales: visualización al rayos X de áreas de rarefacción periapical. Una vez que el paciente cumplió con los criterios de inclusión se procedió a realizar un chequeo radiográfico periapical y pruebas de vitalidad. Se procedió a la anestesia del diente con clorhidrato de lidocaína al 2 % y contenido de epinefrina 1: 80 000 a tratar ya sea por el método infiltrativo o troncular, previa

aseptización del campo operatorio con tintura quirúrgica. No siempre se requirió de anestesia.

A partir de una cavidad próximo - oclusal o MOD, las preparaciones se extendieron en forma de cajas en dirección bucal o lingual como una continuación de la caja proximal y con sus mismas características, quedando una cantidad de tejido dentario remanente insuficiente para retener el material de obturación. Entonces se procedió a sustituir los elementos adicionales de retención por un surco que se practicó en la pared gingival de la preparación a nivel del límite amelodentinario de 2 mm de profundidad y a todo lo largo de la pared, con la ayuda de una fresa redonda o cono invertido de tamaño adecuado y a baja velocidad. Luego se procedió a colocar hidróxido de calcio de fraguado rápido como forro cavitario, el que actúa como barrera e induce acción terapéutica sobre la pulpa; colocamos cemento de policarboxilato como base y restauramos con amalgama.

El paciente se citó a las 24 horas de la restauración para realizarle ajuste oclusal definitivo y pulido de la restauración. Se precisó mediante chequeo radiográfico y pruebas de vitalidad, el estado de salud pulpar de los molares tratados a los 3, 6 y 12 meses de evolución y se compararon los resultados.

Los valores observados fueron expresados en por ciento y se determinó la frecuencia relativa con que se produjeron fracasos de las restauraciones por fracturas de amalgama, pérdidas de la vitalidad, cambios periapicales.

Los datos fueron procesados mediante el paquete bioestadístico SPSS.

RESULTADOS

El número de restauraciones de amalgama por grupos etáreos, empleando el método de retención propuesto, coincide con el número de pacientes registrados en ese rango de edades. Más de la mitad de la muestra, o sea, 54.6 % de esta, se recoge en las edades entre 35 y 59 años. (Tabla 1)

Tabla No. 1. Número de restauraciones realizadas según edad. Clínica estomatológica de especialidades. Cienfuegos. Septiembre 1999 a febrero 2000.

Edades	No.	%
15-18	1	2,0
19-34	23	43,4
35-39	29	54,6
Total	53	100,0

Fuente: Formulario.

El número de fracturas de amalgama, pérdidas de vitalidad pulpar y cambios periapicales según grupos de edades fue de 5, 4 y 2

respectivamente. El grupo etéreo donde se produjo el mayor número de fracasos fue el de 35 a 59 años. (Tabla 2)

Tabla No. 2. Número de fracturas de amalgama, pérdidas de vitalidad y cambios periapicales por edad en un año de evolución. Septiembre de 1999 a febrero de 2000.

Edades	Fracturas de amalgama		Pérdida de vitalidad		Cambios periapicales	
	No.	%	No.	%	No.	%
19-34	1	2,0	-	-	-	-
35-59	4	7,5	4	7,5	2	3,8
Total	5	9,5	4	7,5	2	3,8

Fuente: Formulario.

Se produjeron valores muy bajos de frecuencia relativa para las fracturas de amalgama,

pérdidas de vitalidad pulpar y cambios periapicales. (Tabla 3)

Tabla No. 3 Frecuencia relativa con que ocurrieron las fracturas de amalgama, pérdidas de vitalidad y cambios periapicales por edad en un año de evolución. Septiembre 1999-febrero 2000.

Variables	Frecuencia relativa
Fracturas de la amalgama	0,095
Pérdida de vitalidad	0,075
Cambios periapicales	0,038

Fuente: Formulario.

Al analizar el número de fracturas de amalgama, pérdidas de vitalidad y cambios periapicales en el transcurso de un año de evolución, apreciamos que en el primer mes de posoperatorio

ocurrieron tres fracturas de la reconstrucción, de un total de 53 restauraciones. En el transcurso de los siguientes 2 meses ocurrió solamente una fractura y otra entre los 3 y los 6 meses. (Gráfico 1)

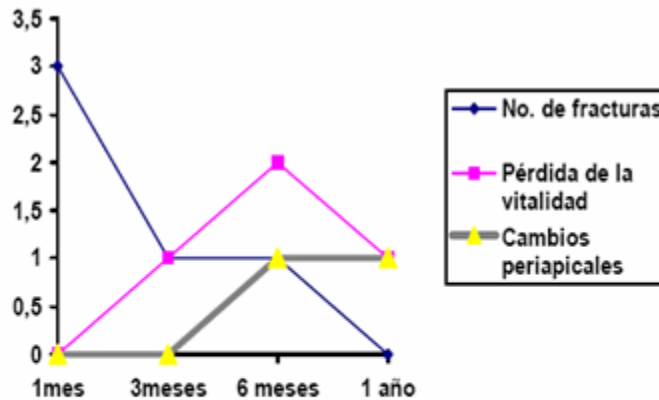


Gráfico No. 1. Número de fracturas de amalgama, pérdidas de vitalidad y cambios periapicales en el transcurso de un año de evolución. Septiembre de 1999-febrero 2000.

Al analizar las pérdidas de la vitalidad pulpar constatamos que en los tres primeros meses de evolución se presentó solamente 1, ascendiendo a una frecuencia de 2 en el siguiente intervalo de tiempo, posteriormente entre los 6 meses y un año se registró nuevamente un molar con dicha entidad, todas en las edades entre 35 y 59

años.

De los 4 molares que sufrieron pérdidas de la vitalidad 2 desarrollaron cambios periapicales del tipo absceso alveolar crónico, en ninguno de ellos se presentó fístula vestibular, durante su seguimiento a los 6 meses y al año de evolución.

DISCUSIÓN

Al valorar el número de restauraciones que se realizaron según grupos etáreos, consideramos que la cantidad de restauraciones realizadas se debe a que precisamente en el grupo de 35 y 59 años es donde se presentan mayores molares a restaurar con gran destrucción coronaria, debido fundamentalmente a caries dentales, recidivas de obturaciones y traumatismos.

Es importante resaltar que el número de fracturas de amalgamas en las restauraciones realizadas estuvo siempre provocada por la interposición de elementos duros entre ambas arcadas, asociada a que en las edades en que se presentan con mayor frecuencia hay una mayor cantidad de elementos inorgánicos en los dientes; lo que aporta dureza, pero disminuye la resistencia de los tejidos dentarios a las fuerzas masticatorias.

La pérdida de vitalidad en el diente después de la restauración está asociada a la discapacidad del tejido pulpar para soportar la agresión mecánica durante la preparación cavitaria ya que hay menos irrigación sanguínea, debido a la edad en que esta se presenta en los pacientes. Los cambios periapicales registrados se atribuyen a la demora por parte del paciente para acudir a los servicios estomatológicos una vez fracturada la amalgama, lo que deja expuesta la dentina al medio bucal, por lo que aparecen las caries dentales por la acción de los micro-organismos sobre este susceptible tejido. De este modo la enfermedad que se halla en dentina profunda avanza hasta exponer y dañar la pulpa desencadenando su degeneración irreversible hasta alcanzar la necrosis y promover procesos periapicales.

Los valores obtenidos en cuanto a la ocurrencia de las fracturas de amalgama, pérdida de vitalidad y cambios periapicales se ubican por debajo de los encontrados en los estudios de Mac Pherson, Mondelli, Vieira, Libis, entre otros(6-10) . Esto se debe a que durante la restauración con la técnica convencional estos elementos adicionales de retención son anclados en la zona peripulpar, la que por su proximidad a la pulpa ofrece un mayor riesgo al fracaso del tratamiento.

Otro factor que explica las fracturas de amalgama es el debilitamiento que se produce en las cúspides remanentes del diente debido a su organización histológica cuando se realizan

grandes restauraciones de amalgamas, sobre todo si estas cúspides son de apoyo o de soporte.

La fisiopatología del daño pulpar es un proceso lento en el cual interviene una serie de factores tales como la resistencia del hospedero, la virulencia de los microorganismos, la proximidad del fondo cavitario al tejido pulpar, entre otros, los cuales determinan la capacidad defensiva del órgano pulpar ; por ello es que las necrosis pulpares registradas ocurrieron en las edades entre 35 y 59 años y después de los tres meses de evolución.

Los cambios periapicales diagnosticados fueron del tipo absceso periapical crónico , sin embargo en ninguno de ellos se presentaron fístulas vestibulares.

CONCLUSIONES

1. La sustitución de los medios adicionales de anclaje por un surco retentivo, en cavidades complejas de molares vitales en los que se necesita restaurar más de una cúspide, garantiza una mayor retención para la restauración de amalgama y menos peligro de daño pulpar.
2. No requiere de medios auxiliares de retención la restauración de este tipo de cavidad, la cual se efectúa en una sola sesión operatoria. Requiere un menor control radiográfico posoperatorio; disminuye el tiempo de tratamiento y economiza recursos.

Limitaciones:

1. El debilitamiento que se produce en las cúspides remanentes del diente debido a su organización histológica, cuando se realizan grandes restauraciones de amalgama.
2. Capacidad defensiva del órgano pulpar.
3. Virulencia de los microorganismos patógenos.
4. Profundidad de la cavidad
5. Edad del paciente
6. No se puede realizar en pacientes con enfermedades como: Bruxismo, oclusión

traumática, molares en supraoclusión y enfermedades parodontales sobreañadidas a los tejidos de soporte del diente restaurado.

REFERENCIAS BIBLIOGRÁFICAS

1. Barrancos Mooney J. Operatoria dental. 3ra. ed. Buenos Aires: Editora Interamericana; 1999.
2. Black GV. Médico Dental. Chicago: American Medical Association; 1978. p. 45-67.
3. Barrancos Mooney J. Operatoria dental. 2da. ed. Ciudad de La Habana: Editorial Científico-Técnica; 1981. p. 511-535.
4. Omura L, Machado Bastos P, Galante M, Lerman M. Elementos adicionales para la retención de las cavidades complejas. J Dent Res. 1984 ; 63 (3): 233-39.
5. Imbery TA, Hilton TJ, Reagan JE. Retention of Complex Amalgam Restorations using Self-Threading pins, Amalgapins and Amalgabond. Am J Dent. 1995 ; 88 (1): 17.
6. Mac Pherson GM. Reinforced Amalgam Restorations. J Amer Dent Ass. 1983 ; 67 (5): 616.
7. Mondelli J, Vieira D. The Strength of Class II Amalgam Restoration with and without Pins. J Prosthet. Dent. 1992 ; 72 (2): 179.
8. Mondelli J, Vieira D. Amalgam Restorations. J Prosthet Dent. 1986 ; 20 (2): 140.
9. Mondelli J, Coll M. Dentística operatoria. 3ra. ed. St. Louis: Mosby; 1996. p. 87-96.
10. Libis L. Resistencia a la fractura de restauraciones de amalgama con inclusión de láminas de plata. Estomat y Cult. 1974 (8): 167.
11. Barrancos Mooney J. Operatoria dental. 3ra. ed. Buenos Aires: Editora Interamericana; 1999. p. 691-717.
12. Barrancos Mooney J. Operatoria dental. 3ra. ed. Buenos Aires: Editora Interamericana; 1999. p. 1091-1101.
13. Barrancos Mooney J. Operatoria dental. 3ra. ed. Buenos Aires: Editora Interamericana; 1999. p. 993-1000.