

**MEMEDE KARSİNOSARKOM OLGUSU****Füsun TAŞKIN<sup>1</sup>, Serdar ÖZBAŞ<sup>2</sup>, Muhan ERKUŞ<sup>3</sup>****ÖZET**

Meme karsinosarkomu, sarkom benzeri bileşeni bulunan duktal tip karsinomayı ifade eden, malin epitelyal ve malin mezenkimal elemanların bir arada bulunduğu bir malignitedir. Glandüler epitelin glandüler olmayan mezenşimal dokuya farklanmasıyla ortaya çıkan ve seyrek görülen metaplastik meme kanserlerinin en seyrek görülen alt tipidir. Tüm meme malignitelerinin %1'inden azını oluşturur. Literatürde karsinosarkomun radyolojik özelliklerinin değerlendirildiği sınırlı sayıda çalışma bulunmaktadır. Hastanemiz meme hastalıkları polikliniğine sol memede ele gelen kitle yakınmasıyla başvuran 44 yaşında kadın hastada fizik bakı, mamografi ve ultrasonografi bulguları değerlendirildi. Mamografi ve ultrasonografide lobüle, karma solid ve kistik alanlar içeren kitle izlendi. Histopatolojik olarak karsinosarkom tanısı alan olguda parsiyel mastektomi ve aksiller diseksiyon yapıldı. Aksilladan çıkartılan 16 lenf nodunun biri metastatikti ve uzak metastaz saptanmadı. Bizim amacımız, nadir görülen bu tümörlerde radyolojik bulguları tanımlamak ve literatürü gözden geçirmektir.

**Anahtar sözcükler:** Metaplastik meme kanseri, karsinosarkom, meme kanseri

**Carcinosarcoma of the Breast: A Case Report****SUMMARY**

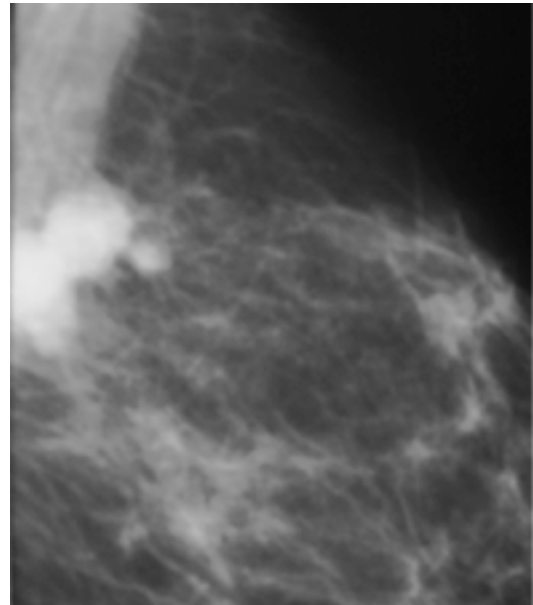
Carcinosarcoma of the breast represents a ductal carcinoma which consists sarcoma like component. Both malignant epithelial and malignant mesenchymal elements exist together in the breast carcinosarcoma. Glandular epithelium differentiates into non-glandular mesenchymal tissue, a process called metaplasia. Metaplastic breast malignancy is a rare type of the breast cancer, moreover carcinosarcoma is the rarest subtype which is less than 1% of the whole breast cancers. There are limited studies and case reports of carcinosarcoma in literature. Fourty-four aged woman applied to breast diseases polyclinic with palpable mass on her left breast. We evaluated the findings of the physical examination, mammography and ultrasound. On radiological evaluation we determined a lobulated complex mass with solid and cystic components. Histopathological examination resulted as carcinosarcoma. Lumpectomy and axillary dissection were performed. One axillary lymph node was metastatic out of 16 lymph nodes. There were no distant metastases. Our purpose is to define the radiologic findings about this rare tumour and to review the literature.

**Key words:** Metaplastic breast cancer, carcinosarcoma, breast cancer

Meme karsinosarkomu, sarkom benzeri bileşeni bulunan duktal tip karsinomayı ifade eden, malign epitelyal ve malign mezenkimal elemanların bir arada bulunduğu bir malignitedir. Glandüler epitelin glandüler olmayan mezenşimal dokuya farklanmasıyla ortaya çıkan ve seyrek görülen metaplastik meme kanserlerinin en seyrek görülen alt tipidir. Tüm meme malignitelerinin %1'inden azını oluşturur<sup>1-7</sup>. Literatürde karsinosarkomun radyolojik özelliklerinin değerlendirildiği sınırlı sayıda çalışma bulunmaktadır<sup>8-16</sup>.

**OLGU SUNUMU**

Kıkdört yaşında kadın hasta sol memede ele gelen, ağrılı kitle yakınmasıyla meme hastalıkları polikliniğine başvurdu. Öyküsünde her iki memesinde önceden bilinen ve klinik-radyolojik olarak izlenen meme kistleri olduğu öğrenilen olguda, fizik bakıda sol memede üst iç kadranda yaklaşık 3 cm boyutta sert kitle saptandı. Premenapoz olguda meme kanseri risk faktörü yoktu. Merkezimize ilk başvurusu olan olgunun bir ay önce başka bir merkezde yapılmış

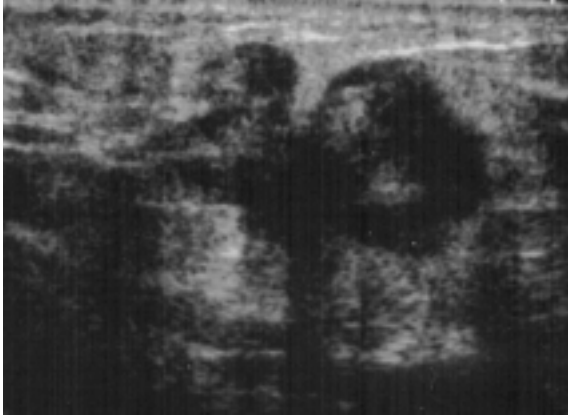


**Resim 1.** Sol meme mediolateral oblik mamogramda derin yerleşimli, kısmen grafi dışı kalan, lobüle, dens kitle izleniyor.

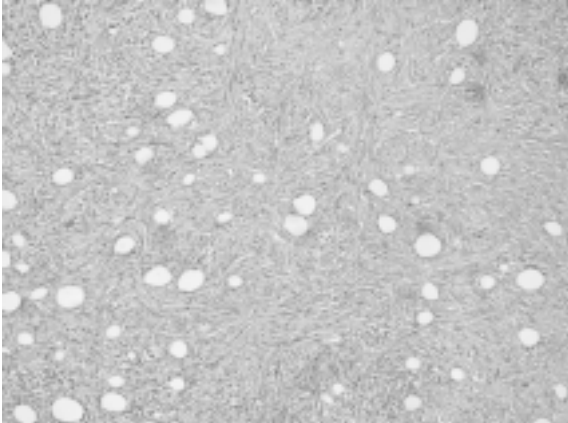
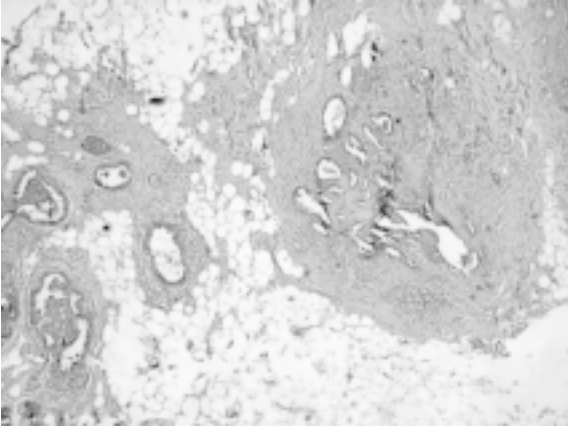
<sup>1</sup>Adnan Menderes Üniversitesi Tıp Fakültesi, Radyoloji Anabilim Dalı, AYDIN, TÜRKİYE

<sup>2</sup>Adnan Menderes Üniversitesi Tıp Fakültesi, Genel Cerrahi Anabilim Dalı, AYDIN, TÜRKİYE

<sup>3</sup>Adnan Menderes Üniversitesi Tıp Fakültesi, Patoloji Anabilim Dalı, AYDIN, TÜRKİYE



**Resim 2.** Ultrason incelemesinde sol memede lobüle, heterojen, karma solid ve kistik özellikler taşıyan kitle izleniyor.



**Resim 3 a,b.** Histopatolojik değerlendirilmede (HE, x100); intraduktal karsinom odakları (a) ve sarkom alanları (b) görülüyor.

mamografi incelemesinde sol meme üst iç kadranda, derin yerleşimli, arka konturu grafi dışı kalan, yaklaşık 3.5 cm çapta, lobüle, dens kitle mevcuttu (Resim 1). Patolojik mikrokalsifikasyon saptanmadı. Ultrasonografik değerlendirmede sol memede izlenen kitle 3.5 cm çapta, lobüle, solid ve kistik odaklar içeren karma özellikteydi (Resim 2). Renkli Doppler ultrasonografide solid alanlarda belirgin artmış

damarlanma saptandı. Aksillada radyolojik olarak malinite kuşkusu taşıyan lenf nodu saptanmadı. Lezyon radyolojik olarak malinite açısından kuşku olarak değerlendirildi, BI-RADS kategori 4c olarak sınıflandı ve ultrason kılavuzluğunda 14 gauge kesici iğne biyopsisi yapıldı<sup>1</sup>. Lezyon karma özellikte, geniş kistik alanlar içeren bir lezyon olduğu için, solid görünen odaklarından, histopatolojik değerlendirme için yeterli olacak biçimde altı adet örnek alındı. Histopatolojik değerlendirmede karsinosarkomu düşündüren invazif tümör tanımlandı. Parsiyel mastektomi planlanan olguda, preoperatif değerlendirmede uzak metastaz saptanmadı. Parsiyel mastektomi ve sentinel nod incelemesiyle aksiller diseksiyon yapılan olgu, histopatolojik değerlendirme sonucu karsinosarkom tanısı aldı (Resim 3a,b). Aksilladan çıkartılan 16 lenf nodunun birinde metastaz vardı.

## TARTIŞMA

Memenin karsinosarkomu tüm meme kanserlerinin %1'den azını oluşturan, seyrek görülen bir malinitedir. Hem epitelyal, hem de mezenkimal bileşenler içerir. Wargotz ve arkadaşları histopatolojik olarak memede nadir görülen iğsi hücreli kanser, skuamöz hücreli kanser, osseöz metaplazi ile birlikte görülen kanser, sarkomatöz metaplaziyle birlikte görülen kanser ve karsinosarkom gibi hem duktal kanser, hem de glandüler doku dışı elemanlarda metaplazi gösteren bu grupları metaplastik kanserler olarak tanımlamıştır. Karsinosarkomlar metaplastik meme kanserleri içinde en az görülen tiptir<sup>2-9</sup>. Genellikle büyük kitleler olarak saptanır, literatürde olguların çoğunda hızlı büyüyen, ele gelen kitle mevcuttur. Her yaşta görülebilmektedir. Literatürde olguların çoğu 50 yaş üzerindedir.

Geniş olgu serileri bulunmamakla birlikte, literatürde mevcut sınırlı sayıda olguda karsinosarkomun tipik bir radyolojik görünümü yoktur. Yang ve ark.'nın çalışmasına göre metaplastik kanserlerde düzensiz-spiküle kenar, segmental pleomorfik mikrokalsifikasyon, sonografik akustik gölgelenme gibi tipik malin radyolojik bulgular duktal kanserlere göre daha az görülmektedir. Duktal kanserlerle karşılaştırıldığında, karsinosarkomda kitleler yuvarlak-oval, daha iyi sınırlı, benin özellikler gösterme eğilimindedir. Ultrasonda dikkat çeken ve sık görülen özelliklerden biri kompleks iç ekojenite gösteren, hem solid hem kistik bileşenleri bulunan kitle lezyonlarıdır<sup>9</sup>. Bizim olgumuzda da benzer sonografik bulgular izlenmiştir. Samuels ve arkadaşlarının çalışmasında beş olgunun ikisinde, Park ve ark.'nın çalışmasında onbir olgunun altısında, Günhan-Bilgen ve ark.'nın çalışmasında sekiz olgunun birinde benzer özellikler görülmektedir<sup>10-12</sup>. Velasco ve ark.'nın çalışmasında oniki olguda ultrasonografide kompleks solid ve kistik özellikler saptanırken, manyetik rezonans görüntülemeye

lezyonların çoğunda T2A sekanslarda belirgin parlaklaşma ve kontrastlı incelemede en sık halka tarzı boyanma tanımlanmıştır<sup>13</sup>.

Bu bulgular ışığında, karsinosarkomda görüntüleme bulgularının daha benin özellikler gösterdiği, benin lezyon özellikleriyle örtüşebileceği görülmektedir. Hızlı büyüyen, mamografide belirgin malin özellikler taşımayan ve sonografik olarak hem kistik hem solid bileşenler içeren, karma özellikte kitle lezyonlarının ayırıcı tanısında karsinosarkom da akılda bulundurulmalıdır. Özellikle mamografik duyarlılığın sınırlı olduğu dens meme yapısı olan kadınlarda dikkatli ultrasonografik inceleme ile lezyonların iyi karakterize edilmesi önem taşımaktadır.

#### KAYNAKLAR

1. American College of Radiology. Breast imaging reporting and data system (BI-RADS), 4th ed. Reston,VA: American College of Radiology, 2003.
2. Brenner RJ, Turner RR, Schiller V, Arndt RD, Giuliano A. Metaplastic carcinoma of the breast: report of three cases. Cancer 1998;82:1082-7.
3. Pitts WC, Rojas VA, Gaffey MJ, et al. Carcinomas with metaplasia and sarcomas of the breast. Am J Clin Pathol 1991;95:623-632.
4. Wargotz ES, Norris HJ. Metaplastic carcinoma of the breast. I. Matrix-producing carcinoma. Human Pathol 1989;20:628-35.
5. Wargotz ES, Deos PH, Norris HJ. Metaplastic carcinoma of the breast. II. Spindle cell carcinoma. Human Pathol 1989;20:732-40.
6. Wargotz ES, Norris HJ. Metaplastic carcinoma of the breast. IV. Squamous cell carcinoma of ductal origin. Cancer 1990;65:272-6.
7. Wargotz ES, Norris HJ. Metaplastic carcinoma of the breast. III. Carcinosarcoma. Cancer 1989;64:1490-9.
8. Oberman HA. Metaplastic carcinoma of the breast. Am J Surg Pathol 1987;11:918-29.
9. Yang WT, Hennessy B, Broglio K, Mills C, Sneige N, Davis WG, Valero V, Hunt KK, Gilcrease MZ. Imaging differences in metaplastic and invasive ductal carcinomas of the breast. AJR 2007;189:1288-93.
10. Samuels TH, Miller NA, Manchul LA, DeFreitas G, Panzarella T. Squamous cell carcinoma of the breast. Can Assoc Radiol J 1996;47:177-82.
11. Park JM, Han BK, Moon WK, Choe YH, Ahn SH, Gong G. Metaplastic carcinoma of the breast: mammographic and sonographic findings. J Clin Ultrasound 2000;28:179-86.
12. Günhan-Bilgen I, Memis A, Emin Üstün E, Zekioglu O, Özdemir N. Metaplastic carcinoma of the breast: clinical, mammographic, and sonographic findings with histopathologic correlation. AJR 2002;178:1421-5.
13. Velasco M, Santamaria G, Ganau S, Farrus B, Zanon G, Romagosa C, Fernandez PL. MRI of metaplastic carcinoma of the breast. AJR 2005;184:1274-8.

#### YAZIŞMA ADRESİ

Yrd. Doç. Dr. Füsün TAŞKIN  
Adnan Menderes Üniversitesi Tıp Fakültesi,  
Radyoloji Anabilim Dalı, AYDIN, TÜRKİYE

**E-Posta** : fusuntaskin@yahoo.com

**Geliş Tarihi** : 10. 05. 2010

**Kabul Tarihi** : 20.09.2010