

## MESANE KARSİNOMUNA SEKONDER JEJUNOVEZİKAL FİSTÜLE BAĞLI ŞİDDETLİ METABOLİK ASİDOZ

Çiğdem Özbaşlı-LEVİ<sup>1</sup>, Mehmet DÜNDAR<sup>2</sup>, Harun AKAR<sup>1</sup>, Haluk EROL<sup>2</sup>

### ÖZET

Gerek intestinal segmentler kullanılarak yapılan üriner sistem rekonstrüksiyonları, gerekse fistüller sonucu idrarın intestinal mukoza ile temas halinde olması metabolik asidoz başta olmak üzere çeşitli metabolik komplikasyonlar doğurmaktadır. Ortaya çıkan asidozun öncelikle amonyum geri emilimine, daha az miktarda ise intestinal mukoza tarafından bikarbonat sekresyonuna bağlı olduğu gösterilmiştir. Bu yazıda mesane karsinomuna bağlı oluşmuş jejunovezikal fistül sonucunda şiddetli metabolik asidoz gelişen bir olgu sunulmuş ve metabolik komplikasyonların patofizyolojisi gözden geçirilmiştir.

**Anahtar kelimeler:** jejunovezikal fistül, hiperkloremik metabolik asidoz, mesane karsinomu

### Severe Metabolic Acidosis Secondary to Jejunovesical Fistula in a Patient with Carcinoma of the Urinary Bladder

### SUMMARY

Several complications can arise when intestinal mucosa comes in contact with urine in patients with urinary reconstruction using intestinal segments or intestinovesical fistulas. The most important of these complications is hyperchloremic metabolic acidosis. It has been shown that the acidosis is mainly a result of ammonium reabsorption with a much smaller contribution of bicarbonate secretion by intestinal mucosa. In this report, a patient with jejunovesical fistula secondary to carcinoma of the bladder with severe metabolic acidosis is presented and pathophysiology of the metabolic derangements is reviewed.

**Key words:** Jejunovesical fistula, hyperchloremic metabolic acidosis, carcinoma of bladder

Genitoüriner sistem maligniteleri çok değişik tablolarda ortaya çıkabilirler. Sunulan mesane karsinomu olgusunda derin asidoz tablosu saptandı. Asidoz etiyolojisinde karsinoma bağlı oluşmuş jejunovezikal fistül bulundu. İdrarın çeşitli nedenlerle barsak segmentleri ile temasının, hiperkloremik metabolik asidoz başta olmak üzere çeşitli metabolik komplikasyonlar doğurduğu bilinmektedir. Bu konudaki gözlem ve deneyimler, barsak segmentleri kullanılarak yapılan alt üriner sistem rekonstrüksiyonlarının izleminden sağlanmıştır. Mesane karsinomuna bağlı vezikojejunal fistül ve şiddetli asidoz oluşumu hem nadir bir komplikasyon olması, hem de bu tabloda asidoz oluşumunun patofizyolojisinin gözden geçirilmesi açısından bu olgu sunulmaktadır.

### OLGU SUNUMU

48 yaşında erkek hasta, hastanemiz Üroloji kliniğine idrar yapamama yakınması ile başvurdu. Yedi ay önce mesane tümörü (tranzisyonel hücre karsinomu) nedeniyle

parsiyel sistektomi yapılan olguya üç kür Metotreksat-Vinblastin-Adriamisin-Cisplatin kemoterapisi (MVAC) uygulanmıştı. Fizik muayenede hastanın genel durumu iyi, hafif derecede hiperpneikti. Kan basıncı 120/70mmHg, nabız:92/dk, A:36.5 derece C, solunum ve dolaşım sistemleri muayeneleri doğaldı. Karın muayenesi glob vezikal dışında normaldi, pretibial ödemi yoktu.

Laboratuar incelemesinde; lökosit: 16300/mm<sup>3</sup>, hematokrit: %32.2, trombosit: 468000/mm<sup>3</sup>, Na: 140mEq/L, K: 5,9 mEq/L, Cl: 117 mEq/L, kan üre azotu(BUN): 84mg/dl, kreatinin: 2.8mg/dl değerlerindedi. Arteriyel kan gazı analizinde pH: 7.08, pCO<sub>2</sub>: 27.8, HCO<sub>3</sub>: 9.8, O<sub>2</sub> sat: %97.8 bulundu. Arteriyel kan gazı sonucu metabolik asidoz yanısıra respiratuar asidoz (yetersiz respiratuar kompensasyon) olarak değerlendirildi. Anyon açığında (gap) anlamlı bir artış saptanmadı. Hastaya intravenöz sıvı ve baz açığı hesaplanarak sodyum bikarbonat replasmanı yapıldı.

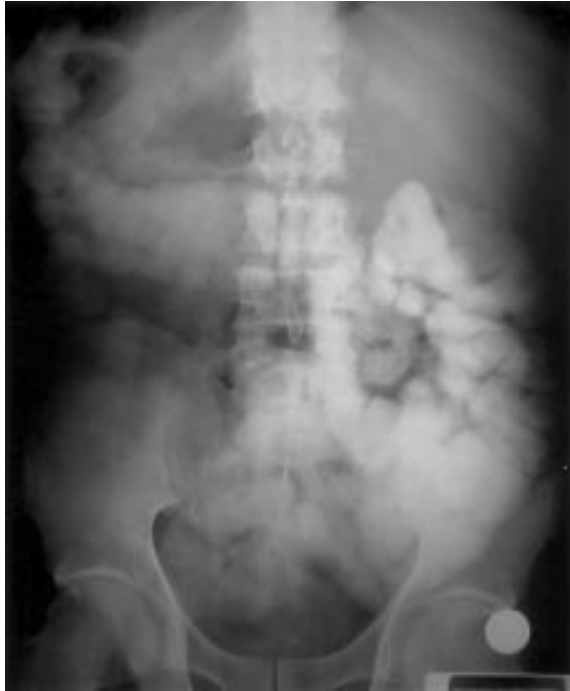Ultrasonografide, sağ böbrekte grade I-II, sol böbrekte grade IV hidronefroz ve sol böbrek parenkiminde ileri derecede incelleme

<sup>1</sup>Adnan Menderes Üniversitesi Tıp Fakültesi, İç Hastalıkları Anabilim Dalı, Nefroloji Bilim Dalı, AYDIN

<sup>2</sup>Adnan Menderes Üniversitesi Tıp Fakültesi, İç Hastalıkları Anabilim Dalı, Üroloji Anabilim Dalı, AYDIN

yanında, mesanede duvar infiltrasyonu gösteren tümöral oluşum saptandı. Yapılan sistoskopide mesane içinin tamamen tümör dokusu ile dolu olduğu görüldü. Patolojik incelemede grade III-IV tranzisyonel hücreli karsinom saptandı.

Hidronefroz tümöral obstrüksiyona bağlanarak hastaya sol perkütan nefrostomi yapıldı ve izleme alındı. İdrar çıkışının olmasına rağmen asidozda düzelme saptanmadı. Bu izlem sırasında rektal kanama ve ishal ortaya çıktı. Hastaya intravezikal olarak verilen metilen mavisinin birkaç saat sonra dışkıda izlenmesi barsak-mesane arası fistül varlığını gösterdi. İntravezikal kontrast verilerek yapılan direkt grafide opak maddenin ince ve kalın barsakta görülmesi ile ince barsak-mesane arası fistül varlığı kesinleşti (Resim 1). Oral, rektal ve intravenöz opak madde verilerek yapılan tüm abdomen bilgisayarlı tomografisinde sol yan arka duvarda kısmen intravezikal, ağırlıklı olarak ekstravezikal kitle ve prerektal yağ dokusu infiltrasyonu görüldü.



**Resim 1.** İntravezikal kontrast madde verilerek çekilen direkt batın grafisinde opak maddenin ince ve kalın barsağa geçtiği görüldü.

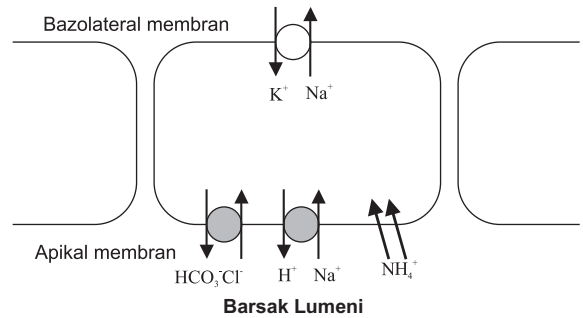
Laparatomide jejunovezikal fistül oluştuğu görüldü. Jejunum rezeksiyonu, “end to end” anastomoz ve sağ üreterokütanostomi yapıldı. Tümör makroskopik olarak komşu organ tutulumu gösterdiği ve pelvis duvarına infiltre olduğundan sistektomi yapılamadı. Operasyon

sonrası hastanın bikarbonat desteğine gerek kalmaksızın asidozu düzeldi. Serum kreatinin düzeyi 1.7mg/dl'ye geriledi.

## TARTIŞMA

İdrarın çeşitli nedenlerle barsak segmentleri ile temasının metabolik komplikasyonlar doğurduğu bilinmektedir.<sup>1</sup> Bu komplikasyonların başında hiperkloremik metabolik asidoz gelir. Bu komplikasyon alt üriner sistemin intestinal segmentler kullanılarak yapılan rekonstrüksiyonlarında değişen sıklıklarda görülmektedir. Bu koşullarda metabolik komplikasyonların ortaya çıkmasının başlıca nedeni, intestinal mukozanın temel görevinin su ve solütlerin geri emilimi olmasıdır.

Barsakta elektrolit transportu hem kandan lümeneye, hem de lümenenden kana doğru gerçekleşebilir. Permeabilityyi belirleyen özelliklerden biri olan hücreler arası sıkı bağlantılar duodenum ve jejunumda en geçirgen iken, kolonda daha sıkı hale gelip geçirgenliğin azalmasına neden olurlar. İleum ve daha distal barsak segmentlerinde klor ve bikarbonat transportu, klor-bikarbonat ( $Cl^-HCO_3^-$ ) deęiştiricisi ile gerçekleşir.<sup>2</sup> İleum ve kolondaki  $Cl^-HCO_3^-$  deęiştiricisi yanısıra sodyum-hidrojen ( $Na^+-H^+$ ) deęiştiricisinin de çalışması ile ortaya çıkan net sonuç elektronötral olarak NaCl geri emilimidir (Şekil 1).



**Şekil 1:** Barsak mukozasında luminal yüzde  $Na^+-H^+$  deęiştirici ve  $HCO_3^-Cl^-$  deęiştirici, bazolateral membranda ise bunların çalışabilmesi için gerekli elektrokimyasal gradiyenti sağlayan  $Na^+-K^+$  ATPaz enzimi bulunur. İdrarda yüksek konsantrasyonda klor bulunması nedeniyle bu absorbe edilerek bikarbonatın atılmasına yol açacaktır. Amonyum ise daha önemli miktarlarda ve iyonize formu  $NH_4^+$  olarak emilmektedir.

İdrarın barsak mukozası ile karşılaştığı her durumda metabolik asidoz gelişebilir. İlk olarak bu asidozun oluşumunda bikarbonat sekresyonunun rol oynadığı öne sürülmüştür. Barsak mukozasının idrarda bulunan yüksek

konsantrasyondaki klor ile karşılaşması sonucunda  $\text{Cl}^-$ - $\text{HCO}_3^-$  deęiřtiricisi kloru absorbe edip bikarbonatı lümene atacaktır. Bu da baz kaybına baęlı anyon açığı göstermeyen yani hiperkloremik metabolik asidoza neden olacaktır. Bařka arařtırmacılar ise öncelikle amonyum ( $\text{NH}_4^+$ ) reabsorpsiyonunun asidoza neden olduęunu savunmuşlardır. Yapılan alıřmalar amonyum geri emiliminin hiperkloremik asidozun oluřumunda en önemli mekanizma olduęunu göstermiř, idrara bikarbonat sekresyonunun yanısıra dięer organik asitlerin emiliminin önemli bir etkisi olmadıęı bulunmuřtur.<sup>3,4</sup> İleoekal rezervuarlı hastalarda (Mainz pouch I) keseye radyoaktif klor verilerek yapılan bir alıřmada, klor emiliminin asit-baz dengesinde belirgin bir deęiřiklik oluřturmadıęı görülmüřtür.<sup>5</sup>

Üriner diversiyon sonrası asit-baz dengesi bozukluęu yanısıra bařka metabolik sorunlar da ortaya ıkabilir. Vücudun en önemli asit atma yolu olan amonyum atılımı intestinal geri emilim nedeniyle engellendięi için, metabolizma sonucu biriken asidin daha büyük bir miktarı fosfat gibi titre edilebilen asit řeklinde atılır. Bu durum uzun dönemde iskelet demineralizasyonuna yol açar. Üriner diversiyonlar sonrası osteomalasi özellikle osteopenik kadınlar ve hızlı kemik büyümesi dönemindeki çocuklarda önem tařır.<sup>6</sup>

Asit atılımındaki yetersizlik özellikle akut asit yükünün olduęu durumlarda tehlike oluřturabilir. İntestinal segment tarafından emilen amonyum karacięerde metabolize olur. Bu nedenle hepatik fonksiyonun bozuk olduęu hastalarda hepatik koma oluřabilir.

İdrarla temas eden mukozal yüzey ne kadar büyükse metabolik bozukluklar o kadar belirgin olur. Bu nedenle üriner diversiyonlar arasında en sık asidoz görülenen jejunal konduitlerdir (%25-40 sıklıkta).<sup>7</sup> Ayrıca, intestinal mukoza ile kontakt zamanı ne kadar uzarsa o kadar fazla miktarda amonyum emilimi meydana gelir. Retantif ü riner diversiyonlar bu nedenle asidoza daha fazla yatkınlık yaratır.

Hastamızda saptanan anyon açığı olmayan metabolik asidoz hidrojen fazlası veya bikarbonat kaybına baęlı oluřur, patogenezinde bir organik anyonun birikimi (örneğin; laktik asit, ketoasitler) bulunmaz. Amonyumun ( $\text{NH}_4^+$ ) atılımı en önemli renal  $\text{H}^+$  atılım mekanizmasıdır. Bunun barsakta geri emilmesi asit yükünün atılmasını engeller. Metabolik bozukluklara özellikle serum kreatinin düzeyi 2mg/dl'nin

üzerinde olan hastalarda sık rastlanır.<sup>8</sup> Hastamızda řiddetli asidoz görülmemesinin nedenleri, fistülin jejunuma açılması nedeniyle idrarın uzun bir barsak segmenti ile karşılaşması ve mesane düzeyindeki obstrüksiyona baęlı ortaya ıkan renal fonksiyon bozukluęudur.

Sonuç olarak gerek intestinal segmentler kullanılarak yapılan üriner sistem rekonstrüksiyonu, gerekse fistüller nedeniyle idrarın intestinal mukoza ile temas halinde olması metabolik asidoz bařta olmak üzere çeřitli metabolik komplikasyonlar doğurmaktadır. alıřmalar ortaya ıkan asidozun öncelikle amonyum geri emilimine, daha az miktarda ise intestinal mukoza tarafından bikarbonat sekresyonuna baęlı olduęunu göstermiřtir. Bu hastalar metabolik asidoz ve dięer komplikasyonlar açısından yakın takip edilmeli, osteomalazi gelişimini önlemek için asidoz sodyum bikarbonat verilerek düzeltilmelidir.

#### KAYNAKLAR

1. Fichtner J. Follow-up after urinary diversion. *Urol Int* 1999; 63: 40-5.
2. Hall MC, Koch MO, Mc Dougal WS. Metabolic consequences of urinary diversion through intestinal segments. *Urol Clin North Am* 1991; 18: 425-35.
3. Koch MO, McDougal WS. The pathophysiology of hyperchloremic metabolic acidosis after urinary diversion through intestinal segments. *Surgery* 1985; 98: 561.
4. Koch MO, Gurevitch E, Hill DE et al. Urinary solute transport by intestinal segments: A comparative study of ileum and colon. *J Urol* 1990; 143: 1275.
5. Filipas D, Fisch M, Abol Enein H, Fichtner J, Bockisch A, Hohenfelner R. Chloride absorption in patients with a continent ileocaecal reservoir (Mainz pouch I). *Br J Urol* 1997; 79: 588-91.
6. Stein R, Fisch M, Andreas J, Bockisch A, Hohenfellner R, Thuroff JW. Whole-body potassium and bone mineral density up to 30 years after urinary diversion. *Br J Urol* 1998; 82: 798-803.
7. Klein EA, Montie JE, Montague D, et al. Jejunal conduit urinary diversion. *J Urol* 1986; 135: 244.
8. Stampfer DS, McDougal WS, McGovern FJ. The use of bowel in urology: Metabolic and nutritional complications. *Urol Clin North Am* 1997; 24: 715-22.

#### YAZIřMA ADRESİ

Do. Dr. iędem Özbařlı-LEVİ  
Adnan Menderes Üniversitesi Tıp Fakültesi  
İ Hastahkları Anabilim Dalı, Nefroloji Bilim Dalı  
09100 AYDIN

Tel : (256) 212 4078 / 378

Geliř Tarihi : 07.05.2001

Kabul Tarihi : 29.06.2001