

SON 5 YILDA PİTİRİYAZİS ROZEA TANISI ALAN HASTALARIN RETROSPEKTİF DEĞERLENDİRMESİ

Mustafa Turhan ŞAHİN¹, Aylın TÜREL ERMERTCAN¹, Nurgül KAPULU¹, Serap ÖZTÜRKCAN¹

ÖZET

Amaç: Pitiriyazis rozea tanısı alan hastalardaki olası etiopatogenik ve çevresel faktörler yanısıra klinik özelliklerin değerlendirilmesi.

Yöntem: 1996-2001 yılları arasında Celal Bayar Üniversitesi Dermatoloji polikliniğine başvuran ve pitiriyazis rozea tanısı alan 112 hasta çalışmada alındı.

Bulgular: Hastaların yaşları 1 ile 65 arasında değişmekte olup yaş ortalaması 46.7±14.7 idi. Hastaların 76'sı (%67.9) kadın, 36'sı (%32.1) erkekti. Hastalık süresi 1-90 gün arasında değişmekte olup, ortalama süre 18.4±19.1 gündü. Hastaların 89'unda (%79.5) öncesinde infeksiyon öyküsü yoktu. Seksenaltı olguda (%76.8) kaşıntı yakınması mevcuttu. Beş hasta (%4.5) öncesinde stres öyküsü tanınılıyordu. Mevsimsel dağılıma baktığımızda hastaların 43'üne (%38.4) kış mevsiminde, 22'sine (%19.6) yaz, 28'ine (%25.0) sonbaharda, 19'una (%17.0) ilkbaharda tanı konmuştu. Hastaların 97'sinde (%86.6) madalyon plağı gözlemlendi. Lezyonların dağılımına bakıldığında; 77 hastada (%68.8) gövde yerleşimli, 34'ünde (%30.3) generalize, 1'inde (% 0.9) alt ekstremitte yerleşimli idi.

Sonuç: Polikliniğimizde tanı alan pitiriyazis rozealı hastaların büyük çoğunluğunun kış mevsiminde ortaya çıktığı, kaşıntılı seyrettiği ve daha çok gövde yerleşimli olduğu sonucuna varılmıştır.

Anahtar sözcükler: Pitiriyazis rozea, etiopatogenez, klinik bulgular, çevresel faktörler

Retrospective evaluation of patients with pityriasis rosea within last 5 years

SUMMARY

Objective: The aim of the study was to assess the possible aetiopathogenic and environmental factors along with the clinical findings in patients with pityriasis rosea.

Material and Method: We performed a retrospective study of 112 patients with pityriasis rosea who attended our outpatient clinic (Celal Bayar University Dermatology Department) from 1996 to 2001.

Results: The mean age of patients was 46.7±14.7, range between 1 to 65 years. Seventy-six of the patients were female (67.9%) and 36 of them were male (32.1%). Duration pityriasis rosea period was ranging between 1 and 90 days (mean value: 18.4±19.1 days). Eighty-nine (79.5%) of the patients did not have a history of infection. Itching was present in 86 cases (76.8%). Five patients (4.5%) had previous history of stress. When seasonal distribution was evaluated, the number of patients who were diagnosed in winter, summer, autumn and spring was 43 (38.4%), 22 (19.6%), 28 (25.0%), and 19 (17.0%) successively. A medallion plaque was observed in 97 patients (86.6 %). Of 112 patients, 77 had lesions localized to trunk (68.8%), 34 had generalized lesions (30.3%) and one showed lesions in lower extremities (0.9%).

Conclusion: Our results confirm that pityriasis rosea, in our population, is more prevalent in winter, has a predilection for the trunk and is pruritic.

Key words: Pityriasis rosea, aetiopathogenesis, clinical findings, environmental factors.

Pitiriyazis rozea kendine özgü klinik görünümü ve seyri olan, genellikle genç erişkinlerde görülen, infeksiyöz olduğu sanılan, eritemli, skuamlı lezyonlarla karakterize, genellikle hafif kaşıntılı, sık görülen benign bir dermatozdur.¹⁻³ Klasik tipi, madalyon olarak adlandırılan öncü plak ve bunu izleyen 5-15 gün içinde gelişen yaygın sekonder erüpsiyon ile karakterizedir. Madalyon 2-5 cm çapındaki, oval, çevresinde ince skuamlı bir halka içeren, eritemli plaklar şeklindedir ve çoğunlukla gövde ve ekstremitelerin proksimal kısımlarında yerleşir.²

Bu hastalık sonbahar ve kış aylarında daha sık olarak gözlenir. Kalabalık yaşam alanlarında

(aile, okul, işyerleri gibi) epidemiler oluşabilmektedir.^{1,2,4} Dermatolojisi kliniklerine başvuran hastaların % 1-2 'sine pitiriyazis rozea tanısı konmaktadır.¹

Sık görülen bir hastalık olması nedeniyle, biz de kliniğimizde pitiriyazis rozea tanısı alan hastalarda, olası etiopatogenik ve çevresel faktörler yanısıra klinik özelliklerin değerlendirilmesini amaçladık.

GEREÇ VE YÖNTEM

1996- 2001 yılları arasında Celal Bayar Üniversitesi Tıp Fakültesi Dermatoloji Genel

* XIX. Ulusal Dermatoloji Kongresi, 3-7 Eylül 2002, Kapadokya' da poster olarak sunulmuştur.

¹Celal Bayar Üniversitesi Tıp Fakültesi Dermatoloji Anabilim Dalı, MANİSA

Polikliniği' ne başvuran ve pitiriyazis rozea tanısı alan 112 hasta retrospektif olarak incelendi. Hastaların enfeksiyon ve stres öyküsü yanısıra kaşıntı şikayeti olup olmadığı değerlendirildi. Dermatolojik muayene bulguları gözden geçirildi. Pitiriyazis rozeanın tipi, lezyonların yerleşim yerleri, madalyon plak olup olmadığı belirlendi. Verilen tedaviler incelendi. Elde edilen veriler SPSS istatistik programı ile değerlendirildi. Tanımlayıcı istatistiksel yöntem olarak, aritmetik ortalama \pm standart sapma kullanıldı.

BULGULAR

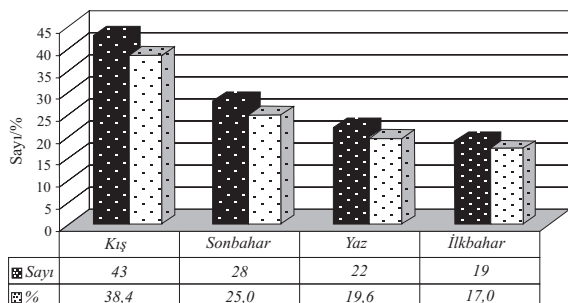
Çalışmaya alınan 112 pitiriyazis rozealı hastanın yaşları 1 ile 65 arasında değişmekte olup yaş ortalaması 46.7 ± 14.7 idi. Hastaların 76'sı (% 67.9) kadın, 36'sı (% 32.1) erkekti. Hastalık süresi 1- 90 gün arasında değişmekte olup, ortalama süre 18.4 ± 19.1 gündü. Hastaların 89 'unda (% 79.5) öncesinde enfeksiyon öyküsü yoktu. 86 olguda (% 76.8) kaşıntı yakınması mevcuttu. 5 hasta (% 4.5) öncesinde stres öyküsü tanımlıyordu ve 97' sine (% 86.6) madalyon plağı tespit edildi (Tablo I).

Tablo I. Hastaların enfeksiyon öyküsü, stres, kaşıntı ve madalyon plak yönünden dağılımı

	(+)		(-)	
	Sayı	%	Sayı	%
Enfeksiyon öyküsü	23	20.5	89	79.5
Kaşıntı	86	76.8	26	23.2
Stres öyküsü	5	4.5	107	95.5
Madalyon plak	97	86.6	15	13.4

Mevsimsel dağılıma bakıldığında, hastaların 43'üne (% 38.4) kış mevsiminde, 22'sine (% 19.6) yaz, 28'ine (% 25.0) sonbaharda, 19'una (% 17.0) ilkbaharda tanı konmuştu (Tablo II).

Tablo II. Mevsimsel dağılım



Lezyonların dağılımına bakıldığında; 77 hastada (% 68.8) gövde yerleşimli, 34' ünde (% 30.3) generalize, 1' inde (% 0.9) alt ekstremite yerleşimliydi (Tablo III). 104 hasta (% 92.9) makülopapüler klasik tip, 8 (% 7.1) hasta ise atipik formdaydı.

Hastaların 95' ine (% 84.8) sistemik antihistaminik tedavisi verilmişti. Hastaların 75' ine (% 67.0) topikal kortikosteroid, 10' una (% 8.9) sulu pad, 3' üne (% 2.7) çinkolu losyon, 21'ine (% 18.8) topikal kortikosteroid ve sulu pad, 2' sine (% 1.9) topikal kortikosteroid ve çinkolu losyon tedavisi uygulanmış, 1 hasta ise (% 0.9) hiçbir lokal tedavi almamıştı.

TARTIŞMA

Pitiriyazis rozea, sık görülen, kendi kendini sınırlayan eritematöskvamöz lezyonlarla karakterize bir hastalıktır.^{1,5} Hastalığın etyolojisi bilinmemektedir. İnfeksiyöz bir ajana karşı hücrel tip immun mekanizmanın patogeneizde rol oynadığı ileri sürülmektedir.^{1,6,7} Çalışma kapsamındaki olgularımızın 89'unda (% 79.5) pitiriazis rozea öncesinde enfeksiyon öyküsü tespit edilememiştir.

Pitiriyazis rozea sonbahar ve kış aylarında daha sık gözlenmektedir.⁸⁻¹⁰ Harman ve arkadaşları⁴ tarafından 391 hastada yapılan bir çalışmada hastalığın görülme insidansının yağmurlu ve karlı aylarda daha yüksek olduğu belirtilmiştir. Çalışmamızda olguların mevsimsel dağılımına bakıldığında, yukardaki çalışmayla uyumlu olarak, pitiriyazis rozeanın 112 hastadan 71'inde (%63.4) sonbahar ve kış aylarında 43'ü (% 38.4) kışın, 28'i (% 25.0) sonbaharda ortaya çıktığı belirlenmiştir (Tablo II).

Tablo III. Lezyonların dağılımı

Lokalizasyon	Sayı	%
Gövde	77	68.8
Ekstremiteler	1	0.9
Generalize	34	30.3
Toplam	112	100.0

Stres faktörü hastalığın ağır seyretmesine yol açmaktadır.^{2,11} Ancak değerlendirmemizde, olgularımızın sadece 5'inin (% 4.5) stres öyküsü tanımladığı tespit edilmiştir.

Kaşıntı genellikle mevcuttur; özellikle daha papüler lezyonların görüldüğü olgularda şiddetli olabilir.^{12,13} Çalışmamızda 86 olguda (% 76.8) kaşıntı yakınması saptanmıştır.

Pitiriyazis rozeanın diğer makülopapüler döküntülerden ayrımında en önemli özellik, madalyon veya haberci adı verilen, yaygın döküntüden birkaç gün veya birkaç hafta önce ortaya çıkan lezyondur. Bu lezyon, diğer lezyonlara göre daha büyük ve daha çok skuamlıdır. Madeni para büyüklüğündeki madalyonun skuamı, yakacık tarzındadır.¹⁴ Tay ve Goh tarafından 368 hastada yapılan çalışmada olguların lezyonlarının çoğunluğunun klasik gövde dağılımlı olduğu ve % 17'sinde madalyon plak görüldüğü belirtilmiştir.⁵ Bu çalışmacıların sonuçlarından farklı olarak, olgularımızın 97'sinde (% 86.6) madalyon plağı tespit edilmiştir.

Pitiriyazis rozeada lezyonlar, genellikle gövdede yerleşmiş şekildedir. Lezyonların uzun eksenleri deri kıvrımlarına paralel olduğundan, dizilişleri bir çam ağacının dallarına benzemektedir.^{1,12} Çalışmamız kapsamındaki olgularda lezyon dağılımına bakıldığında; 77 hastada (% 68.8) gövde, 34' ünde (% 30.3) generalize, 1'inde (% 0.9) alt ekstremitte yerleşimi saptanmıştır (Tablo III).

Pitiriyazis rozeanın klasik tipinin yanısıra nadiren atipik formları da gözlenebilmektedir. Olgularımızdan 104' ü (% 92.9) makülopapüler klasik tip, 8' i (% 7.1) ise atipik olarak değerlendirilmiştir.

Pitiriyazis rozeada tedavide spesifik bir yöntem yoktur. Şiddetli kaşıntı varlığında oral antihistaminikler kullanılabilir.^{13,14} Olgularımızdan 95'ine (% 84.8) sistemik antihistaminik tedavisi verildiği ve nispeten rahatlama sağladığı belirlenmiştir.

Polikliniğimizde tanı alan pitiriyazis rozealı hastalar, olası etiopatogenik ve çevresel faktörler ile klinik özellikler açısından değerlendirildiğinde, büyük çoğunluğunda dermatozun kış mevsiminde ortaya çıktığı, kaşıntılı seyrettiği, daha çok gövde yerleşimli, makülopapüler tipte olduğu ve madalyon plağının pekçoğunda gözlendiği sonucuna varılmıştır.

KAYNAKLAR

1. Tüzün Y, Tüzün B. Bazı eritemli dermatozlar. Tüzün Y, Kotoğyan A, Aydemir EH, Baransu O (ed.ler). Dermatoloji'de, İkinci Baskı. İstanbul: Nobel Tıp Kitabevleri, 1994: 435-440.
2. Baykal C. Pitiriyazis rozea. Dermatoloji Atlası'nda, Birinci Baskı. İstanbul: ARGOS İletişim Hizmetleri Reklamcılık ve Ticaret A.Ş., 2000: 123-125.
3. Cheong WK, Wong KS. An epidemiological study of pityriasis rosea in Middle road Hospital. Singapore

4. Harman M, Aytakin S, Akdeniz S, İnolaz HS. An epidemiological study of pityriasis rosea in the Eastern anatolia. Eur J Epidemiol 1998; 14: 495-497.
5. Tay YK, Goh CL. One year review of pityriasis rosea at the National Skin Centre. Singapore 1999; 28: 829-831.
6. Parsons JM. Pityriasis rosea update. J Am Acad Dermatol 1986; 158: 159-167.
7. Stilmann MA. Papulosquamous diseases. Prim Care 1978; 5: 197-213.
8. Gibson LE, Perry HO. Papulosquamous eruptions and exfoliative dermatitis. In: Moschella SL, Hurley HJ (eds). Dermatology, 3rd ed. Philadelphia: WB Saunders Co, 1992: 607-651.
9. Highet AS, Kurtz J. Viral infections. In: Champion RH, Burton JL, Ebling FJG (eds). Textbook of Dermatology, 5th ed. Oxford: Blackwell Scientific Publ, 1992: 867-951.
10. Odom RB, James WD, Berger TG. Parapsoriasis, Pityriasis rosea, Pityriasis Rubra Pilaris. In: Andrew's diseases of the skin, 9th ed. Philadelphia: WB Saunders Co, 2000: 254-265.
11. Garrie SA, Garrie EV. Anxiety and skin diseases. Cutis 1978; 22: 205-208.
12. Reeves RTJ. Pityriasis rosea. Resimli Klinik Dermatoloji'de. Üçüncü Baskı. İstanbul: Yüce yayınevi, 2000: 204-205.
13. Fitzpatrick BT, Johnson AR, Wolff K, Polano KM, Suurmond D. Miscellaneous inflammatory disorders. In: Color Atlas And Synopsis of Clinical Dermatology, 3rd ed. USA: Mc Graw-Hill Co, 1997: 104-107.
14. Aksungur LV. Makülopapüler döküntüler. Aksungur LV, Acar MA (ed.ler). Deri sorunlarında basamak basamak tanı ve öneriler'de, Birinci Baskı. Adana: 5 G Matbaacılık Ltd. Şti, 1999: 31-33.

YAZIŞMA ADRESİ

Uzm. Dr Aylin Türel ERMERTCAN
Celal Bayar Üniversitesi Tıp Fakültesi
Dermatoloji Anabilim Dalı, 45010 MANİSA

Tel : 0-532-2243384
Faks : 0-236-2370213

Geliş Tarihi : 10.10.2002
Kabul Tarihi : 26.12.2002