

GÖĞÜS DUVARININ PRİMER KONDROSARKOMU : OLGU SUNUMU

*Nil ÇULHACI¹, İbrahim METEOĞLU¹, Serdar ŞEN², Fıruzan KACAR¹,
Mehmet BOĞA³, Berent DİŞÇİGİL³*

ÖZET

Göğüs duvarında kondrosarkom tanısı alan bir olgu klinikopatolojik bulgularla sunulmaktadır. 48 yaşındaki kadın hasta göğüs ön duvarında ağrılı kitle şikayetiyle kliniğe başvurdu ve bu alanda 17x14x11 cm boyutlarında kitle saptandı. Kitle total olarak eksize edildi. Toraks duvarında oluşan defekt mersilen mesh ve metil metakrilat sandviç greft ile rekonstrükte edildi. Histolojik inceleme sonucu derece I kondrosarkom tanısı kondu. Göğüs duvarının primer malign tümörleri nadirdir, kondrosarkom göğüs duvarının en sık görülen primer malign tümürüdür. Tedavisinde geniş cerrahi eksizyon uygulanmaktadır.

Anahtar Kelimeler: Kondrosarkom, göğüs duvarı, rekonstrüksiyon

Primary Chondrosarcoma Of The Chest Wall: A Case Report**SUMMARY**

A case with chondrosarcoma of the chest wall is presented with clinicopathological findings. A 48-year-old woman, presenting with a painful anterior chest wall mass measuring 17x14x11 cm in size was admitted to the hospital. Complete surgical resection of the tumor was performed. The resulting defect of the chest wall was restored with mersilene mesh and methyl methacrylate sandwich graft. Histological examination showed grade I chondrosarcoma. Primary cartilaginous tumors of the chest wall are uncommon. Chondrosarcoma is the most common primary malignant tumor of the chest wall. The treatment for this tumor is wide excision.

Key Words: Chondrosarcoma, chest wall, reconstruction

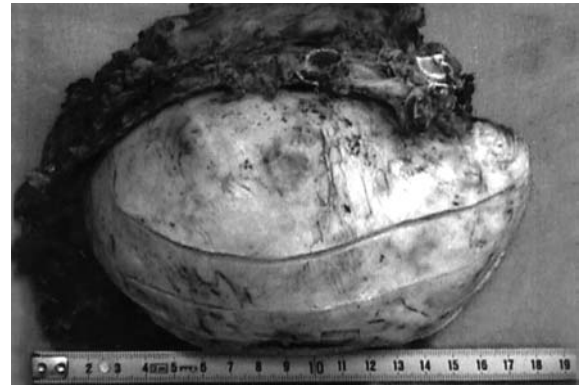Göğüs duvarının primer malign tümörleri seyrekdir. Kondrosarkom, göğüs duvarının en sık görülen primer malign tümürüdür ve en sık ön duvarda, kostokondral bölgede yerleşim gösterir¹. Erkeklerde kadınlara oranla daha sık olarak izlenmektedir. Çoğunlukla ağrılı bir kitle oluşturan kondrosarkomun tedavisinde geniş cerrahi eksizyon uygulanmaktadır.

Seyrek görülen, ancak tipik bulguları olan bir kondrosarkom olgusu literatür ışığında sunulmaktadır.

OLGU

48 yaşında kadın hasta göğsünün sol tarafında son 4-5 yılda gittikçe büyüyen ağrılı kitle nedeni ile göğüs cerrahisi kliniğimize başvurdu. Hastanın yapılan fizik muayenesinde sol arkus kostarum üzerinden ön axiller hat boyunca meme başına kadar uzanan oldukça sert, fikse, yaklaşık 20 cm. çapında kitle saptandı. PA akciğer grafisinde sol diafragma sınırını silen ve alt zonu tama yakın kaplayan konkavlığı aşağı bakan, lateral grafide anteriorda izlenen oldukça yoğun, yer yer kalsifikasyon gösteren kitle lezyonu izlendi. Çekilen toraks tomografisinde sol alt kotları içine alan ve kotlarda destrüksiyon oluşturan akciğer parankimi ile düzgün sınırı bulunan, yer yer yoğun kalsifikasyon gösteren kitle tanımlandı. Olgu primer kitlenin rezeksiyonu için ameliyata alındı. Orta hattın lateralinden sol arka axiller çizgiye

uzanan oblik bir cilt kesisi ile operasyona başlandı. Kitlenin lateralinden interkostal kesi ile toraksa girildi. Kitlenin akciğer ile hiçbir bağlantısının olmadığı gözlemlendi. Güvenli cerrahi sınır bırakılarak en blok olarak toraks duvarının tüm katları ve kasları ile birlikte rezekte edildi. Toraksda oluşan defektin rekonstrüksiyonu için kot şeklinde hazırlanmış ve toraks duvarına uygun konvavitesi verilmiş halde metil metakrilattan iki adet greft oluşturuldu. Bu greftler mersilen mesh yama içine çift kat olarak prolen sütürler ile tespitlendi. Daha sonra yapmış olduğumuz rekonstrüksiyon materyali gergin olarak 0/0 ve 1No prolenler ile tek tek sütür tekniği kullanılarak çepçevre toraks duvarına tespit edildi.



Resim 1 :Kondrosarkomun makroskopik görünümü : İy sınırlı, dış yüzü lobüle görünümdeki kitle

¹ Adnan Menderes Üniversitesi Tıp Fakültesi Patoloji Anabilim Dalı, AYDIN

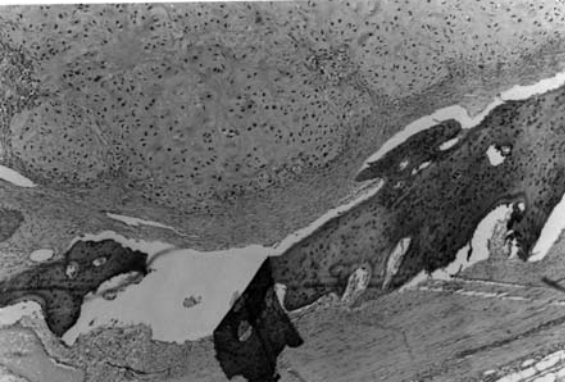
² Adnan Menderes Üniversitesi Tıp Fakültesi Göğüs Cerrahisi Anabilim Dalı, AYDIN

³ Adnan Menderes Üniversitesi Tıp Fakültesi Kalp ve Damar Cerrahisi Anabilim Dalı, AYDIN

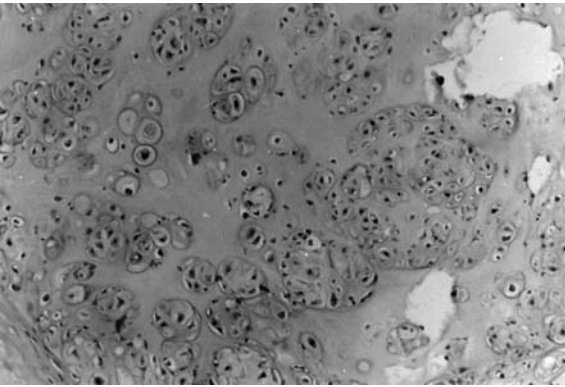
Geniş cerrahi eksizyon haricinde ek bir tedavi



Resim 2: Kondrosarkom kesit yüzü : Parlak beyaz renkte, jelatinöz özellikte, nodüler alanlar



Resim 3: Kondrosarkomun mikroskopik görünümü (H&E x40)



Resim 4: Kondrosarkomun mikroskopik görünümü (H&E x200)

uygulanmadı.

Kitlenin patolojik incelemesinde; makroskopik olarak 1270 gr. ağırlığında, toplam 20x15x12cm. boyutlarında beraberinde kostaları, yağ ve bağ dokularını da içeren materyal izlendi (Resim1). Materyalin bir kenarında 17 cm. çaplı, dış yüzü lobule görünümde, kapsüllü, sert kıvamlı, tümöral kitle bulunmaktaydı. Kitlenin seri kesitleri nodüler özellikte, gri-beyaz renkli, yer yer jelatinöz kıvamda,

yer yerse kanama alanları ve kalsifiye odaklar içermekteydi (Resim 2). Mikroskopik olarak nodüler gelişim gösteren kondroid tümörün periferel alanlarda daha sellüler özellikte olduğu, birkaç odakta kemik dokuyu yıkıma uğrattığı gözlenmekteydi (Resim 3,4). Ancak tümörün çok hücreli olmaması ve belirgin atipinin bulunmaması nedeniyle derece I kondrosarkom tanısı kondu.

Olgu postoperatif 14. ayında sağlıklıdır ve lokal rekürrensi bulunmamaktadır.

TARTIŞMA

Göğüs duvarından gelişen kartilajinöz tümörler nadirdir. Kondrosarkom ise en sık görülen primer malign tümördür. Göğüs duvarının kemik çatısının tümörlerinin üçte birini oluşturur¹. Burt ve arkadaşlarının 40 yıllık olgu taramalarına göre tüm kondrosarkom olgularının %15'i göğüs duvarındadır ve göğüs duvarının malign tümörlerinin de %23'ü kondrosarkomdur².

Kondrosarkom erkeklerde biraz daha sık olarak gözlenmekte, erkek / kadın oranı 1.3 / 1 olarak bildirilmektedir². Çoğunlukla 4-6. dekatta, ortalama 49 yaş civarında izlenmektedir. Bizim olgumuz da 48 yaşında kadın hastadır.

Tümör çoğunlukla göğüs ön duvarında lokalizedir. Göğüs duvarının kondrosarkomları genelde kostokondral bölgeden veya sternumdan de novo gelişmektedir. Bazen de benign kondrom ve osteokondromların malign dejenerasyonu sonucu gelişebilmektedir¹. Daha önceden göğüs duvarına uygulanan radyasyonun da etyolojide rol oynayabileceği belirtilmektedir². Tümör en sık kostalardan köken alır. Bizim olgumuzda da tümör kostokondral bileşkedeki gelişmişti. Sternumun da en sık gözlenen primer malign tümörü kondrosarkomdur. Ancak sternumdan kaynaklanan tüm kartilajinöz tümörler malign olarak kabul edilmektedir³.

Hastalar genellikle ağırlı kitle şikayetiyle doktora başvurmaktadır. Bizim olgumuzun da aynı şikayetleri bulunmaktaydı. Burt ve arkadaşlarının olgularının %43'ü yalnızca kitle, %37'si ağırlı kitle, %12'si yalnızca ağırlı ile başvurmuştur, %4'ü ise asemptomatiktir². Çok nadir de olsa spontan hematoraks oluşturup hematoraksın araştırılması sırasında saptanan olgu da bildirilmektedir⁴. Kitle çoğunlukla göğüs duvarına fiks ve sert özelliktedir.

Kondrosarkomun radyolojik incelemesinde kemiğin meduller kısmından gelişen lobuler kitle izlenir. Çoğunlukla iyi sınırlı değildir ve korteks yıkımı mevcuttur. Kalsifikasyonlar olabilir. Çevre dokulara yayılımın değerlendirilmesi ve rezeksiyonun planlanması için tomografik inceleme gereklidir.

Tümör büyük boyutlara ulaşabilir. Ortalama boyut 3-10 cm. olarak bildirilmektedir. Literatürde belirtilen en büyük kondrosarkom olgusu 25 cm'dir⁵. Genellikle 4 cm. üzerindeki tümörler malign olarak kabul edilirler¹. Bizim olgumuzda tümörün en büyük

boyutu 17 cm. olup literatürde göğüs duvarından gelişen, az sayıdaki dev kondrosarkom olgularına örnektir.

Makroskopik olarak translusent, gri-beyaz renkteki tümör lobuler patern gösterir. Arada sarımsı kalsifik alanlar kolayca saptanabilir. Geniş miksoid ve jelatinöz alanlar bulunabilir. Derece I kondrosarkomların makroskopik olarak kondromlardan ayrılması güç olabilir. Kondromlar iyi sınırlıdır, nodül şeklindedir ve kemiksi trabekula ile çevrilidir. Kondrosarkom ise çevre dokuya permeasyon gösterir, kemik yıkımı oluşturur. Mikroskopik olarak tümörün derecelendirilmesinde sellülerite, hücre boyutu ve atipi esas alınmaktadır. Bizim olgumuzda tümörün sellüler olmaması, belirgin atipinin bulunmaması nedeniyle derece I olarak değerlendirilmiştir. Mikroskopik olarak ayırıcı tanıda herbir lakunada birden fazla hücre bulunması, herbir hücrenin birden fazla nükleus içermesi kondrosarkom lehinedir. Büyük boyut, hızlı büyüme, invazivlik, extraosseöz yayılım, miksoid özellik, radyolojik inceleme ayırımında önemli faktörlerdir.

Primer tedavi komplet rezeksiyondur. Rezeksiyon sınırı çevre dokudan en az 4 cm. olmalı ve plevrayı da içermelidir. Bazı görüşlere göre 4 cm. altındaki tümörler için kostanın plevradan sıyrılıp çıkarılması yeterlidir, 4 cm. üzerindeki tümörlerde ise yanında tutulum olmayan kosta ve plevra ile birlikte en blok eksizyon gerekmektedir⁶. Tedavide etkin kemoterapi olmamakla birlikte cerrahi çıkarma sonrasında sınırlarda tümörü olan olgularda radyoterapi ve kemoterapinin tedaviye eklenmesi önerilmektedir¹. Biz de olgumuzda oldukça büyük boyutlara ulaşmış olan kitleyi en blok rezeksiyonla, sonrasında oluşan defekti mersilen mesh ve metil metakrilat sandviç greft ile rekonstrükt ettik. Mersilen mesh ve metil metakrilat sandviç greft, greftin rigid olması, uygulanacak yere kolay biçim verilebiliyor olması, infeksiyon riskinin daha az olması, geniş defektlerde de paradoks harekete neden olmaması ve diğer prostetik materyallere göre çok daha ucuz olması nedeniyle tercih edilmektedir⁷.

Hastalığın gidişi komplet rezeksiyona bağlıdır. Komplet eksizyon uygulanan hastalarda 5 yıllık sağkalım %67-89, 10 yıllık sağkalım % 64'tür. Tümörün büyüklüğü ya da lokalizasyonu nedeniyle inkomplet eksizyon uygulanan hastalarda ise 5 yıllık sağkalım % 50, palyatif tedavi uygulanan hastalarda ise %14 olarak belirtilmektedir^{2,8}. Komplet rezeksiyon uygulanmayan hastalarda lokal rekürrens gelişebilir. Lokal rekürrens uzak metastaz riskini de arttırır. Lokal ve uzak metastaz genellikle tanıdan sonra ilk 5 yılda meydana gelir. Uzak metastaz çoğunlukla hematogen yolla akciğerleredir.

Prognoz konusunda çeşitli görüşler mevcuttur. Tümör boyutu, histolojik derece, tümör yerleşim yeri ve cerrahi rezeksiyonun yeterliliği prognoz açısından önemlidir. En önemlisi rezeksiyonun tam olarak yapılabilmesidir⁸. Yalnızca evre ve histolojik

derecenin yeterli kriterler olduğunu belirten yayınlar olmakla birlikte Bunt ve arkadaşlarına göre yaş da etkili bir faktördür². 50 yaş altındaki hastalarda 50 yaş üzerindeki göre yaşam şansının daha fazla olduğunu belirtilmektedir. Yine de göğüs duvarının kemik yapısının diğer tümörü osteosarkoma göre 5 yıllık yaşam daha uzundur. Olgumuz postoperatif 14. ayında rekürrensiz olarak takip edilmektedir.

KAYNAKLAR

1. Somers J, Faber LP. Chondroma and Chondrosarcoma. Semin Thorac Cardiovasc Surg 1999; 11: 270-277.
2. Burt M, Fulton M, Wessner-Dunlap S, Karpeh M, Huvos AG, Bains MS, Martini NM, McCormack PM, Rusch VW, Ginsberg RJ. Primary bony and cartilaginous sarcomas of the chest wall: results of therapy. Ann Thorac Surg 1992; 54: 226-232.
3. Unni KK. Chondrosarcoma (Primary, secondary, dedifferentiated, and clear cell). In: Unni KK (ed). Dahlin's Bone Tumors-General Aspects and Data on 11,087 Cases, Fifth ed. Lippincott-Raven, Philadelphia, 1996: 71-107.
4. Karlawish JHT, Smith GW, Gabrielson EW, Liu MC. Spontaneous hemothorax caused by a chest wall chondrosarcoma. Ann Thorac Surg 1995; 59: 231-233.
5. Rupprecht H, Spriewald BM, Hoffmann AR. Successful removal of a giant recurrent chondrosarcoma of the thoracic wall in a patient with hereditary multiple exostoses. Eur J Oncol 2001; 27: 216-217
6. Fechner RE, Mills SE. Cartilaginous Lesions. In: Rosai J, Sobin LH (eds). Tumors of the Bones and Joints. Third Series. Armed Forces Institute of Pathology, Washington, D.C. 1993; 79-128.
7. Cangır AK, Şahin E, Kutlay H, Özdemir N, Güngör A, Kavukçu Ş, Akay H, Ökten İ, Yavuzer Ş. Primer malign toraks duvarı tümörü. Tüberküloz ve Toraks Dergisi 2001; 49: 386-389.
8. McAfee MK, Pairolero PC, Bergstralh EJ, Piehler JM, Unni KK, McLeod RA, Bernatz PE, Payne WS. Chondrosarcoma of the chest wall: factors affecting survival. Ann Thorac Surg 1985; 40: 535-541.

YAZIŞMA ADRESİ

Yrd. Doç. Dr. Nil ÇULHACI
Adnan Menderes Üniversitesi Tıp Fakültesi Patoloji
Anabilim Dalı 09100 AYDIN

Tel: 0256 2124078-227

Fax: 0256 2120146

E-posta: nculhaci@hotmail.com

Geliş Tarihi : 15.08.2001

Kabul Tarihi : 12.12.2001