

ANTERİOR GİRİŞİMLE AMELİYAT EDİLEN SERVİKAL DİSK HERNİLERİNİN DEĞERLENDİRİLMESİ (SERVİKAL DİSK AMELİYATI)

Soner YAYCIOĞLU¹, Deniz GÖKPINAR¹

ÖZET

Amaç: Bu klinik çalışmanın hedefi, servikal disk hernilerini yaş, cins ve spondilozu göz önüne alarak araştırmak, medikal ve cerrahi tedavi oranlarını oluşturmak, anterior servikal girişimin sonuçlarını değerlendirmektir.

Gereç ve Yöntem: 1998-2002 yılları arasında boyun ve kol ağrısı olan 757 hasta üzerinde çalışılmıştır. Bu grupta servikal disk hernisi tanısı alan ve medikal tedavi gören hastaların oranları oluşturulmuştur. Bu hastalardan ameliyat olan 22 kişinin semptom ve bulguları araştırılmıştır. Sonuçlar hasta memnuniyeti ve ameliyat sonrası komplikasyonları ile değerlendirilmiştir.

Bulgular: Boyun ve kol ağrısı olan 757 hastanın yüzdemişine(%22.45) servikal disk hernisi tanısı konmuştur. Bunların doksansekizi(%57.64) medikal olarak tedavi edilmiştir. Yirmikisi(%12.94) anterior girişimle ameliyat edilmiştir. Ortalama izlem 18 aydır. Bu grupta kadınlar erkeklerden daha genç bulunmuştur ve bu sonuç istatistiksel olarak anlamlıdır. Servikal disk hernileri spondilozla sık beraberlik göstermektedir. Ameliyat edilen hastaların geç dönem sonuçları iyi bulunmuştur.

Sonuç: Servikal disk hernisi olan hastalarımızda füzyonlu ya da füzyonsuz yapılan anterior servikal diskektomi ameliyatları, fazla problem yaratmayan etkin bir yöntemdir.

Anahtar Sözcükler: Anterior servikal diskektomi, servikal disk hernisi, servikal stabilite

Evaluation of Cervical Disc Herniations Operated With Anterior Surgical Approach

SUMMARY

Objective: The aim of this clinical study is to evaluate cervical disc herniations with respect to age, sex and presence of spondylosis; to obtain the ratio of medical versus surgical treatment success and to examine the results of anterior cervical discectomies.

Material and Method: Between 1998 to 2002, we examined 757 patients who had neck and arm pain. For this group, the ratios of diagnosed cervical disc herniation and medically treated patients were obtained. Twenty-two patients who had underwent surgical treatment were evaluated for relief of symptoms and clinical findings. Outcome assessment included patient satisfaction and postoperative complications.

Results: One hundred seventy patients(%22.45) were diagnosed with cervical disc herniation among 757 patients who had neck and arm pain. Ninety-eight patients(%57.64) were treated medically. Twenty-two patients of these(%12.94) were operated on via anterior approach. The mean follow-up period was 18 months. In this group, women were younger than men and this result was statistically significant. Cervical disc herniations revealed a high co-incidence with spondylosis. Long-term outcomes of surgically treated patients were found to be good.

Conclusion: This study suggests that anterior cervical discectomy with or without fusions for cervical disc herniation is an effective surgical method which did not cause any major problems in our patients.

Key words: Anterior cervical discectomy, cervical disc herniation, cervical stability.

Servikal disk hernisi, intervertebral nükleus pulpozusun akut ya da kronik süreçte anulus fibrozisi yırtarak sinir köküne veya omuriliğe bası yapması ile semptom ve bulgu veren bir hastalıktır. Yerleşimine göre intraforaminal, ventrolateral ve orta hat olmak üzere ayrılır.¹ Akut disk hernileri, travma sonucu gelişir ve acil dekompresif cerrahi gerekebilir. Ancak klinikte daha çok karşımıza çıkan, servikal spondiloz zemininde oluşmuş dejenere diskin akut herniyasyonu ya da akut herniyasyonlu diskin kalsiyum depolaması sonucu sert diske dönüşmesidir. Özellikle servikal disklerin günlük yaşantıda tekrarlanan fleksiyon ve ekstansiyon hareketleri ile geliştiği söylenmektedir.² Yaşlanan ve dejenere olan intervertebral diske sekonder olarak kollejen dokuda değişimler ve anulusta yırtılmalara sebep olmaktadır.³ Semptomlar

daha çok sabah uyanınca başlar ve hastalar belirgin bir travma öyküsü vermez.⁵ Disk herniyasyonu yerleşimine göre radikülopati ve/veya miyelopati semptom ve bulguları verir. Bazen sol C6 radikülopati miyokard enfarktüsü ile karışabilir. En sık boyun ağrısı, sonra sırası ile omuz veya kol ağrısı ile polikliniklere başvururlar. Nörolojik defisitli hastalar daha çok kronik tekrarlayan ağrı atakları sonucu oluşur ve genellikle bu hastalarda sıklık sırasına göre monoparezi, refleks değişiklikleri, üst ekstremitte duyu kusuru ve atrofi gözlemlenir. Nadiren travmatik olmayan akut disk hernisine bağlı parapleji olguları bildirilmiştir.⁶

Sadece ağrı semptomu olan ve akut bir öykü tarifleyen olgular, çenelikli sert boyunluk, kas gevşetici ve analjeziklerle 10-15 günlük bir tedavi

¹Adnan Menderes Üniversitesi Tıp Fakültesi, Nöroşirurji AD, AYDIN

sonucu fayda görür. Gerekirse aralıklı servikal traksiyon (halter traksiyon gibi) uygulanabilir.⁷ Tutucu tedaviden fayda görmeyen veya nörolojik defisitleri olan hastalarda cerrahi girişim ön plana çıkar. Cerrahi olarak değişik girişim yolları ve teknikleri mevcuttur.⁸ Füzyonlu veya füzyonsuz anterior girişimler ve posterior laminotomi, laminektomi, hemilaminektomi ve foraminotomi ile olan girişimler, diskin yerleşimine ve cerrahın tercihinine göre karar verilir. Tüm cerrahi tekniklerin avantaj ve dezavantajları vardır. Hepsinde amaç komplikasyonsuz bir şekilde diski çıkarmak ve cerrahi sonrası omurga stabilitesini korumaktır. Ameliyat sonrası omurga stabilitesinin takibi önemlidir. İntervertebral diskin, kemik yapının, ligamanların, kasların ve çevre dokuların omurga stabilitesinde büyük katkısı vardır.⁹ Cerrahi sonucu bu dokulara verilecek zarar ve geniş eksizyonlar omurganın stabilitesini bozar ve fizyolojik yüklenmeler sonucu ağrı ve nörolojik bulguların ortaya çıkmasına neden olabilir.

Bizde hastanemizde ameliyat edilmiş ve anterior girişim uygulanmış servikal disk hastalarının sonuçlarını, literatür ışığı altında diğer serilerle karşılaştırmayı amaçladık.

GEREÇ VE YÖNTEM

Retrospektif olarak, 1998-2002 yılları arasında polikliniğimize başvuran boyun ve kol ağrısı olan 757 hasta incelenmiştir. Bu hastalarda servikal disk hernisi tanısı alan, medikal tedaviden fayda gören ve ameliyat edilen hasta oranları saptanmıştır. Anterior cerrahi girişim uygulanan hastalarda yaş, cins, travma, semptom ve bulgular, disk hernisi seviyeleri, spondiloz ile birliktelikleri, yapılan ameliyat ve ameliyat sonrası erken ve geç dönem sonuçları incelenmiştir. Tedavideki başarı, hastaların şikayetlerinin cerrahi sonrası sorgulanması ile değerlendirilmiş, nörolojik bulgular gözönünde tutulmamıştır. Tüm vakaların servikal grafisi ve manyetik rezonans(MR) görüntülemesi elde edilmiştir. Ameliyat sonrası servikal omurga stabilize takibi direk iki yönlü servikal grafilerle yapılmıştır.

İstatistiksel olarak aritmetik ortalama ve iki ortalama arasındaki farkın önemlilik testi kullanılmıştır.

BULGULAR

1998-2002 tarihleri arasında görülen boyun ve/veya kol ağrısı olan 757 hastanın 170'ine(%22.45) servikal disk hernisi tanısı konmuştur. Daha önce başka merkezde tedavi olmadan gelenlere boyunluk ve medikal tedavi verilmiştir. Bu hastalardan 34'ü(%20) tekrar kontrole gelmemiş, 98'i(%57.64) tedaviden oldukça fayda gördüklerini belirtmişler, 16'sı(%9.42) şikayetlerinde az bir azalma olduğunu söylemiş ancak ameliyat olmayı kabul etmemiş, incelemeye alınan 22(%12.94) hasta ise anterior

girişimle ameliyat edilmiştir.

Ameliyat edilen hastaların 13'ü(%59) kadın, 9'u (%41) erkek hastaydı. Ortalama yaş kadınlarda 47±9, erkeklerde 57±12 bulundu (p<0.05). Hastaların ameliyat sonrası takip ortalaması 18 aydı. 6(%27) hastada belirgin bir travma öyküsü saptanabildi. 19 hastada boyun ve kol ağrısı, 11(%50) hastada değişik kaslarda ve derecelerde motor kayıp, 12(%54.5) hastada hipoestezi, 11(%50) hastada derin tendon reflekslerinde bozukluk ve/veya patolojik refleks görülmüştür. Kas atrofisi sadece iki hastada tespit edilmiştir. 7(%32) hastada miyelopati bulguları vardı. Hastaların 13'ü(%59) bariz spondiloz ile beraberdi (Tablo I).

Tablo I. Semptom ve bulguların servikal disk ameliyatı olan hastalardaki görülme oranları.

Semptom ve bulgular	Olgu sayısı	%
Boyun ve kol ağrısı	19	86.3
Spondiloz ile birliktelik	13	59
Hipoestezi	12	54.5
Derin tendon refleks değişikliği	11	50
Motor kayıp	11	50
Myelopati	7	32
Kas atrofisi	2	13.6

Hastaların 4'ünde(%18) disk hernisi iki mesafedeydi. Servikal 4-5 arasında 3, servikal 5-6 arasında 12, servikal 6-7 mesafesinde ise 11 disk hernisi mevcuttu ve anterior servikal girişimle toplam 26 disk hernisi mesafesine cerrahi uygulandı(Şekil 1). 5 hastaya diskektomi haricinde anterior füzyon ve plak-vida sistemi uygulandı. Diğer hastalarda basit füzyonsuz diskektomi yapıldı. Ameliyat sonrası erken dönemde, 7(%31) hastada yutkunma güçlüğü, 2(%9) hastada skapular ağrı ve bir hastada ses kısıklığı oldu. Ameliyat sonrası geç dönemde bir hastanın kol ağrısı altı ay kadar devam etti. Diğer hastalar kontrollerinde şikayetlerinin geçtiğini ifade ettiler. Bir hasta vida-plak sisteminin gevşemesi nedeni ile çıkartılmak üzere tekrar ameliyat edildi. Hastalar ameliyat sonrası en az 6 hafta sert boyunluk kullandı. Hiçbir hastada stabilize ya da füzyon sorunu olmadı.

TARTIŞMA

Boyun ve kol ağrısı şikayetleri ile gelen hastaların ancak bir kısmında incelemeler sonucu servikal disk hastalığı ya da diğer servikal patolojiler çıkmaktadır. Bizim polikliniğimizde %22.45 oranında hasta disk hernisi teşhisi almış ve bu hastaların da %57.64'ü medikal tedaviye yanıt vermiştir. Bu hastalarda analjezik ve kas gevşetici ile gerdirme amaçlı boyunluk kullanımı oldukça iyi fayda sağlamıştır. Şüphesiz bu iyileşme oranının diğer bel ve torakal seviye hernileri ile karşılaştırılması gerekir.

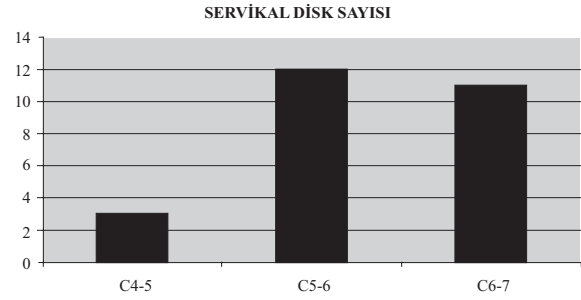
Diğer bir konu ise ameliyat edilen hastalarda göze çarpan kadın hastalarda yaş ortalamasının düşüklüğüdür. Servikal disk henilerinde dejeneratif

olayların etyopatogeneizde önemli rol aldığı düşünülürse kadınlarda bu sürecin daha erken başlayarak hastalık meydana getirdiği düşünülebilir. Ancak bizim çalışmamızda elde edilen sonuç ameliyat edilen hastalardaki oran olup bu çalışmanın servikal disk tanısı alan tüm hastalarda değerlendirilmesi daha sağlıklı olacaktır.

Bu çalışmada asıl hedef günümüzde devam etmekte olan, servikal disk hernileri için en iyi cerrahi girişim konusundaki tartışmalara ışık tutmaktır. Bu tartışmaların ana kaynağı girişimin etkinliğinden çok ameliyat sonrası komplikasyonlar ve omurga stabilitesi üzerinedir. Wirth ve arkadaşları üç cerrahi tekniği, servikal foraminotomi, füzyonlu ve füzyonsuz anterior servikal diskektomiye karşılaştırmıştır.¹⁰ Burada sadece radikülopati yapan lateral disk hernileri çalışmaya alınmış, her üç cerrahi tekniğin etkinliğinin aynı olduğunu ancak füzyonsuz anterior servikal diskektominin ameliyat ve hastanede kalış süresini azalttığını söylemiştir. Şüphesiz bu süreyi cerrahın becerisi, girişim yöntemine olan yatkınlığı ve hastanın kişisel faktörlerine de bağlamak mümkündür. Ancak bu çalışmada servikal stabilite ile ilgili bir bilgi verilmemiştir. Bizim serimizde de anterior cerrahi girişim, hastalarda yeterli iyileşmeyi sağlamış ancak ameliyat ve hastanede kalış süresi, füzyon plak-vida uygulanan hastalarda daha uzun olduğu gözlenmiştir. Bunun nedeni vida plak sistemlerinin uygulanmasının ek bir zaman yüklemesi ve ameliyat sonrası basit anterior diskektomiye göre daha sıkı takip gerekliliğinden kaynaklanmaktadır. Bu hastalarda vida-plak sistemine ait vida gevşemesi yada füzyon kayması gibi erken komplikasyonlar oluşabilmekte ve bunların ameliyat sonrası daha uzun süreli takibi gerekmektedir.

Servikal radikülopatili olguların posterior girişim sonrası uzun dönem sonuçlarını inceleyen Davis, bu çalışmasını 170 hasta üzerinde yapmış, laminektomi, hemilaminektomi ve aynı zamanda tüm hastalara foraminotomi uygulamıştır.¹¹ En sık servikal disk hernilerinin C5-6 ve C6-7 de olduğunu tespit etmiştir. Bizim olgularımızda benzerlik göstermektedir. İşe dönüş süresi ve çalışma performanslarını da içine alan değiştirilmiş "Prolo Functional Economic Outcome Rating Scale" kullanılarak sonuçların oldukça iyi olduğunu bildirmiştir. Ancak foraminotomi sonrası stabilite sorunları olduğunu bildiren ve ne kadar kemik rezeksiyonu yapılması gerektiğini belirten çalışmalarda mevcuttur.¹² Ebraheim ve arkadaşları servikal omurga kemiklerinde ince ölçümler yapmış ve yeterli bir foraminotominin miktarını vermişlerdir. Diğer bir değişle bu miktarların üzerinde stabilite sorunu yaşanabileceği vurgulanmıştır. Rodrigues ve arkadaşları, posterior yaklaşımın halen basit, ucuz ve etkin bir cerrahi teknik olduğunu söylemişlerdir.¹³ Epstein ise laminoforaminotomi düşünülen hastaların ameliyat öncesi çok iyi magnetik rezonans ve bilgisayarlı tomografi ile incelenmesi gerektiğini,

endikasyon durumunda bu girişim yolunun oldukça emniyetli olduğunu belirtmiştir.¹⁴



Şekil 1: Servikal disk hernilerinin seviyelere göre dağılımı görülmektedir.

Anterior girişim yolunu tercih eden cerrahlar ise tartışmalarını daha çok füzyon üzerinde yoğunlaştırmaktadır. Anterior diskektomi sonrası disk aralığına kemik füzyon ya da "cage" denilen kafesler konularak ve plak-vida sistemleri ile omurga gövdesinde çökmeleri önlemek ve omurganın stabilizasyonunu korumak hedeflenmektedir. Ancak bazı serilerde füzyonsuz basit anterior diskektominin, komplikasyonu az ve etkili bir yöntem olduğu söylenmektedir. Donaldson ve arkadaşları 64 hastada füzyonsuz anterior basit diskektomi uygulamış, sonuçları oldukça iyi bulmuştur.¹⁵ Buna karşın füzyonlu anterior diskektomi uygulayan gruplar, daha etkin ve dayanıklı füzyon materyali konusunda tartışmaktadır. Bunun en son örneği otogreft, allogreft ve kafes sistemleri yanında hidroksiapatit seramikten yapılmış füzyonlardır.¹⁶ Bu tartışmaların amacında en ucuz ve sağlıklı, komplikasyonları az füzyon materyalleri oluşturmaktır.

Sonuç olarak günümüzde orta hat yerleşimli servikal disk hernilerinde en uygun girişim anterior yaklaşımdır. Füzyonlu ya da füzyonsuz yapılabilecek bu girişim hastanın stabilite sorununa göre karar verilecek bir durumdur. Otogreft, allogreft, kafes ya da plak-vida uygulama sonuçları, uzun dönem takiplerde sonuçların karşılaştırmasını gerekli kılmaktadır. Lateral veya intraforaminal yerleşimli hernilerde posterior veya anterior cerrahi yaklaşımların herikisinde uygun görünmekte, cerrahın tercihi ve hastaların herbirinin ayrı ayrı değerlendirilmesi karar vermede etkin olmaktadır.

KAYNAKLAR

1. Altınörs N, Caner H. Servikal disk hastalığı. Zileli M, Özer F Omurilik ve omurga cerrahisi'inde. 1. Baskı İzmir: Saray Medikal Yayıncılık, 1997: 306-314.
2. Callagan P. J, McGill S. M. Intervertebral disc herniation: studies on a porcine model exposed to highly repetitive flexion/extension motion with compressive force. Clinical Biomechanics 2001; 16: 28-37.
3. Gruber H. E, Hanley E. N. Observations on morphologic changes in the aging and degenerating human disc: Secondary collagen alterations. BMC

- Musculoskeletal Disorders 2002; 3;9.
4. Prescher A. Anatomy and pathology of the aging spine. *European Journal of Radiology* 1998; 27; 181-195.
 5. Greenberg M. S. *Handbook of neurosurgery*. 5 ed. Ontario, Canada: Thieme New York, 2001: 310-314.
 6. Ueyama T, Tamaki N, Kondoh T, Miyamoto H, Akiyama H, Nagashima T. Non-traumatic acute paraplegia associated with cervical disc herniation: a case report. *Surg Neurol* 1999; 52:204-7
 7. Hoff T. J, Papadopoulos S. M. Cervical disc disease and cervical spondylosis. Wilkins R. H, Rengachary S. S. In: *Neurosurgery* 2 ed. USA: McGraw-Hill, 1996: 3765-3774.
 8. Zeidman S. M, Ducker T. B. Anterior cervical discectomy. Kaye A. H, Black P. M. In: *Operative neurosurgery*. First ed. China: Churchill Livingstone, 2000: 1793-1802.
 9. Kumaresan S, Yoganandan N, Pintar F. A, Maiman D. J. Finite element modeling of the cervical spine: role of intervertebral disc under axial and eccentric loads. *Medical Engineering & Physics* 1999; 21; 689-700.
 10. Wirth F. P, Dowd G. C, Sanders H. F, Wirth C. Cervical discectomy: a prospective analysis of three operative techniques. *Surg Neurol* 2000; 53:340-8.
 11. Davis R. A. A long-term outcome study of 170 surgically treated patients with compressive cervical radiculopathy. *Surg Neurol* 1996; 46:523-33.
 12. Ebraheim N. E, Xu R, Bhatti R. A, Yeasting R. A. The projection of the cervical and uncinat process on the posterior aspect of the cervical spine. *Surg Neurol* 1999; 51:363-7.
 13. Rodrigues M. A, Hanel R. A, Prevedello D. M, Antoniuk A, Araujo J. C. Posterior approach for soft cervical disc herniation: A neglected technique? *Surg Neurol* 2001; 55:17-22.
 14. Epstein N. E. A review of laminoforaminotomy for the management of lateral and foraminal cervical disc herniations or spurs. *Surg Neurol* 2002; 57:226-34.
 15. Donaldson J. W, Nelson P. B. Anterior cervical discectomy without interbody fusion. *Surg Neurol* 2002; 57:219-25.
 16. Suetsuna F, Yokoyama T, Kenuka E, Harata S. Anterior cervical fusion using porous hydroxyapatite ceramics for cervical disc herniation: a two-year follow-up. *The Spinal Journal* 2001; 1:348-357.

YAZIŞMA ADRESİ

Yrd. Doç. Dr. Soner YAYCIOĞLU,
ADÜ Tıp Fakültesi, Nöroşirurji AD., 09100, AYDIN

Tel : 0 256 2124078-148

Faks : 0 256 2146495

E-Posta : syaycioglu@adu.edu.tr ,

Geliş Tarihi : 27.06.2003

Kabul Tarihi : 18.07.2003