

YENİDOĞANDA NADİR BİR SOLUNUM SIKINTISI NEDENİ: AKCİĞERLERİN KONJENİTAL KİSTİK ADENOMATOİD MALFORMASYONU

Münevver TÜRKMEN¹, Arzu TANINMIŞ¹, S. Ayvaz AYDOĞDU¹, C. Zafer KARAMAN², Harun GÜRSOY³

ÖZET

Yenidoğan döneminde solunum sıkıntısı ile karşılaşıldığında, nadir olarak rastlansa da, akciğerlerin konjenital anomalilerinin hatırlanması amacıyla bu olgu sunulmuştur. Konjenital kistik adenomatoid malformasyon nadir rastlanan ancak hayatı tehdit eden bir akciğer anomalisidir. Yaklaşık 25000 doğumda bir görülür. Doğumun ilk saatlerinde başlayan solunum sıkıntısı nedeni ile yenidoğan yoğun bakım ünitesine sevk edilen olgunun fizik muayenesinde solunum sıkıntısı bulguları ve pektus ekskavatus deformitesi mevcuttu. Akciğer grafisinde, sol akciğerde kaba retikülogranüler görünümü, toraks bilgisayarlı tomografisinde (BT) sol akciğerde parankim içerisinde çok sayıda, yaygın, değişik boyutta hava kisti saptandı. BT ve akciğer grafi bulguları ile konjenital kistik adenomatoid malformasyon Tip III ile uyumlu olarak değerlendirildi. Olgu yaşamının onuncu gününde mekanik ventilatörde izlenmekte iken kaybedildi.

Anahtar kelimeler: Konjenital kistik adenomatoid malformasyon, yenidoğan, solunum sıkıntısı

The Rare Cause of Respiratory Distress in Newborn: Congenital Cystic Adenomatoid Malformation of Lungs

SUMMARY

The aim of presenting this case is that; the congenital lung abnormalities are rare, but important of differential diagnosis in newborn respiratory distress. The congenital cystic adenomatoid malformation is a rare but potentially life-threatening pulmonary anomaly. It is reported 1 in 25000 pregnancies. Respiratory distress, pectus excavatus deformity were detected in the physical examination of the infant who was accepted to our newborn intensive care unit in the first hours of his life. In the chest X-ray there was reticulogranular appearance in left lung and there was multiple, diffuse cysts which were in different size in lung parenchyma in the computerize tomography (CT) examination. The signs on the CT and X-ray were accepted as a congenital cystic adenomatoid malformation type III. The case died at his tenth day of the life during assisted mechanical ventilation.

Key words: Congenital cystic adenomatoid malformation, newborn, respiratory distress

Konjenital kistik adenomatoid malformasyon (KKAM) nadir, ancak hayatı tehdit edebilen bir akciğer anomalisidir¹. Gestasyonun 6-8. haftasında ortaya çıkan, proksimal hava yollarında matürasyon eksikliğine alveollerde genişlemenin eşlik ettiği bir embriyolojik gelişim bozukluğudur. Değişen hacimlerde ve birbirleri ile anastomozlar gösteren proliferen terminal bronşöller ve kistler ile karakterizedir². Sıklığı tam olarak bilinmemekle birlikte 1/25.000-1/35.000 olarak bildirilmektedir¹. Etyopatogenezi tam olarak açıklanamamıştır. Genellikle tek taraflı ve akciğerin tek lobunda tutulum vardır³.

Konjenital kistik adenomatoid malformasyonların patolojik olarak beş tipi tanımlanmıştır. Tip 0- asiner displazi, tip I-çok sayıda büyük kistler ya da tek dominant kist, tip II- çok sayıda tek tek kistler, tip III- çok sayıda birleşme eğiliminde olup kitle etkisi oluşturan kistler, tip IV- periferik kistler ile karakterizedir⁴.

Yenidoğan döneminde solunum sıkıntısı ile karşılaşıldığında, nadir olarak rastlansa da,

akciğerlerin konjenital anomalilerinin hatırlanması amacıyla bu olgu sunulmuştur.

OLGU SUNUMU

Yirmi yedi yaşındaki G₂ P₂ A₀ anneden 39 haftalık, 3490 gram ağırlığında sezaryen ile doğan olgu ilk saatte solunum sıkıntısının başlaması nedeni ile yenidoğan yoğun bakım ünitemize sevk edildi.

Fizik muayenesinde; solunum sıkıntısı, pektus ekskavatus deformitesi olup, oskültasyonda kalp sesleri sağ hemitoraksda duyuldu. Solunum yetmezliği nedeni ile entübe edilerek mekanik ventilatörde izlenmeye başlandı.

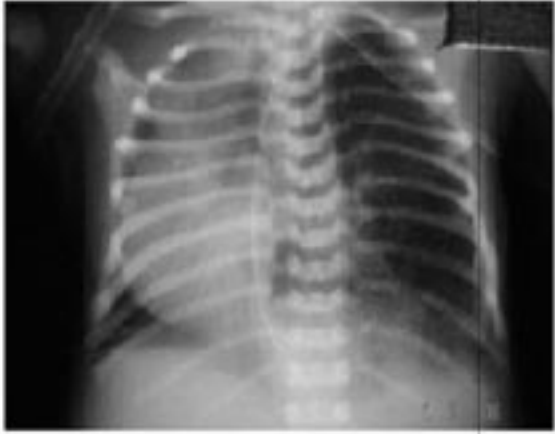Laboratuvar bulguları: Hb: 17.8 gr/dl, Htc: %54, trombosit sayısı: 311.000/mm³, lökosit sayısı: 15.900/mm³, CRP ve kan biyokimyası normaldi.

İlk akciğer grafisinde kalp gölgesi sağda idi. Sol akciğerde kaba retikülogranüler görünüm mevcuttu (Resim 1). Elektrokardiyografide (EKO) kalp bütün olarak sağ hemitoraksa kaymış olup ventriküler septal defekt saptandı. Batın ve göğüs ultrasonografisi

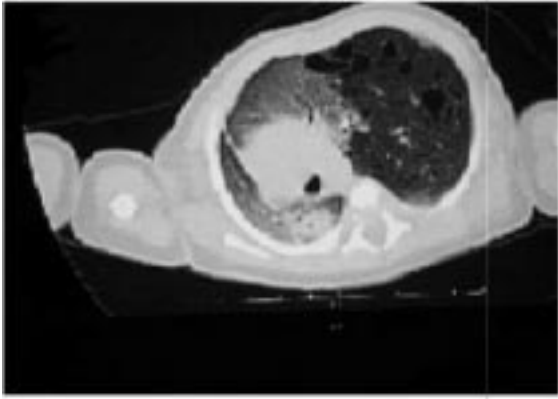
¹Adnan Menderes Üniversitesi Tıp Fakültesi, Çocuk Sağlığı ve Hastalıkları AD, AYDIN, TÜRKİYE

²Adnan Menderes Üniversitesi Tıp Fakültesi, Radyoloji AD, AYDIN, TÜRKİYE

³Adnan Menderes Üniversitesi Tıp Fakültesi, Çocuk Cerrahisi AD, AYDIN, TÜRKİYE



Resim 1: Sol akciğerde havalanma fazlalığı ve kaba retikülogranüler görünüm ile sağ hemitoraksa yer değiştirmiş kalp görünümü.



Resim 2: Toraks BT'de sol akciğerde parankim içerisinde çok sayıda, yaygın, değişik boyutta hava kistleri.

(USG) normal olarak değerlendirildi. Toraks BT'sinde sol akciğerde parankim içerisinde çok sayıda, yaygın, değişik boyutta hava kistleri saptandı (Resim 2). KKAM tip III ile uyumlu olarak değerlendirildi.

Klinik gidiş: solunum sıkıntısı ve solunumsal asidozu olan olgu entübe edilerek mekanik ventilatör desteği verilmeye başlandı. Olgunun mekanik ventilasyon ile solunum sıkıntısında ve asidozunda gerileme oldu. Ancak tüm akciğeri tutan yaygın lezyonları olup operasyon planlanmaktayken genel durumunda hızlı kötüleşme oldu. Yaşamının onuncu gününde ağır respiratuvar asidozu gelişen olgu mekanik ventilatörde izlenmekte iken kaybedildi. Otopsi izni alınamadı.

TARTIŞMA

Solunum sistemi yapılarının gelişimi üçüncü gestasyon haftasında başlar. Gelişimsel süreçte meydana gelen hatalar KKAM, sekestrasyonlar ve infantil lobar amfizem gibi bir grup bronkopulmoner yapısal anomalilere neden olmaktadır^{5,6}.

KKAM, yenidoğan döneminde ciddi ve ilerleyici solunum sıkıntısına, çocuk ya da erişkinlerde

ise bir loba lokalize tekrarlayan akciğer enfeksiyonlarına neden olur. Yapılan çalışmalara göre KKAM'lu olguların %50-72'si doğumda asemptomatik olup doğumdan sonra çekilen grafilerin %5-60'ı normal bulunmaktadır^{7,8}. Parikh ve ark.⁹ nın yaptıkları 22 olgu içeren bir çalışmada doğumda tüm olgular asemptomatik olup, ortalama tanı yaşı 2.8-7 yıl bulunmuştur. Küçük lezyonlar belirgin semptom vermeyebilirler. Ancak, kistin içine hava girişi ile boyutunda artış olması sonucunda doğumda ya da kısa süre sonra ciddi solunum sıkıntısı gelişebilir. Bizim olgumuzda da doğumun ilk saatinde başlayan solunum sıkıntısı gittikçe ilerlemiş, mekanik ventilasyon desteğine rağmen bebek kaybedilmiştir.

KKAM'lu olguların antenatal ultrason incelemeleri ile 16. gebelik haftasından sonra tanı alması mümkündür¹⁰. Olgumuz düzenli prenatal takiplerine gitmemiş olup, 37 haftalıkken yapılan ultrason incelemesinde akciğer dokusunun net olarak izlenmediği belirtilmiştir. Doğumdan sonra radyolojik bulgular tanı koydurucudur. Akciğer grafisinde multipl/tek kist ya da solid bir kitle şeklinde görülür. Ayırıcı tanı amacı ile akciğer tomografisi ya da manyetik rezonans görüntüleme yapılmalıdır¹⁰. Olgunun akciğer grafisinde sol akciğerde kaba retikülogranüler görünüm ve mediastende sağa kayma gözlenmesi nedeni ile çekilen toraks BT'sinde, sol akciğer parankimi içinde, yaygın, en büyüğü 13 mm çapında olan çok sayıda hava kisti saptandı.

KKAM olan olguların %18-20'sine Prune Belly, pulmoner sekestrasyon, diyafragma hernisi, karşı akciğerin agenezisi, renal anomaliler ve kardiyak anomaliler eşlik edebilir¹¹. Olgunun sıklıkla eşlik eden renal ve kardiyak anomaliler açısından yapılan renal USG'si normal olup, EKO'sunda VSD saptandı.

KKAM sınıflaması ilk kez Stocker ve ark.¹² tarafından klinik, makroskopik ve mikroskopik bulgulara göre yapılmıştır. Tip 1; silialı psödostratifye kolumnar epitelium ile döşeli, 2 cm.den daha büyük, tek kist ya da multipl büyük kistlerden oluşur. Kistler arasında normal alveoller bulunabilir (%60-70). Tip 2; terminal bronşiolere benzeyen 1 cm.den küçük çok sayıda silialı küboidal ya da kolumnar epitel ile döşeli kistler vardır. Sıklıkla eşlik eden başka anomaliler olup, ölü doğum sıktır (%20-30). Tip 3; küboidal epitel ile döşeli, bronşiol benzeri yapılar içeren, büyük ve solid bir kitle vardır (%10)¹². Otopsi izni alınmadığından bu sınıflama yapılamadı.

KKAM için yapılan diğer sınıflamada Tip 0 asiner displazi, tip I çok sayıda büyük kistler ya da tek dominant kist, tip II çok sayıda tek tek kistler, tip III çok sayıda birleşme eğiliminde olup kitle etkisi oluşturan kistler, tip IV periferik kistler ile karakterizedir⁴. Olgumuz tip III olarak değerlendirildi. Tip III'de kistler 0.5 cm den küçüktür. Birleşme eğiliminde olan kistler yaşamın ilk saatlerinde hava ile dolarak ekspansive olurlar. Mediastinde kaymaya neden olan büyük bir kitle etkisi gösterirler. Hava ile dolu olan bu kistler konjenital diyafragma hernisi ile

karşıabilirler. Polihidramniosis ve anazarka tarzında ödem eşlik ettiği durumlarda prognoz kötüdür^{10,13}. Fetal dönemde tanı alan ve tedavi edilen olgularda prognoz daha iyidir. Adzick ve ark.¹⁴ tarafından yapılan çalışmada, intrauterin tanı koyulup, fetal lobektomi yapılan, Tip III KKAM'lu altı olgunun dördünün yaşatılabildiği bildirilmiştir.

KKAM saptandığında asemptomatik olsa bile cerrahi olarak çıkarılması endikasyonu vardır. Tek lobe tutuyorsa lobektomi yapılır. Ancak, tüm akciğeri yaygın tutan lezyonlarda total pulmonektomi gerekliliği vardır. Bu olgularda mortalite çok yüksek olup akciğer transplantasyonu ihtiyacı doğabilir. Bu durumda olgunun genel durumu stabilize edilip sonrasında opere edilmesi önerilir. Ayrıca geniş lezyonu olan olgularda pulmoner hipertansiyon gelişebilir ve devam eden ciddi solunum sıkıntısının olması cerrahiye engelleyebilir. Ciddi pulmoner hipertansiyon geliştiğinde ekstrakorporeal membran oksijenizasyonu tedavide gerekir¹⁵. Olgumuzda doğumun ilk saatlerinde başlayan solunum sıkıntısı olup entübe edilerek mekanik ventilasyon desteğine başlandı. Ayrıca olgunun lezyonu tüm akciğerde yaygın olup solunum sıkıntısı gerilemedi. Bu nedenle opere edilemeden kaybedildi.

KKAM olan olgularda en önemli kötü prognostik faktörler; iki taraflı ve/veya yaygın tutulum olması ve hidrops varlığıdır. Olgumuzda hidrops saptanmaması ve tek taraflı olmasına rağmen, yaygın kistik yapıların kitle etkisi ile kalbi karşı tarafa itmesi ve sağ akciğere bası yapması sonucu prognozu kötü seyretti.

Yenidoğan yoğun bakım ünitelerinde solunum sıkıntısı sık görülen bir durumdur. Akciğerlerin konjenital anomalileri de yenidoğan döneminde solunum sıkıntısına neden olabilir. Akciğerlerin konjenital kistik adenomatoid malformasyonu da nadir görülmesine rağmen yenidoğan döneminde solunum sıkıntısı olan olgularda ayırıcı tanıda düşünülmalıdır.

KAYNAKLAR

1. Laberge JM, Flageole H, Pugash D, Khalife S, Blair G, Filiatrault D, Russo P, Lees G, Wilson RD. Outcome of the prenatally diagnosed congenital cystic adenomatoid lung malformation. A Canadian experience. *Fetal Diagn Ther* 2001; 16: 178-86.
2. Reynolds M. Congenital lesions of the lung. In: Shields TW, editor. *General thoracic surgery*, Williams&Wilkins, Philadelphia, 1994: 859-74.
3. Miller RK, Sieber WK, Yunis EJ. Congenital adenomatoid malformation of the lung: A report of 17 cases and review of the literature. In: Sommers SC, Rosen PP, editors. *Pathology annual (Part I)*, Appleton Century Croft, New York, 1980: 387-407.
4. Wilson RD, Hedrick HL, Liechty KW, Flake AW, Jhonson MP, Bebbington M, Adzick NS. Cystic adenomatoid malformation of the lung: review of genetics, prenatal diagnosis, and in utero treatment. *Am J Med Genet A* 2006; 140:151-5.
5. Davenport M, Warne SA, Cacciaguerra S, Patel S, Greenough A, Nicolaides K. Current outcome of antenatally diagnosed cystic lung disease. *J Pediatr Surg* 2004; 39:549-56
6. Van Raemdonck W, De Boeck K, Devlieger H, Demedts M, Moerman P, Coosemans W, Deneffe G, Lerut T. Pulmonary sequestration: a comparison between pediatric and adult patients. *Eur J Cardiothoracic Surg* 2001; 19: 388-95.
7. Van Leeuwen K, Teitelbaum DH, Hirschl RB, et al. Prenatal diagnosis of congenital cystic adenomatoid malformation and its postnatal presentation, surgical indications, and natural history. *J Pediatr Surgery* 1999; 34: 794-8.
8. Cacciari A, Ceccarelli PL, Pulu GL, et al. A series of 17 cases of congenital cystic adenomatoid malformation of the lung: management and outcome. *Eur J Pediatr Surg* 1997; 7: 84-9.
9. Parikh D, Samuel M. Congenital cystic lung lesions: Is surgical resection essential? *Pediatr Pulmonol* 2005; 40: 533-7.
10. Kravitz RM. Congenital malformations of the lung. *Pediatr Clin North Am* 1994; 41: 453-72.
11. Fowler CL, Johnson L, Shukla P, Halverson K. Congenital cystic adenomatoid malformation of the lung. *SDJ Med* 1987; 40: 5-8.
12. Stocker JT, Madewell JE, Drake RM. Congenital cystic adenomatoid malformation of the lung: Classification and morphologic spectrum. *Hum Pathol* 1977; 8: 155-71.
13. Lierl M. Congenital abnormalities. In: Hilman BC, editor. *Pediatric respiratory disease: diagnosis and treatment*, WB Saunders, Philadelphia, 1993: 457-98.
14. Adzick NS, Harrison MR, Crombleholme TM, et al. Fetal lung lesions-management and outcome. *Am J Obstet Gynecol* 1998; 179: 884-9.
15. Hebra A, Othersen HB, Ashcraft EP. Bronchopulmonary malformations. In: Keith W, editor. *Pediatric surgery*, 3rd ed: WB Saunders Company, Philadelphia, 2000: 277-9.

YAZIŞMA ADRESİ

Dr. Arzu TANINMIŞ

Adnan Menderes Üniversitesi Tıp Fakültesi, Çocuk Sağlığı ve Hastalıkları AD, AYDIN

E-Posta : dr._calik@hotmail.com

Telefon : 0.256.4441256/375

Geliş Tarihi : 26.11.2007

Kabul Tarihi : 06.06.2008