

PNÖMOSKROTUM: ÇİFT KONTRASLI KOLON GRAFİSİNİN NADİR BİR KOMPLİKASYONU (OLGU SUNUMU)

Aziz SÜMER¹, Güven TEKBAŞ², Sübet ÖZERDEM³

ÖZET

Pnömoskrotum skrotum içinde gaz varlığı ile ifade edilen bir durumdur. Uygulamalar ve patolojik nedenlerden kaynaklanan pnömoskrotum oldukça az görülür ve aynı zamanda rektal ve kolonik perforasyonların komplikasyonu olarak nadir rapor edilir. Elastikiyetinden dolayı skrotum vücudun basınç havzası olarak düşünülür. Pnömoskrotuma neden olabilecek etiyolojik faktörler; akciğerler, retroperitoneal kaynaklar, cerrahi işlemler ya da gaz üretimi yapabilen mikroorganizmalar ile oluşan enfeksiyonları kapsamaktadır Pnömoskrotum orofarinks ile diz arasında bir çok hastalık ya da uygulama sonrası ortaya çıkabilen komplikasyonların habercisi olabilir. Skrotumda hava toplanmasını açıklayan çok sayıda mekanizma vardır. Pnömoskrotum için cerrahi ya da konservatif tedavi seçimi tartışmalıdır.

Çalışmanın amacı, çift kontrastlı kolon grafisinin nadir bir komplikasyonu olan pnömoskrotum gelişen bir hastayı literatür eşliğinde değerlendirmektir.

Anahtar kelimeler: Skrotum, gaz, çift kontrastlı kolon grafisi

Pneumoscrotum: an unusual complication of double contrast colon graphy (A Case Report)

SUMMARY

Pneumoscrotum is a term used for the expression of the presence of gas within the scrotum. Pneumoscrotum resulting from procedural and pathological causes is an extremely rare occurrence and also rarely reported as a complication associated with colonic or rectal perforation. Because of its elasticity, scrotum is considered to be the pressure basin of the body. Etiologic factors that cause pneumoscrotum include thoracic or retroperitoneal pathologies, surgical manipulations or infection with gas-producing organisms. Pneumoscrotum may provide clues to a range of diseases or procedure-related complications between the oropharynx and knee. There are multiple pathways to explain air accumulation into scrotum. The choice of conservative or surgical treatment for pneumoscrotum remains controversial. In this report a case of pneumoscrotum as an unusual complication of double contrast colon graphy is presented.

Key words: Scrotum, gas, double contrast colon graphy

Pnömoskrotum akut ve ölümcül potansiyele sahip bir rahatsızlığın ilk işareti olabilecek nadir bir komplikasyondur ve skrotum içinde gaz varlığı olarak tanımlanır¹. Skrotum elastikiyetinden dolayı vücudun basınç havzası olarak düşünülür. Orofarinks ile diz arasında bir çok hastalık yada uygulama sonrası ortaya çıkabilen komplikasyonların habercisi olabilir. İlk pnömoskrotum vakası 1912 yılında tanımlanmıştır². Günümüze kadar bir çok hastalık, tanısız girişimler ve tedavilerin bir komplikasyonu olarak literatürde olgu sunumları olarak yayınlanmıştır³⁻⁵.

Çalışmamızın amacı; çift kontrastlı kolon grafisi çekilen (ÇKKG) ve sonrasında pnömoskrotum gelişen bir olguyu literatür eşliğinde değerlendirmektir.

OLGU

Kırkyedi yaşında erkek olgu karın ağrısı, dışkılama sırasında zorlanma ve kilo kaybı

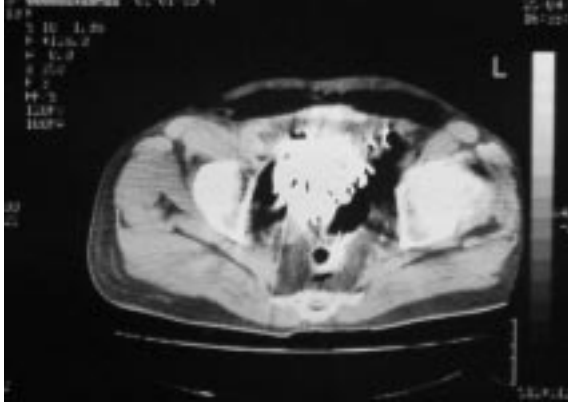
yakınmaları ile dahiliye polikliniğimize başvurdu. Anamnezinde; karın ağrısı şikayetinin yaklaşık bir yıldır olduğu, dışkılama sırasında zorlandığı ve sonrasında rahatladığı, yaklaşık olarak son altı aylık süre içerisinde sekiz kilogram kilo kaybının olduğu tespit edildi. Özgeçmişinde bir özellik yoktu. Fizik muayenesinde; vital bulguları stabil idi. Karın muayenesinde; iki taraflı alt kadrantlarda hafif hassasiyet dışında bir özellik saptanmadı. Anal muayenede patoloji saptanmadı ve rektal tuşe normal olarak değerlendirildi. Laboratuvar testlerinden tam kan sayımı ve kan biyokimyası normal olarak değerlendirildi. Ayakta direkt karın grafisinde patoloji saptanmadı. Olgunun uzun süreli karın ağrısının olması, tenezzüm tariflemesi, son altı aylık dönem içerisinde yaklaşık olarak sekiz kilogram zayıflaması nedeniyle altta yatabilecek bir gastrointestinal sistem malignitesi açısından araştırılmak üzere yatırıldı. Olguya ÇKKG çekilmesi

¹Kaş Devlet Hastanesi, Genel Cerrahi Kliniği, ANTALYA, TÜRKİYE

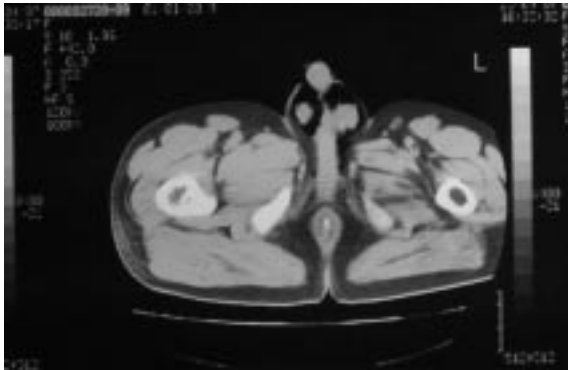
²Dr.Selahattin Cizrelioğlu Devlet Hastanesi, Radyoloji Kliniği, ŞIRNAK, TÜRKİYE

³Dr.Selahattin Cizrelioğlu Devlet Hastanesi, Dahiliye Kliniği, ŞIRNAK, TÜRKİYE

planlandı. Barsak temizliğinin ardından olgunun özel bir görüntüleme merkezinde ÇKKG çekildi. ÇKKG çekiminden yaklaşık olarak üç saat sonra iki taraflı alt kadranlarda ağrısı olan olgu tekrar muayene edildi. Fizik muayenede; iki taraflı kasık bölgesinde cilt altı amfizem ve skrotumda amfizem tespit edildi. Rebound, defans gibi akut karını düşündürecek klinik bulgular saptanmadı. Bunun üzerine acil batın tomografisi (BT) çekildi. Batın BT' de; retrorektal, pelvik, iki taraflı kasık bölgelerinde (Resim 1) ve skrotumda (Resim 2) hava varlığı olduğu saptandı. ÇKKG 'sinde ve sonrasında çekilen batın BT 'sinde içi boş organ perforasyonunu gösterecek bir lümen dışı kontrast kaçağı saptanmadı. Hasta ve yakınlarına durum anlatılarak, olgu endoskopik tetkik amacı ile ileri bir merkeze sevk edildi. İleri merkezde yapılan endoskopik tetkik sonucu da normal olarak değerlendirilen olguya işlem sonrası gelişen pnömoskrotum tanısı konuldu. Olgu konservatif yaklaşımla tedavi altına alındı. Oral alımı durduruldu. Hastaya total parenteral beslenme ve gram negatif ve anaeroblara yönelik ikili antibiyoterapi uygulandı. İkinci günden sonra iki taraflı alt kadranlarda ve skrotumdaki amfizem azaldı ve beşinci gün kayboldu. Olgunun yatışının beşinci gününden itibaren total parenteral beslenmesi durdurularak ağızdan beslenmeye geçildi. Yatışının 11. gününde şifa ile taburcu oldu. Olgunun birinci ayda yapılan kontrol fizik muayenesi normal olarak değerlendirildi.



Resim 1: Retrorektal, pelvik, bilateral inguinal bölgelerde hava varlığı



Resim 2: Skrotumda hava varlığı

TARTIŞMA

1912 yılında ilk pnömoskrotum vakasının tanımlanmasından bu yana, yaklaşık 60 olgu bildirilmiştir. Mazraany ve ark.² çalışmalarında; pnömoskrotum gelişen 60 olgunun %57'sinin direk olarak uygulanan prosedürler sonucu oluştuğunu göstermişlerdir (Tablo 1). Bu uygulamalarda göğüs tübü uygulaması en sık neden iken endoskopik (üst ve alt gastrointestinal sistem) ve laparoskopik uygulamalar ikinci sıklıktadır. Ayrıca gaz üretimi yapabilen mikroorganizmalar ile oluşan enfeksiyonlar da pnömoskrotuma neden olabilir⁶. Çift kontrastlı kolon grafisine (ÇKKG) bağlı kolon perforasyonu ve pnömoskrotum nadirdir.

Tablo 1: Pnömoskrotuma neden olabilecek etyolojik faktörler

Pnömoskrotum etyolojisi	Olgu sayısı
Uygulamalar (n=34)	
Göğüs tübü	8
Endoskopi	5
Laparoskopi	5
Oluşturulan pnömoperitoneum	4
Açık batın içi uygulamalar	3
Mekanik ventilasyon	2
Kardiyopulmoner canlandırma	2
Retroperitoneal uygulamalar	2
Artroskopi	1
Pacemaker takılması	1
Hemoroidektomi	1
Hastalıklar (n=26)	
İçi boş organ perforasyonu	10
Ürogenital enfeksiyon ve travma	8
Pnömotoraks	5
Spontan	2
Dalış sonrası hızlı yükselme	1

Skrotum içine hava toplanması bir çok yoldan olabilmektedir. Hava, basınç altında subkutan yolu takip ederek skrotumda birikebilir. Skrotumun elastik yapısı skrotumu ideal basınç havzası haline getirmektedir. Batın içi hava skrotuma ya açık processus vaginalis ya da peritoneal difüzyon ve peritoneal küçük yırtıklar yolu ile ulaşabilir. Batın duvarında hava olduğu zaman, hava basınç yardımı ile doku planlarını ayırarak skrotuma ulaşabilir. Toraks ve retroperitoneal bölgede bulunan hava da aynı mekanizma ile skrotuma ulaşabilir².

Pnömotoraksa ikincil gelişen pnömomediastinum ve subkutanöz anfizem sonucu oluşan pnömoskrotum iyi tanımlanmış olmasına rağmen, kolonoskopi veya ÇKKG sonrası gelişen pnömoskrotum olgusu nadirdir. Pnömotoraks sonrası gelişen pnömoskrotumlar ani ve hızlı ilerler. Erken dönemde içi boş organ perforasyonları tanınmayabilir ve semptomatik hale gelmesi için belirli bir süre gerekir. Fu ve ark.¹ tarafından bildirilen, inen kolonda endoskopik mukozal rezeksiyon uygulanan olguda; işlemden bir gün sonra hafif kasık

ağrısı ve pnömoskrotum ile hasta tekrar bölüme müracaat etmiş ve 24 saat sonra perforasyon saptanabilmiştir. Olgumuzda ÇKKG' sinde ve sonrasında çekilen batin BT' sinde içi boş organ perforasyonunu gösterecek bir lümen dışı kontrast kaçağı saptanmamış olması ilginçtir. Yapılan endoskopik değerlendirme de normal olan olgumuzda; pnömoskrotuma neden olabilecek tabloda bahsedilen diğer etyolojik faktörler de saptanmamıştır. Öyküsünde üç saat önce ÇKKG çekilmesi olan olguda; uygulanan tanısıl işlem etyolojik faktör olarak düşünülmüştür. ÇKKG' nin çekimi sırasında puar ile rektuma hava verilmesi sırasında oluşan basınç ile rektumda küçük bir yaralanma olabileceğini düşünmekteyiz. Olgumuzda ÇKKG çekiminden yaklaşık üç saat sonra pnömoskrotum gelişmiştir.

Pnömoskrotumun ayırıcı tanısının yapılması önemlidir ve uygulanacak tedavi seçimini belirler. Skrotum içinde hava bulunması hayatı tehlikesi olan bir patolojinin erken bulgusu ya da benin bir patoloji sonucu olabilir. İatrojenik kolon perforasyonlarında cerrahi yada konservatif tedavi seçimi tartışmalıdır. Enfeksiyöz bir nedene bağlı gelişen pnömoskrotum uygun tedavi edilmediği takdirde ölüm ile sonuçlanabilir. Diğer taraftan; peritoneal alandan skrotuma hava akımı genellikle enfekte değildir ve konservatif yolla tedavi edilebilir. Kolonik perforasyonlar sonucu oluşan pnömoskrotumun başarılı bir şekilde konservatif olarak tedavi edildiğini gösteren yayınlar mevcuttur.^{7,8} Tedavi seçimi; hastanın vital bulgularının stabil olması, karın ağrısının hafif ve lokalize olması, pnömoskrotumun ağrısız olması ve pneumoperitoneumdan kaynaklanması v.b kriterlere göre belirlenebilir¹. Bizim olgumuzda da, olgunun vital bulgularının stabil olması, pnömoskrotumun retroperitoneal alandan kaynaklanması, karın muayenesinde lokalize olarak iki taraflı alt kadrantlarda hassasiyet olması, rebound ve defans olmaması, pnömoskrotumun ağrısız olması nedeniyle konservatif tedavi uygulandı.

Sonuç olarak; ÇKKG çekimi sırasında, rektal duvar perforasyonu sonucu oluştuğu düşünülen, retroperitoneal bölgeden kaynaklanan ve konservatif tedavi ile başarılı bir şekilde tedavi edilen bir pnömoskrotum olgusunu bildirdik. Çok nadir karşılaşılan bir komplikasyon olmasına rağmen; çift kontrastlı kolon grafileri sonrası pnömoskrotum oluşabileceği genel cerrahlar ve radyoloji uzmanlarının akıllarında tutmaları gereken bir durumdur.

KAYNAKLAR

1. Fu KI, Sano Y, Kato S et. al. Pneumoscrotum: a rare manifestation of perforation associated with therapeutic colonoscopy. World J Gastroenterol. 2005; 28: 5061-3.
2. Mazraany W, Kohli H, Gabriel A, et. al. Massive pneumoscrotum following open gastrotomy.

- contemporary surgery, 2004; 5: 219-21.
3. Casey RG, Al-Dousari S, Murphy D, Power RE. Chest drain insertion may result in the acute scrotum. Scand J Urol Nephrol 2006; 40:78-9.
4. Klimach OE, Defriend DJ, Foster DN. Pneumoscrotum following endoscopic sphincterotomy. Surg Endosc. 1990; 4: 230-1.
5. Engelhard D, Ornoy A, Deckelbaum RJ. Pneumoscrotum complicating percutaneous liver biopsy. Gastroenterology. 1981; 80: 390-2.
6. Firman R, Heiselman D, Lloyd T, Mardesich P. Pneumoscrotum. Ann Emerg Med 1993; 22: 1353-6.
7. Fishman EK, Goldman SM. Pneumoscrotum after colonoscopy. Urology 1981; 18: 171-2.
8. Humphreys F, Hewetson KA, Dellipiani AW. Massive subcutaneous emphysema following colonoscopy. Endoscopy 1984; 16: 160-1.

YAZIŞMA ADRESİ

Op.Dr. Aziz SÜMER

Kaş Devlet Hastanesi, Genel Cerrahi Kliniği, Antalya

Tel : 0.242.8363215

E-Posta : azizsumer2002@yahoo.com

Geliş Tarihi : 10.01.2008