

GENÇ ERİŞKİN (ADÖLESAN) FUTBOLCULARDAKİ SPİNA İLİAKA ANTERİOR İNFERİOR AVÜLSİYON KIRIKLARININ KONSERVATİF TEDAVİSİ (İKİ OLGU SUNUMU)

Murat BÜLBÜL¹, Semih AYANOĞLU¹, Yunus İMREN¹, Hakan GÜRBÜZ¹

ÖZET

Spina İliaka Anterior Inferior (SİAİ) avülsiyon kırıkları pelvik kemiklerin çok sık görülmeyen yaralanmalarındandır. Genelde futbolcularda şut çekme esnasında tanınlanmıştır. Olgularımızın ikisi de amatör futbol onayan sporculardır. Her iki olguda futbol maçı esnasında şut çektikten sonra başlayan kalça ağrısı nedeniyle polikliniğimize başvurdular. Her iki olgudada SİAİ avülsiyon kırığı saptandı. Yük vermeden yürüme ve steroid olmayan antiinflamatuvar ilaçlar ile dört hafta istirahat ettirildiler. Dört haftanın sonucunda yapılan fizik muayenelerinde pasif kalça hareket açıklıkları tam ve ağrısız olarak değerlendirildi. Altıncı haftanın sonunda yapılan fizik muayenelerinde aktif ve ağrısız olarak tam eklem hareket açıklığına ulaşılmıştı. Çalışmamızda futbolcularda daha çok rastlanabilecek SİAİ avülsiyon kırıklarının konservatif tedavi sonuçlarının yeterli olduğu sonucuna vardık.

Anahtar sözcükler: Spina iliaca anterior inferior, avulsiyon, kırık, futbolcu

Adolescent in Conservative Treatment of Avulsion Fracture of Inferior Anterior Iliac Spine (Two Cases Report)

SUMMARY

Avulsion fractures of spina iliaca anterior inferior (SIAI) are among the infrequent injuries of pelvic bones, which are usually described during shooting in football players. Both of our cases were amateur football players, presented to our clinic with pelvic pain which began just after shooting during a football game. Both cases were detected to have SIAI avulsion fractures. They were offered rest for 4 weeks with non-weight bearing plus non-steroidal anti-inflammatory drugs. At the end of four weeks, physical examination revealed complete and painless passive range of motion of hip. Upon further physical examination at the end of sixth weeks, active, painless and complete range of motion were achieved. In our study, we concluded that results of conservative treatment were satisfactory in avulsion fractures of SIAI that may commonly be encountered in football players.

Key words: Spina iliaca anterior inferior, avulsion, fracture, football player

Spina iliaka anterior inferior (SİAİ), spina iliaka anterior superior, tuberositas ischii, iliak apofiz ve rektusun yansıyan başının avülsiyon kırığı çocuklarda apofiz kırıkdağının yetmezliği dolayısıyla olur¹³. Bu kırıklar daha çok Amerikan futbolu, rugby ve futbol oynayan adölesanlarda gözlenir^{13,14}. Bizim iki olgumuzda; futbol oynarken şut çekme esnasında oluşan ağrı tarifleyerek polikliniğimize başvurdular. Yapılan fizik muayene ve tetkikler sonucunda SİAİ avülsiyon kırığı teşhisiyle takip ettiğimiz hastaların konservatif tedavi sonuçlarını değerlendirmeyi amaçladık.

OLGU SUNUMU

Olgu 1: Amatör futbol oyuncusu olan onüç yaşındaki olgu futbol maçı esnasında şut çektikten sonra gelişen ağrı nedeniyle polikliniğimize başvurdu. Aktif hareketleri fleksiyon başta olmak üzere aşırı ağrılı idi. Radyolojik değerlendirmelerinde SİAİ'un avülsiyon kırığı geliştiği tesbit edildi (şekil 1 a,b). Koltuk değneği ile yük vermeden hareket uygulanan hastaya etodolak ile analjezik ve anti-inflamatuvar tedavi uygulandı.

Olgu 2: Ondört yaşında ve amatör futbol oynayan olgumuz maça başlamadan ısınma esnasında

şut çekerken başlayan ağrı ve hareket kısıtlılığı sebebiyle polikliniğimize başvurdu. Fizik muayenesi sonucu aşırı ağrılı kalça fleksiyonu mevcuttu. Radyolojik değerlendirmeleri sonucunda SİAİ'un avülsiyon kırığı tesbit edildi (şekil 2 a,b,c). İlk olguda uyguladığımız tedavi protokolü aynen uygulandı.

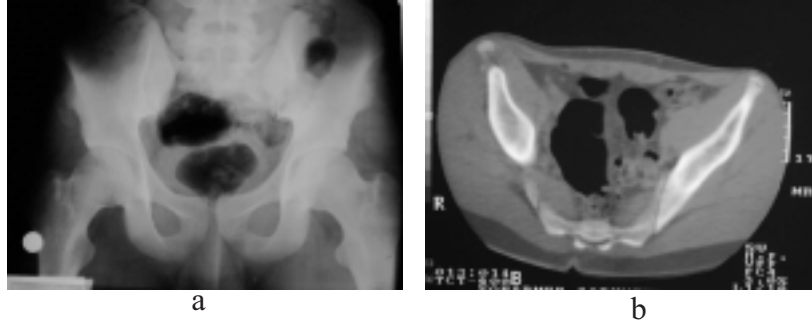
SONUÇLAR

Olgularımızın hepsinde dört hafta sonraki fizik muayenesinde ağrısız ve tam pasif eklem hareket açıklığı sağlanmıştı. Bir olgumuzun altı hafta sonunda, aktif olarak tam hareket açıklığına sahip olduğu gözlemlendi. Diğer olgumuzda bu sonuca sekiz haftada ulaşabildik. Her iki olgumuzda da klinik olarak sonuç başarılı olarak değerlendirildi. Olgularımızın toplam takip sürelerini ilk olgu için 22 ay, ikinci olgu için 15 ay olarak saptadık

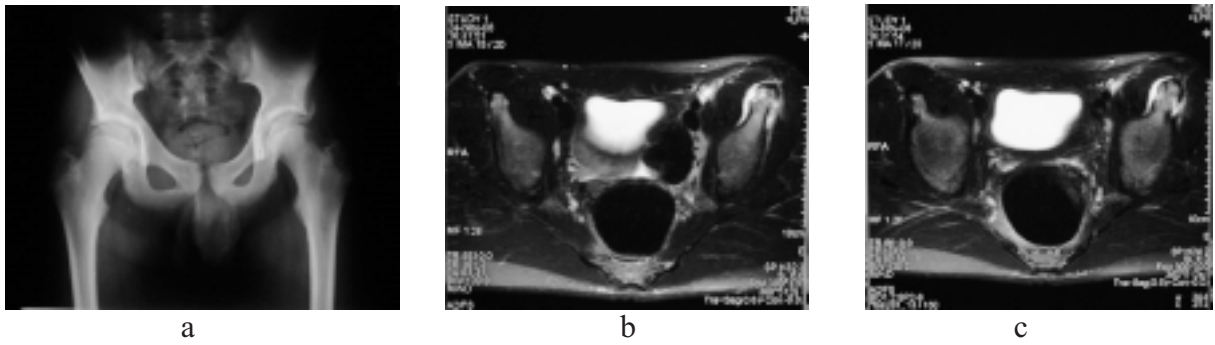
TARTIŞMA

Adölesanlarda pelvis izole avülsiyon kırıklarının apofiz kırıkdağındaki yetmezlikten olduğu bilinmektedir¹³⁻¹⁵. Bu kırıklar daha çok şut çekme esnasında olduğundan futbol, rugby ve amerikan futbolu gibi sporlarla ilgilenen adölesan

¹Vakıf Gureba Eğitim Araştırma Hastanesi, Ortopedi ve Travmatoloji Kliniği, İSTANBUL, TÜRKİYE



Şekil 1 a,b. Onüç yaşındaki olgunun BT Kesitleri.



Şekil 2 a,b,c . Ondört yaşındaki olgunun direk grafileri ve MR görüntüleri.

sporcularda gözlenir. Bizim de iki olgumuzun adölesan çağda olduğu bilinmektedir. Ovara ¹ pelvisteki avülsiyon kırıklarının en sık spina iliaka anteriorlarda görüldüğünü bildirmişlerdir. Yıldız ² spina iliaka anterior inferior avülsiyon kırıklarının oluşum mekanizmasını diz eklemi fleksiyonda kalça eklemi ekstansiyon halindeyken şut atma gibi bir sportif aktivite sonrası oluştuğunu bildirmişlerdir. İki olgumuzun da futbol oynarken şut çekme sırasında olduğu biliyoruz. Yıldız ³ diğer bir makalesinde bilateral spina iliaka anterior inferior avülsiyon kırığı nedeniyle konservatif yöntemle tedavi edilen bir profesyonel uzun atlamacının dört ay sonunda tam fonksiyonla iyileştiğini ve iki yıllık takipte bu yaralanmaya ikincil bir komplikasyon görülmediğini bildirmişlerdir. Olgularımızda antrenmanlara başlama süresini iki ay, müsabakalara katılma süresini üç ay olarak tespit ettik. Atalar 'da ⁴ avülsiyon kırıklarının tedavisinde konservatif yaklaşımın yeterli olduğunu bildirmişlerdir. Gomez ⁵ erken tanı konan olgularda dört-altı hafta süresince dikkatli uygulanacak rehabilitasyon programını takiben tam fonksiyonel iyileşme sağlanacağını bildirmiştir. Biz olgularımızın birinde altı diğerinde sekiz haftada tam fonksiyonla iyileştiğini gözlemledik.

Rajasekhar ve ark. ⁶ bu nadir yaralanmanın tespiti için anamnez ve muayenede çok şüpheli olunması gerektiğini ve seçilmiş vakalarda cerrahi tedavinin rolü olduğunu yazmışlardır. İki olgumuzunda başvurdukları ilk klinik biz değildik. Bizden önce başvurdukları hekimler tarafından

şüphelenilmediği için tanı konamamıştı. Doral ve ark. ⁷ traksiyon apofiziti görülen aktif sporcularda ileri dönemde avülsiyon kırıklarını önlemek için koruyucu cerrahi tespiti önermişlerdir. Fried ⁸ 1992 de yayımlanan makalelerinde yumuşak doku kemik ilişkisinin doğru ve etkin değerlendirilmesi için MR, BT, USG ve kas karakteristiğini gösteren izokinetik ölçümlerin beraberce yapıp erken ve doğru tanı konmasının sporcu sağlığı ve spor yaşantısı için önemli olduğunu bildirmişlerdir. Rossi ⁹ profesyonel sporcu popülasyonunda spina iliaka anterior inferior avülsiyon kırığının tanısında sadece direkt radyolojik incelemenin yeterli olduğunu bildirmişlerdir. Bizde direkt grafi, BT ve MRG ile değerlendirmelerimizi yaptık. Knobloch ¹⁰ Spina iliaka anterior inferior avülsiyon kırıklarının travma sonrası dönemde devam eden ağrı sendromuna neden olabileceğini ve travmadan yıllar sonra yer kaplayan lezyon şeklinde klinik verebileceğini bildirmişlerdir. Irving ¹¹ spina iliaka anterior inferior avülsiyon kırığını takiben eksositoz formasyonu geliştiğini bildirmiştir. Resnick ve ark. ¹² atlanmış veya ileri dönemde başvurmuş olgularda malign kemik neoplazmını taklit eden kitle varlığı şüphesinde tru-cut biyopsi yapılarak lezyonun doğasının ortaya konmasını önermişlerdir. Knobloch ¹⁰ geç dönemde başvuran olgularda primer kemik tümörü ayırıcı tanısında hastanın atletik geçmişinin değerlendirilmesinin özellikle futbol travmalarının sorgulanmasının ileri tetkik ve tedavi maliyetini düşürmede etkin olacağını söylemektedirler. Olgularımızda yer kaplayan lezyon

bulgusuna rastlanmadı.

Sonuç olarak; çalışmamızda futbol gibi şut çekmenin çok sık yapıldığı spor dallarında daha çok rastlanabilen SİAİ avülsiyon kırıklarının konservatif tedavi ile sonuçlarının yeterli olabileceği sonucuna vardık.

KAYNAKLAR

1. Orava S, Ala-Ketola L. Avulsion fractures in athletes. Br J Sports Med 1977;11(2):65-71.
2. Yıldız C, Aydın T, Yıldız Y, Kalyon TA, Basbozkurt M. Anterior inferior iliac spine apophyseal avulsion fracture. J South Orthop Assoc 2003;12(1): 38-40.
3. Yıldız C, Yıldız Y, Özdemir MT, Green D, Aydın T. Sequential avulsion of the anterior inferior iliac spine in an adolescent long jumper. Br J Sports Med 2005;39(7):e31.
4. Atalar H, Kayaoğlu E, Yavuz OY, Selek H, Uraş I. Avulsion fracture of the anterior inferior iliac spine. Ulus Travma Acil Cerrahi Derg 2007;13(4):322-5.
5. Gomez JE. Bilateral anterior inferior iliac spine avulsion fractures. Med Sci Sports Exerc 1996;28(2):161-4.
6. Rajasekhar C, Kumar KS, Bhamra MS. Avulsion fractures of the anterior inferior iliac spine: the case for surgical intervention. Int Orthop 2001;24(6):364-5.
7. Doral MN, Aydog ST, Tetik O, Atay OA, Turhan E, Demirel HA. Multiple osteochondroses and avulsion fracture of anterior superior iliac spine in a soccer player. Br J Sports Med 2005;39(3):e16.
8. Fried T, Lloyd GJ. An overview of common soccer injuries. Management and prevention. Sports Med 1992;14(4):269-75.
9. Rossi F, Dragoni S. Acute avulsion fractures of the pelvis in adolescent competitive athletes: prevalence, location and sports distribution of 203 cases collected. Skeletal Radiol 2001;30(3):127-31.
10. Knobloch K, Krämer R, Sommer K, Gänsslen A, Vogt PM. Avulsion injuries of the anterior inferior iliac spine among soccer players-a differential diagnosis to neoplasm decades following the trauma. Sportverletz Sportschaden. 2007;21(3):152-6.
11. Irwing MH. Exostosis formation after traumatic avulsion of the anterior inferior iliac spine .Report of two cases. J Bone Joint Surg Br 1964 Nov;46:720-2.
12. Resnick JM, Carrasco CH, Edeiken J, Yasko AW, Ro JY, Ayala AG. Avulsion fracture of the anterior inferior iliac spine with abundant reactive ossification in the soft tissue. Skeletal Radiol 1996;25(6):580-4.
13. Meyer NJ, Schwab JP, Orton D. Traumatic unilateral avulsion of the anterior superior and inferior iliac spine with anterior dislocation of the hip: A case report. J Orthop Trauma 2001;15(2):137-40.
14. Metzmaker JN, Pappas AM. Avulsion fractures of the pelvis. Am J Sports Med 1985;13:349-58.
15. Sundar M, Carty H. Avulsion fractures of the pelvis in children: a report of 32 fractures and their outcome. Skeletal Radiol 1994;23:85-90.
16. Veselko M, Smrkolj V. Avulsion of the anterior-superior iliac spine in athletes: case reports. J Trauma 1994;36:444-6.

YAZIŞMA ADRESİ

Op.Dr. Murat BÜLBÜL
Vakıf Gureba Eğitim Araştırma Hastanesi, Ortopedi
ve Travmatoloji Kliniği, İstanbul,

E-Posta : muratbulbul@yahoo.com

Geliş Tarihi : 08.12.2009

Kabul Tarihi : 10.05.2010