

MEMENİN PAGET HASTALIĞI: OLGU SUNUMU**Aykut SOYDER¹, Serdar ÖZBAŞ¹, Füsün TAŞKIN², Meltem USLU³, Saime İLKÖREN⁴,
Muhan ERKUŞ⁵****ÖZET**

Yirmi sekiz yaşında kadın hasta, sağ meme başında iki yıldır bulunan topikal tedaviye yanıtız, kaşıntılı lezyon nedeniyle başvurduğu üniversitemiz dermatoloji polikliniğinde yapılan muayene ve biyopsi sonucunda memenin paget hastalığı tanısı konulması üzerine cerrahi tedavi amacıyla genel cerrahi polikliniğine yönlendirilmiştir. Hastanın yapılan meme muayenesinde sağ meme başı ve areolada lokalize keskin sınırlı, eritemli üzerinde sarımsı krut ve seröz akıntı bulunan bir lezyon mevcuttu. Yapılan bilateral meme ve aksilla muayenesinde patoloji saptanmadı. Mamografide sağ meme üst dış kadranda kuşku malın özellikler taşıyan pleomorfik mikrokalsifikasyon odağı saptanması üzerine yapılan vakum destekli biyopsi sonucunda intraduktal karsinom gelmesi üzerine hastaya cilt koruyucu mastektomi ve Becker protez ile eş zamanlı meme rekonstrüksiyonu uygulandı. Bu olgu bazında ilgili literatür gözden geçirilerek 30 yaş altı Paget hastalığı tartışılmıştır.

Anahtar sözcükler: Meme, Paget hastalığı, intraduktal karsinom, cerrahi tedavi

Paget's Disease of the Breast: A Case Report**SUMMARY**

Our case is a twenty-eight-year-old female lady who admitted to dermatology clinic of our university hospital with itchy lesions on her nipple-areolar complex of her right breast. She had these symptoms and signs for nearly two years and these lesions did not respond to topical treatment. Punch biopsy of the lesion revealed Paget's disease of the breast and the patient was referred to general surgery department. A sharply demarcated erythematous lesion with yellowish crusts were found at the nipple-areolar complex of right breast. No lumps were palpated in both of the breast and axillary examination was normal bilaterally. Mammography of right breast revealed pleomorphic microcalcifications with suspicious features of malignancy in the upper outside quadrant of the breast. Vacuum-assisted biopsy was performed and histopathological examination revealed Intraductal carcinoma. Skin sparing mastectomy and an immediate breast reconstruction with a Becker prosthesis was performed. The incidence of Paget disease below the age of thirty and the clinicopathological features of the disease were discussed in this case report.

Key words: Breast, Paget's disease, intraductal carcinoma, surgery

Memenin Paget hastalığında görülen meme başının karakteristik ekzematöz değişiklikleri 1856 yılında Velpeau tarafından tanımlanmış olsa da; 1874'de meme başındaki bu değişiklikler ile meme kanseri arasındaki ilişki Sir James Paget tarafından ortaya konmuştur¹. Memenin Paget hastalığı tüm meme kanseri olgularının yaklaşık olarak %1-3'ünü oluşturmaktadır^{2,3,4}. Postmenapozal kadınlarda daha sık ortaya çıkmakta, altıncı ve yedinci dekatlarda en yüksek insidansa ulaşmaktadır². Kliniğinin ekzema, psoriasis gibi enflamatuvar deri hastalıkları ile ayrıntı tanı gerektirmesi ve %82-92 oranında in-situ veya invaziv duktal karsinom ile birlikte olması nedeniyle klinik önem taşımaktadır³. Bu yazıda 28 yaşında sağ memede Paget hastalığı ve duktal karsinom birlikteliği tanısı sonrası cilt koruyucu mastektomi ve eş zamanlı Becker protez ile rekonstrüksiyon uygulanan kadın olgu sunulmuştur.

OLGU SUNUMU

Yirmi sekiz yaşında kadın olguya, sağ meme başı ve areolada iki yıldır devam eden kaşıntılı lezyon nedeniyle daha önce farklı sağlık merkezlerinde ekzema teşhisiyle topikal tedaviler uygulanmış fakat bu tedavilere yanıt alınmaması üzerine olgu üniversitemiz dermatoloji polikliniğine başvurmuştu. Hastanın özgeçmiş ve soygeçmişinde herhangi bir özellik mevcut değildi. Hastanın dermatolojik muayenesinde sağ meme başında, areolaya uzanan keskin sınırlı, eritemli, üzerinde sarı krut ve seröz akıntının izlendiği 3 cm çaplı plak saptandı (Resim 1). Memenin Paget hastalığı ön tanısı ile alınan deri biyopsisinin histopatolojik incelemesinde epidermiste özellikle bazal tabakada iri atipik hücreler (Paget hücreleri) izlendi (Şekil 1 ve 2). Klinik ve histopatolojik bulgularla memenin Paget hastalığı tanısı konulan hasta ileri tetkik ve tedavi amacıyla

¹Adnan Menderes Üniversitesi Tıp Fakültesi, Genel Cerrahi AD, AYDIN, TÜRKİYE

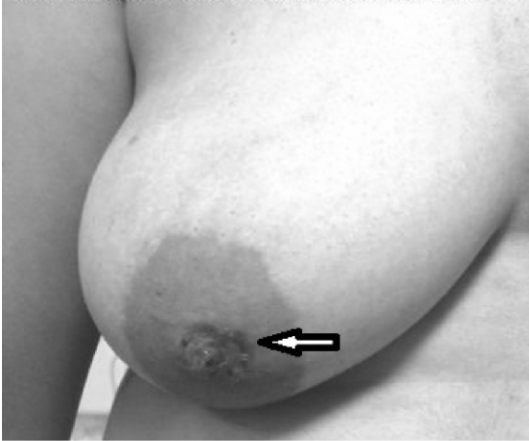²Adnan Menderes Üniversitesi Tıp Fakültesi, Radyoloji AD, AYDIN, TÜRKİYE

³Adnan Menderes Üniversitesi Tıp Fakültesi, Deri ve Zührevi Hastalıklar AD, AYDIN, TÜRKİYE

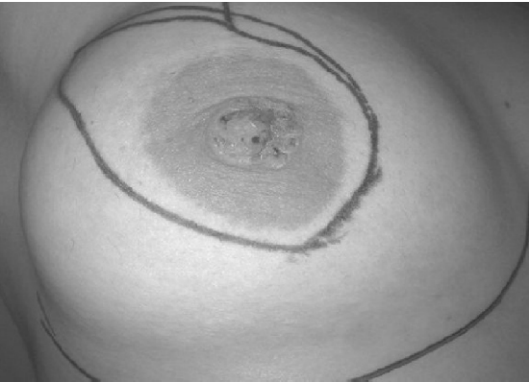⁴Adnan Menderes Üniversitesi Tıp Fakültesi, Plastik, Rekonstrüktif ve Estetik Cerrahi AD, AYDIN, TÜRKİYE

⁵Adnan Menderes Üniversitesi Tıp Fakültesi, Patoloji AD, AYDIN, TÜRKİYE

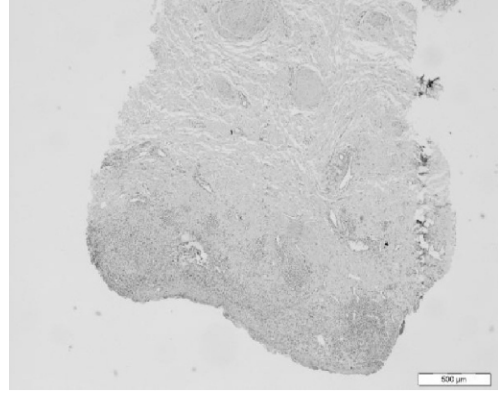
genel cerrahi kliniğine yönlendirildi. Hastanın yapılan bilateral meme ve aksilla muayenesinde ek patoloji saptanmadı. Her iki memenin ultrasonografik incelemesinde ve mamografide sağ meme üst dış kadranda yaklaşık 3 cm'lik bir alanda grup oluşturmuş, pleomorfik mikrokalsifikasyonlar izlendi (Şekil 3a, b, c) ve bu malignite açısından yüksek kuşkulu alandan mamografi kılavuzluğunda vakum destekli biyopsi uygulandı. Alınan bu biyopsinin histopatolojik inceleme sonucu intraduktal karsinom gelmesi üzerine (Şekil 4) hastaya meme başını, areolayı ve kesici iğne biyopsi yapılan alanı içeren insizyonla (Resim 2) cilt koruyucu mastektomi ile aynı kesiden sentinel lenf nodu örnekleme yapıldı. Çıkarılan 5 adet sentinel lenf nodu donuk kesit inceleme sonucu benign olarak saptandı. Aynı seansta hastaya eş zamanlı Becker protez ile rekonstrüksiyon uygulandı. Herhangi bir komplikasyon gelişmeyen hasta ameliyat sonrası 4. gün taburcu edildi. Patolojik incelemede sağ meme üst dış periferik ve santral kadranda yerleşimli intraduktal karsinom izlendi, ayrıca tümöral alanlarda yaygın duktal karsinoma in situ odakları ve komedonekrozlar mevcuttu. Meme başı derisinde Paget hastalığı mevcut olup 5 adet sentinel lenf nodu reaktif özellikte şeklinde raporlandı.



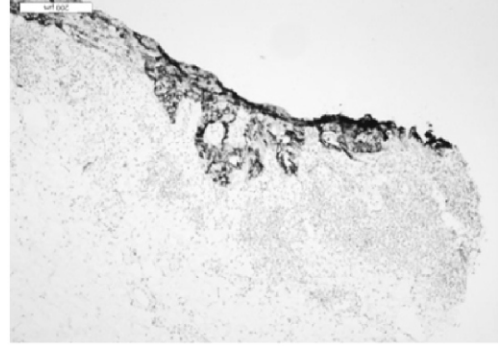
Resim 1. Sağ memede meme başı ve areolayı tutan Paget hastalığı görülmektedir (beyaz ok).



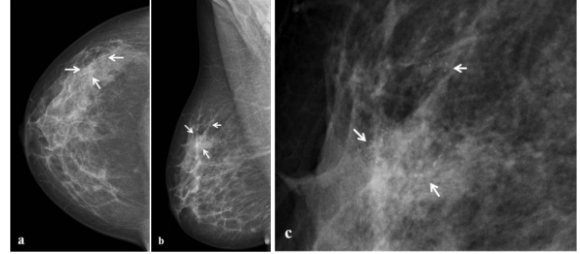Resim 2. Sağ memede cilt koruyucu mastektomi insizyonu için yapılan çizimler.



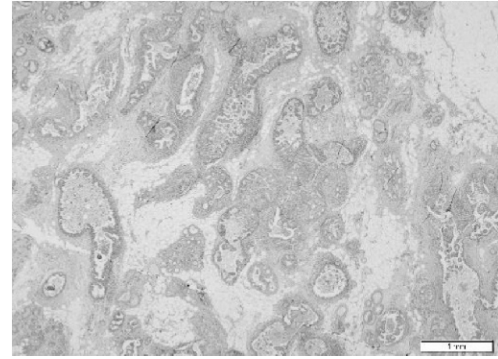
Şekil 1. Epidermis içerisinde iri nükleuslu, nükleolleri belirgin, şeffaf stoplazmalı tümör hücreleri (Paget hücreleri) görülmektedir.



Şekil 2. Epidermis içerisindeki tümör hücrelerinde EMA pozitivitesi (x200).



Şekil 3 a,b,c. Sağ memenin kraniokaudal (a), mediolateral oblik (b) ve büyütme (c) mamogramlarında, üst dış kadranda küme oluşturmuş pleomorfik mikrokalsifikasyonlar izleniyor (beyaz oklar).



Şekil 4. İntraduktal karsinoma ait histopatolojik görüntü (HE X250).

TARTIŞMA

Paget hücreleri çoğunlukla meme dokusunun malin hücreleri olup laktiferöz duktuslar yoluyla epidermise uzanımı ile deride gözlenir, bu durum epidermotropizm olarak da adlandırılır. Nadiren bu hücrelerin memebaşındaki epidermal yapılardan, örneğin ter bezlerinden köken aldığı ya da keratinosit transformasyonu ile oluştuğu bildirilmiştir^{2,3,5-7}. Bu olguda, Paget hücrelerinin altta yatan duktal karsinoma kaynaklı olduğu ortaya konmuştur. Hastalığın meme kanserleri içinde sıklığı %1-3 arasında değişmekte ve en sık postmenapozal dönemde ve unilateral olarak görülmektedir^{2,3,4}. Ortalama görülme yaşı 54-62 arasında bildirilmiştir ve yüksek paritesi olan kadınlarda daha sık görülür^{2,4,8,9}. Olgumuz, bir doğum yapmış, 28 yaşında genç bir hastada Paget hastalığının görülmesi nedeniyle sıradışıdır.

Memenin Paget hastalığı tanısı alan olguların hemen hemen hepsi in situ ya da infiltratif duktal karsinoma ile birlikte. Ancak retrospektif çalışmalarda hastaların yarısı-1/3'ünde kitle palpe edilememekte, %40 hastada radyolojik incelemelerde de patolojik bulgu görülmediği belirtilmektedir^{3,8,10}. Bunun aksine, memenin Paget hastalığı asemptomatik olup sadece histopatolojik bulgu olarak da saptanabilir. Klinik olarak deride herhangi bir patoloji görülmeyen bu olguların %10-28'inde mastektomiden sonra meme dokusunun histopatolojik incelemesiyle memebaşında kanser tespit edilmiştir¹¹. Son yıllarda palpasyonla, meme ultrasonografi ve mamografisinde saptanamayan olgularda manyetik rezonans (MR) incelemesi ile gizli tümörlerin tespit edilebileceği ile ilgili yayınlar bildirilmektedir¹². Amano ve ark. memenin Paget hastalığı tespit ettikleri bir olguda klinik muayene, mamografi ve meme ultrasonografisi ile meme kanseri saptamamışlar, ancak memenin MR incelemesinde iki farklı kadranda diffüz segmental genişleme görerek, total mastektomi sonucunda olguda duktal karsinoma in situ saptamışlardır¹³. Ele gelen meme kitlesi içermeyen olguların mastektomi materyallerinde invaziv karsinom saptanma oranı %19 iken, ele gelen kitlenin söz konusu olduğu olgularda bu oran %90'lara kadar ulaşmaktadır¹⁴. Sunulan olguda yapılan meme muayenesinde kitle palpe edilememesine rağmen ultrasonografi ve mamografi tetkiklerinde saptanan mikrokalsifikasyon alanına ait biyopsi sonucunda intraduktal karsinom odağı saptanmıştır.

Memenin Paget hastalığı olan olgularda tedavi tartışmalıdır. Memenin Paget hastalığının tedavisinde kabul gören standart tedavi modifiye radikal mastektomidir. Bazı merkezlerde, ele gelen meme kitlesinin bulunmadığı olgularda daha konservatif tedavi yaklaşımları uygulanmaktadır. Bunlar meme başı ve areola kompleksinin eksizyonu, meme kadran eksizyonu ve bunlara ilave edilen radyoterapi ile tek başına radyoterapi uygulamasıdır. Ancak ele gelen

kitle içermeyen olgularda konservatif cerrahi tedavi kararı kritiktir^{2,15}. Böyle olgularda %25 gibi yüksek oranlarda rekürrens ile %55 oranında multifokalite bildirilmektedir. 1933-2009 yılları arasında yerli literatür incelendiğinde toplam 141 olgunun yayınlanmış olduğu görülmektedir. Bu olguların 137'si (%97) mastektomi, 4'ü (%3) meme koruyucu cerrahi ile tedavi edilmiştir. Yine aynı çalışmaya göre ülkemizde ilk kez memenin Paget hastalığında sentinel lenf nodu örnekleme 2006 yılında 2 olguda uygulanmıştır¹⁶. Bizim hastamızda preoperatif malignite odağı saptanması nedeniyle ayrıca yüksek rekürrens ve multifokalite oranları ile, hasta yaşının genç olması nedeniyle cilt koruyucu mastektomi ve eş zamanlı rekonstrüksiyon uygulandı.

Prognostik açıdan değerlendirildiğinde, ele gelen meme kitlesinin eşlik ettiği olgularda prognoz invaziv duktal karsinoma ile benzerdir^{2,15}. Memede ele gelen kitlenin eşlik ettiği olgularda 5 yıllık yaşam beklentisi %0'dan %43'e kadar değişmekte ve ortalama %32 olarak saptanırken, ele gelen kitle bulunmayan olgularda ortalama %85 olarak bildirilmekte ve farklı çalışmalarda %42'den %100'e kadar değişen oranlar bildirilmektedir². Ele gelen kitle bulunan olgularda aksiller lenf düğümü tutulumu %60'lara kadar çıkarken kitlenin bulunmadığı olgularda bu oran %0 ile %15 arasında değişmektedir^{14,17}. Bizim olgumuzda da ele gelen kitle yokluğu ile beraber yapılan sentinel lenf nodu örnekleme negatif olarak sonuçlanmıştır.

Memenin nadir görülen bir malign neoplazmi olan Paget hastalığı olgusu, meme başı ekzeması, psoriasis, dermatofit enfeksiyonu, Bowen hastalığı gibi meme başının diğer hastalıkları ile çok kolay karışabilir. Bu nedenle, nonspesifik tedavilere yanıt vermeyen ve uzun süren olgularda bu tanının akılda bulundurulması, ileri yaşlarda görmeye alıştığımız bu hastalığın 30 yaş altında da çok nadir de olsa görülebileceğinin ve her zaman altta yatan bir tümörün klinik ve radyolojik olarak saptanamayabileceğini hatırlatmak amacıyla olgumuzu sunmayı uygun bulduk.

KAYNAKLAR

1. Caliskan M, Gatti G, Sosnovskikh İ, Rotmensz N, Botteri E, Musmeci S, et al. Paget's disease of the breast: the experience of the European Institute of oncology and review of the literature. *Breast Cancer Res Treat* 2008;112:513-21.
2. Sakorafas GH, Blanchard K, Sarr MG, Farley DR. Paget's disease of the breast. *Cancer Treat Rev* 2001;27:9-18.
3. Neuhaus IM, Grekin RC. Mammary and extramammary Paget disease. In: Wolff K, Goldsmith LA, Katz SI, Gilchrist BA, Pallere AS, Leffell DJ, editors. *Fitzpatrick's dermatology in general medicine*, 7th ed. McGrawHill Medical, New York, 2008: 1094-9.
4. Albrektsen G, Heuch I, Thoresen S. Histological type and grade of breast cancer tumors by parity, age at birth

- and time since birth: a register-based study in Norway. BMC Cancer 2010;10:226
5. Rütten A. Adnexal tumors. In: Burgdorf WHC, Plewig G, Wolff HH, Landthaler M, editors. Braun-Falco's Dermatology, 3rd ed. Springer Medizin Verlag, Italy, 2009;1377-96
 6. Wood WS, Hegedus C. Mammary Paget's Disease and Intraductal Carcinoma. Am J Dermatopathol 1988;10:183-88.
 7. Cohen C, Guarner J, DeRose PB. Mammary Paget's disease and associated carcinoma. An immunohistochemical study. Arch Pathol Lab Med 1993;117:291-94.
 8. Kothari AS, Beechey-Newman N, Hamed H, Fentiman IS, D'Arrigo C, Hanby AM. Paget disease of the nipple. A multifocal manifestation of higher-risk disease. Cancer 2002;95:1-7.
 9. Chen CY, Sun LM, Anderson BO. Paget disease of the breast: Changing patterns of incidence, clinical presentation, and treatment in the U.S. Cancer 2006;107:1448-58.
 10. Vielh P, Validire P, Kheirallah S, Campana F, Fourquet A, Di Bonito L. Paget's disease of the nipple without clinically and radiologically detectable breast tumor. Histochemical and immunohistochemical study of 44 cases. Pathol Res Pract 1993;189:150-5.
 11. Sahoo S, Green I, Rosen PP. Bilateral Paget disease of the nipple associated with lobular carcinoma in situ. Arch Pathol Lab Med 2002;126:90-2.
 12. Olson JA Jr, Morris EA, Van Zee KJ, Linehan DC, Borgen PI. Magnetic resonance imaging facilitates breast conservation for occult breast cancer. Ann Surg Oncol 2000;7:411-5.
 13. Amano G, Yajima M, Moroboshi Y, Kuriya Y, Ohuchi N. MRI accurately depicts underlying DCIS in a patient with Paget's disease of the breast without palpable mass and mammography findings. Jpn J Clin Oncol 2005;35:149-53.
 14. Eusebio RB, Deckers PJ. Paget's disease of the nipple-areola complex: A plea for conservatism. Contemp Surg 1992;40:13-6.
 15. Sheen-Chen SM, Chen HS, Chen WJ, Eng HL, Sheen CW, Chou FF. Paget disease of the breast-an easily overlooked disease. J Surg Oncol 2001;76:261-5.
 16. Kayar R, Çatal H. Memenin paget hastalığında cerrahi: Ülkemizdeki yaklaşım: Actuel Medicine 2010;18:25-30.
 17. Yim JH, Wick MR, Philpott GW, Norton JA, Doherty GM. Underlying pathology in mammary Paget's disease. Ann Surg Oncol 1997;4:287-92.

YAZIŞMA ADRESİ

Yrd. Doç. Dr. Aykut SOYDER
Adnan Menderes Üniversitesi Tıp Fakültesi, Genel Cerrahi AD, AYDIN, TÜRKİYE

E- Posta : asoyder@yahoo.com

Geliş Tarihi : 04.09.2011

Kabul Tarihi : 09.01.2012