

**KİKUCHİ FUJİMOTO HASTALIĞI: OLGU SUNUMU****Ömer COŞKUN<sup>1</sup>, Hanefi Cem GÜL<sup>1</sup>, Şeref DEMİRBAŞ<sup>3</sup>, Hakan ÇERMİK<sup>2</sup>, Can Polat EYİĞÜN<sup>1</sup>****ÖZET**

Kikuchi-Fujimoto hastalığı veya histiositik nekrotizan lenfadenit (HNL) özellikle ortalama 30 yaş civarındaki bayanlarda görülen kendiliğinden sınırlanan, nekrotizan servikal lenfadenopati ile karakterize bir hastalıktır. Ateş, titreme, kas ve eklem ağrısı, splenomegali ve deride döküntüleri kliniğe eşlik edebilir. Hastalık bir-üç ay içinde kendiliğinden düzeler. Asya'da daha yaygın olmakla beraber bütün dünyada görülebilir.

Yirmi yaşında, servikal lenfadenopati ve ateş şikayeti olan, eksizyonel lenf nodu biyopsisinde ve patolojik değerlendirilmesinde HNL tanısı konulan bir erkek hasta sunuldu.

HNL hastalığı benign lenfadenopatinin nadir nedenlerinden biridir. Benign, etyolojisi bilinmeyen bu hastalık yaygın olarak lenfoma yanlış tanısını alır. Kendiliğinden sınırlanan bu klinik tablo benign lenfadenopatilerin ayırıcı tanısında gözardı edilmemelidir.

**Anahtar kelimeler:** Kikuchi-Fujimoto, histiositik nekrotizan lenfadenopati

**Kikuchi Fujimoto Disease: A Case Report****SUMMARY**

Kikuchi-Fujimoto disease or Histiocytic necrotizing lymphadenitis (HNL) is a self-limited disorder characterized by necrotizing cervical lymphadenopathy in especially women (with a mean age of 30 years). It presents with fever, chills, myalgias, arthralgias, splenomegaly, and skin rashes. The disease usually resolves within 1-3 months. It is most common in Asia but has been described worldwide.

We present a 20 years old man with complaints of cervical lymphadenopathy and fever, whom diagnosed as Kikuchi-Fujimoto disease with excisional lymph node biopsy and pathological inspection.

HNL disease is one of the rarest causes of benign lymphadenopathy. This disease, whose etiology is not known, is commonly misdiagnosed as lymphoma. This self-limiting disease should be kept in mind in differential diagnosis of benign lymphadenopathies.

**Key words:** Kikuchi-Fujimoto, histiocytic necrotizing lymphadenitis

Histiositik nekrotizan lenfadenit (HNL) ilk olarak 1972 yılında Kikuchi ve Fujimoto tarafından tanımlanmıştır. Bütün dünyada görülmekle beraber, uzak doğu Asyalılarda daha sık görülmektedir<sup>1</sup>. HNL, daha çok genç kadınlarda görülen, kendiliğinden sınırlanan, benign, servikal lenfadenopati (LAP) ve nedeni açıklanamayan ateş ile seyreden bir hastalıktır<sup>1,3,5</sup>. Tabloya, terleme, halsizlik, deri döküntüleri, splenomegali gibi bulgular eşlik edebilir<sup>1,2</sup>. Hastalığa lökopeni, karaciğer fonksiyonlarında bozulma, eritrosit sedimentasyon hızında yükselme (ESR) eşlik edebilir<sup>3</sup>. Etiyolojisi tam olarak aydınlatılamamıştır. Viral kaynaklı olduğu düşünülmektedir. Özellikle herpes virüsler etyolojide suçlanmaktadır<sup>1</sup>. Lenfoma, Kawasaki hastalığı ve tüberküloz lenfadenit ile karışabilmektedir<sup>5</sup>. Toksoplazma, kedi tırmığı hastalığı, parvo virüs enfeksiyonları ve otoimmün hastalıklar ayırıcı tanıda akılda bulundurulmalıdır<sup>2</sup>.

**OLGU SUNUMU**

Yirmi yaşında erkek hasta gece üşüme, titreme, ateş, bulantı, kusma şikayetleri ile bulunduğu yerdeki sağlık kuruluşuna müracaat etmiş. Burada yapılan muayene ve tetkiklerinde servikal bölgede LAP,

aspartat aminotransferaz (AST), alanin aminotransferaz (ALT) laktat dehidrogenaz (LDH) seviyelerinde yükseklik tespit edilmesi üzerine hastanemize ileri tetkik ve tedavi amacıyla gönderilmiş. Fizik muayenesinde, özellikle sol servikal ve supra klavikular bölgede multipl LAP tespit edildi. Ateş 39°C olarak ölçüldü. Boynun bölgesinin ultrasonografik incelemesinde, solda daha fazla olmak üzere tüm lenfatik zincirde multipl ve en büyüğü 2.5x1.5 cm büyüklüğünde LAP tespit edildi. Submandibular bölgedeki LAP'ların birbirine konglomerasyon yaptıkları tomografide görüldü. Bu sonuçlarla hastaya eksizyonel biyopsi yapılmasına karar verildi. Biyopsi sonucunda süpüratif olmayan daha çok koagulatif ve fibrinoid nekroz odakları etrafında histiosit ağırlıklı reaksiyon tespit edildi. Yapılan biyopsiden elde edilen patoloji preparatlarının görüntü ve değerlendirmeleri (Şekil 1 ve 2)'de sunulmuştur. Elde edilen örneklerle yapılan histokimyasal PAS boyamasında birikim tespit edilemedi. Asit fast boyamasında herhangi bir organizmaya rastlanmadı. Bu nekrotizan lenfadenit tablosunun patolojik olarak Kikuchi Fujimoto hastalığı ile uyumlu olduğu rapor edildi.

Hastanın yapılan laboratuvar tetkiklerinde; beyaz küre; 2400/mm<sup>3</sup> (4.0-10.0), hemoglobin 14 gr/dL

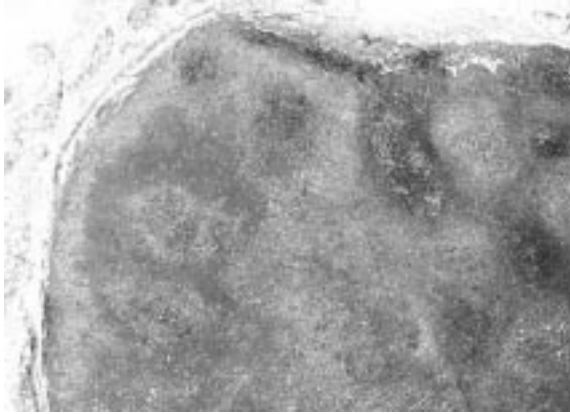
<sup>1</sup>GATA, Enfeksiyon Hastalıkları ve Klinik Mikrobiyoloji AD, ANKARA, TÜRKİYE

<sup>2</sup>GATA, Patoloji AD, ANKARA, TÜRKİYE

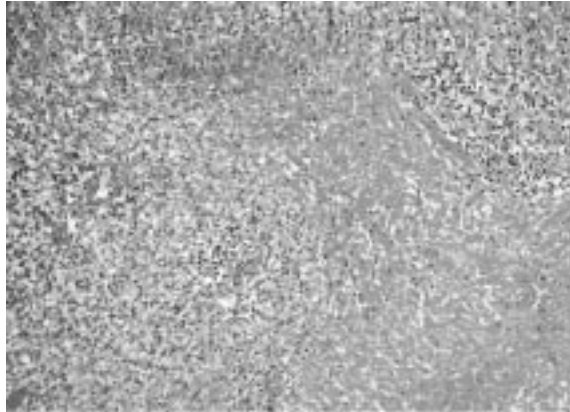
<sup>3</sup>GATA, İç Hastalıkları BD, ANKARA, TÜRKİYE

(11,5-17,0), hematokrit %40.9 (37-54), platelet  $231 \times 10^3/\text{mm}^3$  (150-500), ESR 16 mm/saat (1-20), AST 39 U/L (10-40), ALT 57 U/L (10-40), LDH 512 U/L (220-450) olarak tespit edildi. CMV, EBV, HSV1, HSV2, rubella ve parvovirüs B19 IgM ve Ig G negatif saptandı. ANA, AMA, Rose Bengal test, widal test, tiroid fonksiyon testleri, CRP, tümör belirteçleri normal olarak değerlendirildi. Kan ve doku kültüründe üreme olmadı.

Hastanın iki ay sonra yapılan kontrolünde şikayetlerinin gerilediği ateşinin bu süre içinde olmadığı ve laboratuvar değerlerinin normale döndüğü saptandı.



**Resim 1:** Servikal lenf nodunda jeografik nekroz alanları (HE, x40).



**Resim 2:** Nekroz alanlarını çevreleyen yoğun histiyosit, lenfosit, daha az olarak da polimorf nüveli lökosit infiltrasyonu görülmektedir. Nekroz alanında nekrotik debris dikkati çekmektedir (HE, x200).

## TARTIŞMA

HNL'li olgular genellikle servikal yerleşimli multipl LAP ve ateş şikayetleri ile hastaneye başvurmuşlardır. Bizim olgumuzda da hastanede yattığı süre içerisinde özellikle yatışının ilk günlerinde ateş şikayetleri olmuş ve buna yönelik ileri tetkikler yapılmıştır. HNL'de görülebilen diğer bulgulardan ciltte döküntü, kilo kaybı, splenomegali, ESR yüksekliği, hastamızda görülmemiş buna karşın gece

terlemesi karaciğer enzim yüksekliği, periferik kanda lenfositözla birlikte atipik lenfositler ve lökopeni tespit edilmiştir.

HNL'nin kesin tanısı eksizyonel biyopsi ile konulmaktadır<sup>1,6,7</sup>. Biyopsi kararı ve sonuç alınma işlemleri zaman almaktadır. Bu süre içerisinde hastalara gereksiz tetkik yapılabilmekte veya malign lenfoma düşünülerek agresif tedavi başlanabilmektedir. Malign lenfoma ve sistemik lupus eritematozus (SLE) ile benzer özellikler taşıması nedeniyle tanıda patolojinin önemi büyüktür<sup>3</sup>. Olgumuzun kesin tanısı eksizyonel biyopsi ile konulmuş ve ayırıcı tanıda dışlanması gereken enfeksiyöz ve non enfeksiyöz nedenler dışlanarak tanı desteklenmiştir.

Histopatolojik olarak, immünoblast ve lenfoblastların yoğun olduğu sahalarda sık mitotik aktivite gösteren hücre toplulukları non-Hodgkin lenfoma ile karışabilir<sup>3,6</sup>. Belirgin hücresel atipi ve monomorfik görünümün olmaması ile lenfomadan ayrılır. Ayrıca nekroz varlığına rağmen arada nötrofil lökositlerin bulunmaması da lenfomadan ayırmada yardımcı bir bulgudur. HNL'de özellikle CD8(+) T lenfositler olmak üzere büyük oranda T lenfosit hakimiyeti bulunmaktadır. T hücre reseptör rearajmanının olmaması ile T hücreli lenfoma olasılığı dışlanır. HNL'de olduğu gibi SLE'de de yaygın nekroz ve karyoreksis bulunur. Fakat SLE'de, HNL'den farklı olarak özellikle, parakortikal bölgede plazma hücre infiltrasyonu yoğundur ve hemotoksilen-eozin cisimcikleri bulunur. Tüberküloz lenfadenitte de HNL'ye benzer bir çok morfolojik özellik olmasına rağmen tipik Langerhans dev hücreleri ve epiteloïd granülomların varlığı ayırıcı tanıda yardımcıdır. Toksoplazmoz, yersiniyoz, kedi tırmığı hastalığı, Kawasaki hastalığı, Hashimoto tiroiditi ayırıcı tanıda akla gelmesi gereken diğer hastalıklardır<sup>3,4,6</sup>.

Bu hastaların antibiyotik tedavisine yanıt vermemeleri, hastalığın kendiliğinden sınırlanması, üst solunum yolu infeksiyonu belirtileri ve viral hastalıklarda görülen karakterde ateşin görülmesi etyolojisinde viral etkenleri gündemde tutmaktadır<sup>1,8</sup>. Hastamızın yapılan tetkiklerinde viral veya bakteriyel bir etkene ait pozitif bir laboratuvar sonucu bulunmamıştır.

HNL hastalarının en sık rastlanılan bulgusu LAP'tır<sup>9</sup>. HNL hastalarında LAP %77 oranında servikal yerleşimli olarak bulunmuştur<sup>10</sup>.

Kendiliğinden iyileşebilen bir hastalık olması nedeniyle HNL patolojik inceleme yapılmadığı durumlarda atlanabilmektedir. Bundan dolayı olgu sayısı gerçekte var olduğundan daha düşük gibi görülebilir. Ülkemizde son yıllarda literatürde HNL ile ilgili bildirimlerin arttığı görülmektedir<sup>2-7</sup>. Bunda servikal LAP tespit edilen olgulara uygulanan eksizyonel biyopsilerin ve bu hastaların kliniklerini de göz önünde bulundurarak HNL ön tanısının akla getirilmesinin önemi vardır.

HNL'nin spesifik bir tedavisi yoktur. Tedavi

semptomlara yönelik olarak düzenlenir. Genellikle 3-6 aylık bir süre sonra kendi kendini sınırlar. Nüks oranı %3 olarak tespit edilmiştir<sup>3</sup>. Vakamız, klinik ve laboratuvar olarak, iki ay içinde hemen tamamen normale dönmüştür.

Sonuç olarak, ülkemizde sanıldığından daha fazla olduğunu düşündüğümüz bu hastalığın servikal LAP tespit edilen olgularda ayırıcı tanıda akılda bulundurulması yararlı olacaktır.

## KAYNAKLAR

1. Huh J, Chi HS, Kim SS, Gong G. A study of the viral etiology of histiocytic necrotizing lymphadenitis (Kikuchi-Fujimoto disease). J Korean Med Sci 1998;13:27-30.
2. Karaman E, Öktem F, Yüksel S, Banitahmaseb A, Acıoğlu E, Uygun N. Kikuchi-Fujimoto Hastalığı: Olgu sunumu. Turk Arch Otolaryngol 2003;4:220-3.
3. Coşkun U, Yıldırım Y, Ceyhan K, Erekuş S, Günel N. Kikuchi-Fujimoto hastalığı. T Klin Tıp Bilimleri 2004;4:106-8.
4. Aşardağ E, Akalın T, Büyük S, Ağan M, Oruç N, Çağman K, Gulle A. Kikuchi-Fujimoto hastalığı: Bir vaka bildirisi. Klimik Derg 2002;5:62-6.
5. Beker CM, Dizer U, İkiz S, Görenek L, Pahsa A. Kikuchi-Fujimoto hastalığı: Bir olgu sunumu. Klimik Derg 2005;18:53-5.
6. Köseoğlu RD, Güven M, Filiz NO. Bir nekrotizan lenfadenitis nedeni; Kikuchi-Fujimoto hastalığı. Ankara Üniversitesi Tıp Fakültesi Mecmuası 2006;59:182-5.
7. Akpolat N, Yahşi S, Günel Aİ. Kikuchi-Fujimoto hastalığı: olgu sunumu. T Klin Tıp Bilimleri 2002;22:510-3.
8. Bosch X, Guilabert A. Kikuchi-Fujimoto disease. Orphanet J Rare Dis 2006;1:18.
9. Ramiraz AL, Johnson J, Murr AH. Kikuchi-Fujimoto's disease: An easily misdiagnosed clinical entity. Otolaryngol Head Neck Surg 2001; 125: 651-3.
10. Miller WT, Perez-Jaffe LA. Cross-sectional imaging of Kikuchi disease. J Comput Assist Tomogr 1999;23:548-51.

## YAZIŞMA ADRESİ

*Yrd. Doç. Dr. Ömer COŞKUN*  
*GATA, Enfeksiyon Hastalıkları ve Klinik*  
*Mikrobiyoloji AD, ANKARA*

**E-Posta** : *coskunomer23@hotmail.com*

**Geliş Tarihi** : *17.09.2008*

**Kabul Tarihi** : *21.10.2008*