

## ABDOMİNAL AORTA İSKEMİ- REPERFÜZYONUNA BAĞLI GELİŞEN AKCİĞER HASARINDA KARNOZİNİN ETKİSİ

*Bilge ALAÇAM<sup>1</sup>, Rauf Onur EK<sup>2</sup>, Yüksel YILDIZ<sup>2</sup>, Mukadder SERTER<sup>3</sup>, Nezihe Tülün BOYLU<sup>4</sup>, Sadun TEMOÇİN<sup>2</sup>*

### ÖZET

**AMAÇ:** Aortanın geçici olarak klemplenmesini gerektiren cerrahi girişimlerden sonra, alt ekstremitelerde iskemi/reperfüzyon (İR) hasarı ve akciğerlerde uzak organ hasarı oluşabilir. İR hasarında nötrofillerin aktivasyonunun önemli bir rol oynadığı bilinmektedir. Amacımız rat modelinde abdominal aortanın klemplenmesini takiben oluşan akciğer iskemi reperfüzyon hasarında karnozinin etkisini araştırmaktır.

**GEREÇ ve YÖNTEM:** Yirmidört adet Sprague-Dawley cinsi rat, rasgele ve eşit sayıda (n=8) olmak üzere üç gruba ayrıldı. Grup 1'deki ratlarda batin açıldı ve abdominal aortaları eksplore edildikten sonra hiçbir girişim yapılmadan tekrar kapatıldı. Grup 2'de abdominal aortaya klemp konuldu. 30 dakika iskemi süresinin sonunda klemp kaldırıldı ve 60 dakika reperfüzyon gerçekleştirildi. 2. gruptaki işlemin aynısı karnozin verilen 3. gruba da uygulandı ve karnozin intraperitoneal yolla klemp kaldırılmadan 10 dakika önce, 250 mg/kg olarak verildi. Tüm gruplardaki ratlar reperfüzyon süresinin tamamlanmasıyla sakrifiye edildi. Histolojik inceleme ve biyokimyasal analizler için akciğer doku örnekleri alındı.

**BULGULAR:** Akciğer dokusunda Grup 2'ye ait malonil dialdehit, süperoksit dismutaz, myeloperoksidaz, okside glutatyon ve total glutatyon değerleri kontrol grubundaki değerlere göre anlamlı derecede yüksek bulundu (p<0,05). Grup 3'e ait malonil dialdehit ve okside glutatyon değerleri, aortik iskemi reperfüzyon grubundaki değerlere göre anlamlı derecede düşük bulundu (p<0,05). İmmünohistokimyasal değerlendirmede iNOS için immünreaktivitenin grup 1'de olmadığı, grup 2'de şiddetli düzeyde olduğu grup 3'de ise hafif düzeyde olduğu görüldü.

**SONUÇ:** Karnozinin, abdominal aortanın geçici iskemi reperfüzyon hasarına bağlı olarak akciğerlerde oluşan patolojik değişiklikleri önlemede yararlı etkileri bulunmaktadır.

**Anahtar sözcükler:** İskemi reperfüzyon hasarı, akciğer, karnozin

### The Effect of Carnosine on Lung Injury Induced by Abdominal Aortic Ischemia-Reperfusion

#### SUMMARY

**OBJECTIVE:** The purpose of this study is to examine the effect of carnosine on ischemia reperfusion injury in lungs occurring after occlusion reperfusion of infrarenal abdominal aorta in rats.

**MATERIALS and METHODS:** Twentyfour Sprague-Dawley rats were randomly divided into 3 groups (n=8). Sham laparotomy (control) group (Group 1) underwent laparotomy and dissection of the infrarenal abdominal aorta without occlusion. In aortic ischemia reperfusion groups (group 2 and 3), after laparotomy and exteriorization of the infrarenal abdominal aorta, aorta was occluded for 30 min ischemia and then the clamp was removed for 60 min reperfusion. In group 3; 250mg/kg carnosine, were given intraperitoneally 10 min before declamping aorta. The lung tissue specimens were taken for biochemical analysis and immunohistochemical examination.

**RESULTS:** In lung specimens, malonil dialdehyde, oxidized glutathione and total glutathione levels, and superoxide dismutase and myeloperoxidase activities were significantly higher in the aortic ischemia reperfusion (group 2) than the sham laparotomy (control) group (p<0.05). Levels of malonil dialdehyde and oxidized glutathione were significantly lower in the aortic ischemia reperfusion and carnosine group (group 3) than the aortic ischemia reperfusion one (p<0.05). While iNOS immunoreactivities were severe in group 2 and mild in group 3, they were not observed in group 1.

**CONCLUSION:** Carnosine was beneficial in prevention of lung injury after abdominal aortic occlusion-reperfusion injury.

**Key words:** Ischemia reperfusion injury, lung, carnosine

İskemi Reperfüzyon Hasarı (İRH), hipoksik organın tekrar oksijenlenmesinin ardından ortaya çıkan hücresel hasarlanmadır<sup>1</sup>. İskemi altındaki ekstremitelerde oluşan lokal doku hasarı ile birlikte, iskemik alanın dışındaki bölgelerde de uzak organ hasarı oluşabilir. Özellikle alt ekstremitelerde iskemi/reperfüzyon (İ/R)' u sonrasında oluşan uzak

organ hasarında, akciğerler hedef organ konumundadır ve bu durum klinik olarak önem taşımaktadır<sup>2</sup>. Aort cerrahisinde hipoksemi, pulmoner hipertansiyon, azalmış akciğer kompliansı ve nonhidrostatik pulmoner ödem, alt ekstremitelerde İR'si sonucu oluşan akciğer hasarının birer bulgusu olarak ortaya çıkmakta ve klinik olarak tamamen subklinik

<sup>1</sup> Aydın Devlet Hastanesi, Fizyoloji, AYDIN, TÜRKİYE

<sup>2</sup> Adnan Menderes Üniversitesi Tıp Fakültesi, Fizyoloji Anabilim Dalı, AYDIN, TÜRKİYE

<sup>3</sup> Adnan Menderes Üniversitesi Tıp Fakültesi, Biyokimya Anabilim Dalı, AYDIN, TÜRKİYE

<sup>4</sup> Adnan Menderes Üniversitesi Tıp Fakültesi, Histoloji-Embriyoloji Anabilim Dalı, AYDIN, TÜRKİYE

seyreden geçici bir durumdan, akut sıkıntılı solunum sendromuna kadar gidebilen ciddi bir tabloya yol açabilmektedir<sup>1,3</sup>. Bu hasarın gelişmesinde yer alan en önemli etken, endotele yapışan nötrofillerin serbest oksijen radikallerini (SOR) ve proteolitik enzimleri ortaya çıkartmasıdır<sup>4</sup>. Bu durumda serbest oksijen radikalleri organizma tarafından bazı antioksidan sistemlerle yok edilmeye çalışılır<sup>5</sup>.

Antioksidan maddelerin akut İRH sonrası görülen uzak organ hasarına karşı koruyucu etkisi çeşitli çalışmalarda gösterilmiştir<sup>6</sup>. Punch ve ark.<sup>7</sup>, antioksidanların akut alt ekstremite İ/R olayı sonrası ortaya çıkan pulmoner mikrovasküler permeabilite artışı ve nötrofil birikimini engellediğini göstermişlerdir.

Karnozin (KAR) ( $\beta$ -alanyl-L-histidine), 1900'lerde keşfedilmiş, endojen olarak sentezlenen bir nöropeptiddir<sup>8,9</sup>. Antiapoptotik, antioksidan ve nöroprotektif etkileri aracılığıyla iskemiye karşı koruyucu etki göstermektedir<sup>10</sup>.

Karnozinin antioksidan etkisi ilk kez 1984'de gösterilmiştir<sup>11</sup>. Hidroksil ve süperoksit radikallerinin ve çok kuvvetli olarak da singlet oksijen molekülünün temizleyicisidir. Bu özelliği nedeniyle beyin, böbrek ve iskelet kası İRH'sında KAR'ın koruyucu etkisi araştırılmış ve olumlu sonuçlar alınmıştır<sup>10,11</sup>.

Karnozinin abdominal aort cerrahisinde aortik İR'sine bağlı akciğer hasarı üzerine etkileri yeterince araştırılmamıştır. Bu deneysel çalışmada, karnozinin rat infrarenal abdominal aort (İAA) İR'si sonrası oluşan akciğer hasarına etkisi araştırıldı. Bu amaçla rat akciğer doku örneklerinde malondialdehid (MDA) seviyeleri, süperoksit dismutaz (SOD), miyeloperoksidaz (MPO), okside glutatyon (GSSG) ve total glutatyon (tGSH) aktiviteleri ölçüldü ve histopatolojik inceleme yapıldı.

## GEREÇ ve YÖNTEM

### Deney hayvanları

Çalışmada 14-16 haftalık, ağırlıkları 200-300 gram arasında değişen, toplam 24 adet, erkek Sprague-Dawley türü rat kullanıldı. Hayvanlar 20-22°C sabit sıcaklık ve onikişer saatlik aydınlık-karanlık siklusu (saat 07:00-19:00 aydınlık; 19:00-07:00 karanlık) sağlanan kontrollü bir odada, kafeslerde tutuldu. Sınırsız miktarda su ve standart yeme ulaşmaları sağlandı. Ratlar bu şekilde, bir hafta boyunca kafeslerinde dinlendirilerek ortama uyumları sağlandıktan sonra, deneylere başlandı. Deneyden 12 saat önce, su hariç beslenmeleri durduruldu. Tüm hayvan deneyleri Aydın Adnan Menderes Üniversitesi Tıp Fakültesi Fizyoloji Anabilim Dalı Laboratuvarı'nda gerçekleştirildi. Çalışma protokolü ve deneysel yöntem Aydın Adnan Menderes Üniversitesi Deney Hayvanları Etik Kurulu tarafından onaylandı.

### Deneyel çalışma yöntemi

Ratlar, eşit sayıda (n = 8) ve rastgele olarak 3

deney grubundan birine dahil edildi. Kontrol grubunda (Grup 1), laparotomi ve İAA (infrarenal abdominal aort) diseksiyonu yapıldı ancak İAA oklüzyonu yapılmadı. Abdominal aort iskemi reperfüzyon (AİR) grubunda (Grup 2), İAA klemplenecek 30 dakika iskemi ve klemp kaldırılarak 60 dakika reperfüzyon uygulandı. Abdominal aort iskemi reperfüzyon + karnozin (AİR+KAR) grubunda (Grup 3), İAA klemplenecek 30 dakika iskemi, klemp kaldırılarak 60 dakika reperfüzyon uygulandı ve klemp kaldırılmadan 10 dakika önce 250 mg/kg karnozin intraperitoneal yolla verildi. İskemi-reperfüzyon gruplarında İ/R süresi sonunda, kontrol grubunda da aynı süre tamamlandıktan sonra, tüm ratlar sakrifiye edildi. Histolojik inceleme ve biyokimyasal analizler için akciğer doku örnekleri alındı. Dokuların bir kısmı biyokimyasal incelemeler yapılmaya kadar -80 °C'de, diğer kısmı ise histopatolojik inceleme yapılmaya kadar %10'luk formaldehid solüsyonu içinde saklandı.

### Aortik iskemi-reperfüzyon tekniği

Deney başlangıcında ratlara intraperitoneal enjeksiyonla 1,6gr/kg urethane verilerek anestezi sağlandı. İşlem boyunca ratlar, solunumları spontan olarak devam edecek şekilde uyutuldu. Cerrahi işlem, ısıtma lambası altında, ratlar supin pozisyonda iken gerçekleştirildi. Ratlara, ciltleri aseptik olarak hazırlanarak, orta hat göbek üstü ve altı median insizyonla laparotomi yapıldı. İnfrarenal abdominal aorta (İAA), barsakların ıslak gazlı bez yardımıyla uzaklaştırılmasının ardından, dikkatli bir şekilde explore edildi ve travmatik mikrovasküler klemp konularak oklüzyon yaratıldı. Isı ve sıvı kaybını en aza indirmek için batın insizyonu kapatıldı. 30 dakika sonra batın tekrar açılarak, İAA'daki klemp kaldırıldı ve 60 dakika süreyle reperfüzyon sağlandı. İskemi oluşturulması, klempleme işlemi sırasında distal aortta pulsasyonun kaybolmasıyla, reperfüzyon ise klempleme kaldırılması sonrasında distal aortta pulsasyonun geri dönmesiyle doğrulandı.

### Histolojik değerlendirme

Histopatolojik inceleme için alınan doku örnekleri % 10'luk tamponlu nötral formaldehit solüsyonunda 24 saat fikse edildi. Örneklerin tümü doku takip cihazında rutin takibe alınarak parafin bloklar hazırlandı. Bu parafin bloklardan mikrotom ile her doku örneği için 5 µm kalınlığında seri kesitler alındı. Seçilen parafin bloklardan elde edilen 5 µm kalınlığındaki kesitler poly-L-Lizin kaplı lamlara alınarak, 37°C'lik etüvde 1 gece bekletildi. Parafin bloklardan alınan kesitlere Strept Avidin-Biotin kompleks immünoperoksidaz yöntemi ile iNOS antikorları uygulandı. İşlemler sonrasında tüm örnekler deney gruplarından habersiz olan aynı histolog tarafından değerlendirildi. Kesitlerde, boyanan hücrelerin yüzdesi ve boyanma yoğunluğunu kriter olarak alan semikantitatif bir yöntemle skorlama

yapıldı. Boyanma derecesi: negatif, pozitif ve çift pozitif [(-); boyama yok, (+); hafif boyanma, (++)]; şiddetli boyanma] olarak değerlendirildi.

#### **Malonil dialdehit ölçümü:**

Reperfüzyon süreci sonunda artan serbest radikal yapımının bir göstergesi olan ve lipid peroksidasyonunun son ürünü olan MDA düzeyleri, Drapper ve Hadley yöntemine göre ölçüldü<sup>12</sup>. Bu yöntemde, MDA ile thiobarbitürik asit reaksiyonunun meydana getirdiği renk oluşumu spektrofotometrik ölçümle değerlendirildi.

#### **Süperoksit dismutaz aktivitesi ölçümü**

Süperoksit dismutaz aktivitesinin tayini, süperoksit radikallerini üreten ksantin oksidaz reaksiyonu temel alınarak Yi Sun ve arkadaşlarının yöntemine göre yapıldı<sup>13</sup>. Sonuçlar ünite/miligram protein (Ü/mg protein) olarak ifade edildi.

#### **Total glutatyon (tGSH) tayini**

Griffith ve Smith' e göre spektrofotometrik ölçümle değerlendirildi<sup>14</sup>.

#### **Miyeloperoksidaz aktivitesi ölçümü**

Suzuki ve Ota'ya göre spektrofotometrik ölçümle değerlendirildi<sup>15</sup>. HETAB (hexadecyltrimethylammonium bromide), EDTA, dimethylphormamide, TMB (3,3', 5,5' tetramethylbenzidine) ve hidrojen peroksit içeren ortama örnek eklenerek UV spektrofotometrede 615 nm'de absorbans izlendi.

#### **İstatistiksel analiz**

İstatistiksel analizin yapılmasında bilgisayar programı olarak "Statistical Package for Social Sciences" (SPSS for Windows Release 11.5) kullanıldı. Değişkenlerin Kolmogorov Smirnov testi sonrası normal dağılım gösterip göstermediği incelendi. Hiçbiri normal dağılım göstermediği için tanımlayıcı istatistikler 'medyan(%25-%75 persantil)' olarak sunuldu. Gruplara göre karşılaştırmada Kruskal-Wallis testi, post hoc test olarak Mann-Whitney U testi kullanıldı. P < 0,05 değerleri istatistiksel olarak anlamlı kabul edildi.

## **BULGULAR**

### **Biyokimyasal bulgular**

Tüm gruplara ait rat akciğer örneklerindeki MDA, GSSG ve tGSH düzeyleri ve SOD, MPO aktiviteleri Tablo 1'de gösterildi. AİR grubunda (Grup 2) MPO, GSSG, tGSH, SOD ve MDA düzeyleri kontrol grubundaki (Grup 1) değerlere göre anlamlı derecede yüksek bulundu [sırasıyla (p=0,03), (p<0,001), (p<0,001), (p=0,03), (p=0,02)].

AİR + KAR grubunda (Grup 3), MDA ve GSSG değerleri AİR grubundaki (Grup 2) değerlere göre anlamlı derecede düşük bulunurken [(p=0,03),(p=0,04)] MPO, SOD, tGSH, değerlerinde rakamsal olarak azalma gözlemlendi, ancak bu azalma istatistiksel olarak anlamlı bulunmadı (p>0,05).

### **Histopatolojik bulgular**

Aynı grup içerisindeki farklı ratlardan alınan kesitlerdeki immunoreaktivite hemen hemen birbirinin aynı idi. Kontrol (Grup 1) grubuna ait akciğer doku kesitlerinin İHC (immünohistokimyasal) değerlendirmesinde; ortalama olarak, İNOS için immunoreaktivitenin olmadığı görüldü (Şekil 1a). AİR (Grup 2) grubuna ait akciğer doku kesitlerinin İHC değerlendirmesinde İNOS için immunoreaktivitenin şiddetli düzeyde olduğu (Şekil 1b), AİR+KAR (Grup 3) grubuna ait akciğer doku kesitlerinin İHC değerlendirmesinde ise; ortalama olarak İNOS için immunoreaktivitenin hafif düzeyde olduğu (Şekil 1c) görüldü.

## **TARTIŞMA**

Akut alt ekstremite iskemisini takiben, ekstremitenin yeniden kanlandırılması ve normal dolaşımın sağlanması, doku hasarı ve sistemik komplikasyonları birlikte getirir. Özellikle aort cerrahisi esnasında aortun geçici olarak klemlenmesi alt ekstremite iskemisi ve reperfüzyonunun majör bir nedenidir.

Uzun süre iskemik kalmış ekstremitenin tekrar kanlandırılmasıyla ortaya çıkan serbest oksijen radikallerinin, endotel ve nötrofillerle etkileşerek, lipid peroksidasyonunu artırması, lokal ve sistemik

**Tablo 1.** Gruplara ait biyokimyasal değerlendirme sonuçları<sup>a</sup>.

Gruplar	MDA (nmol/mgr protein)	MPO (U/g yaş doku)	SOD (U/mg protein)	tGSH (milimol/g doku)	GSSG (milimol/g doku)
Kontrol (1)	18,71(9,83-48,52)	9,68 (3,79-12,53)	5,26 (4,0-6,97)	0,16 (0,02-0,24)	0,85 (0,85-1,48)
AİR(2)	68,49 <sup>b</sup> (29,80-85,62)	23,16 <sup>b</sup> (19,80-43,67)	7,50 <sup>b</sup> (5,72-7,83)	0,40 <sup>b</sup> (0,32-0,47)	2,70 <sup>b</sup> (1,91-5,10)
AİR+KAR(3)	21,56 <sup>c</sup> (14,58-29,24)	17,82(14,50-33,77)	5,65 (4,44-6,82)	0,32 (0,18-0,32)	1,70 <sup>c</sup> (0,21-2,55)

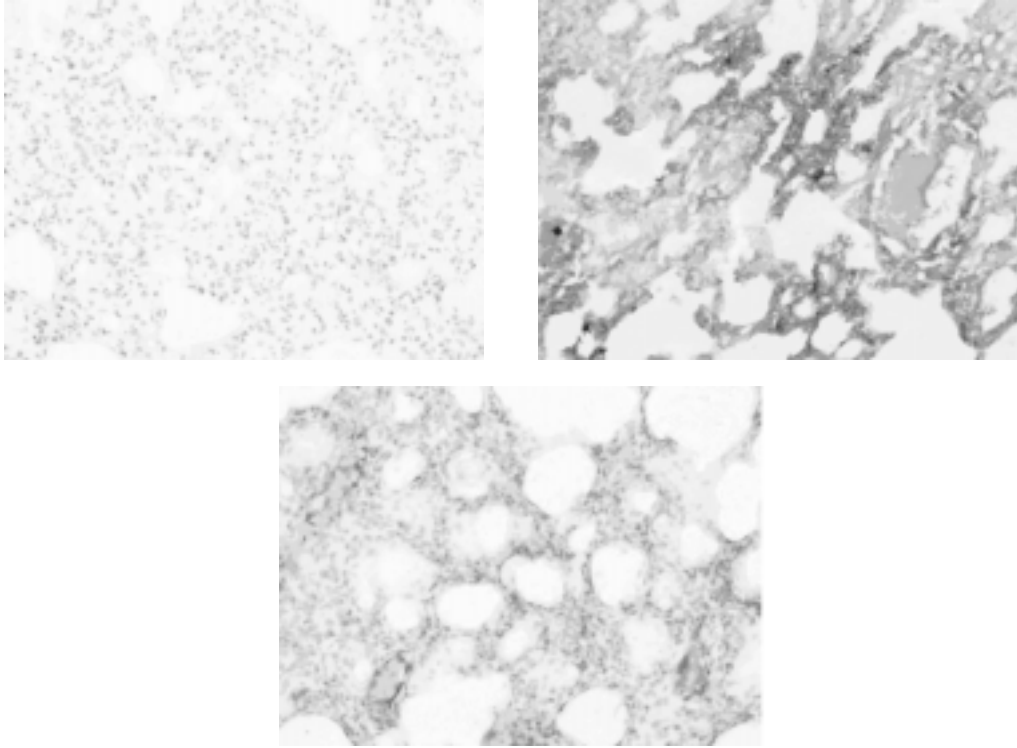
AİR: Aortik İskemi reperfüzyon

KAR: Karnozin

<sup>a</sup>; tabloda sunulan değerler medyan (%25-%75 persantil) değerleridir.

<sup>b</sup>; grup 1 ve 2 arasında anlamlı fark (p<0.05)

<sup>c</sup>; grup 2 ve 3 arasında anlamlı fark (p<0.05)



**Şekil 1.** (a) Kontrol grubunda normal akciğer dokusu; boyanma yok (x200)  
(b) AİR grubu akciğer dokusu; güçlü İHC boyanma (x200)  
(c) AİR + KAR grubunda; zayıf İHC boyanma (x200)

birçok hasarın (hücre şişmesi, ödem, akciğer ödemi, akut sıkıntılı solunum sendromu, şok karaciğeri ) ortaya çıkmasının esas nedenidir<sup>16,17</sup>.

Alt ekstremitte iskemisine bağlı ortaya çıkan akciğer hasarının önlenmesinde serbest oksijen radikallerini ortadan kaldırmayı esas alan değişik ajanlarla yapılmış çok sayıda çalışmayı literatürde görmek mümkündür<sup>5,18-20</sup>. Ancak bugüne dek yayınlanmış çalışmalarda karnozininin etkisini araştıran bir çalışmaya rastlanılmamıştır.

Karnozin, suda erime özelliğine bağlı olarak, suda çözünen oksidasyon mediatörlerinin (metaller ve oksijen radikalleri) yüksek olduğu sitozolde fonksiyon görür. Aktif oksijen radikallerini temizleyen biyolojik fonksiyonuna bağlı olarak antioksidan özelliğe sahiptir. Hidroksil ve süperoksit radikallerinin ve çok kuvvetli olarak da singlet oksijen molekülünün temizleyicisidir<sup>10,11</sup>. Antioksidan özelliğinden yola çıkılarak birçok deneysel modelde etkisi denenmiştir. Beyin, spinal kord, miyokard, böbrek, iskelet kası gibi farklı doku ve organda iskemi reperfüzyon hasarını azaltmada etkili olduğu bir çok çalışmada gösterilmiştir<sup>10,11,21-23</sup>. Ayrıca karnozinin oksidatif stres şartlarında, proteinlerin ve membran lipidlerinin oksidatif hasarını önleyebildiği çeşitli çalışmalarda ortaya konulmuştur. Choi ve ark.'nın 1999 yılında in vitro ortamda yaptıkları bir çalışmada; KAR, homokarnozin ve anserinin, oksidatif hasarı önleyebileceği belirtilmiştir<sup>24</sup>. Karnozin; lipid

peroksidasyonu sonucunda oluşan MDA gibi zararlı aldehitlerle reaksiyona girerek, hücredeki protein agregasyonunu azaltmaktadır. Karnozin hücre düzeyinde koruyucu olabilmektedir. Yapılan çalışmalarda bu dipeptidin kültüre edilmiş insan fibroblastlarını ve lenfositlerini, asetaldehitin toksik etkilerine karşı, ayrıca kültüre edilmiş rat beyin endotel hücrelerini MDA' ya karşı koruduğu bildirilmiştir<sup>25</sup>. Yine benzer çalışmalarda KAR' in, MDA ve metilglioksal aracılı oksidatif protein birikimini inhibe ettiği ortaya konmuştur<sup>21</sup>.

Akciğerlerde İRH sırasında biriken lipid peroksidasyon ürünü MDA' nın, tiyobarbitürik asit reaktif maddeleri ile verdiği reaksiyon spektrofotometrik olarak ölçülerek, akciğer hasarının derecesi hakkında fikir edinilebilir<sup>26</sup>. Bu yüzden bu çalışmada reperfüzyon hasarının ortaya konabilmesi için MDA ölçümü yapılmıştır. Çalışmamızda, AİR sonrası akciğer dokusunda MDA değerinin anlamlı derecede yükseldiği görüldü. AİR + KAR grubundaki akciğer dokusunda MDA düzeylerinin ise, AİR grubundaki düzeye göre anlamlı derecede düşük olduğu saptandı. Uysal ve ark.<sup>27</sup> alt ekstremitte İ/R' nun akciğer üzerindeki hasarını göstermek için dokuda MDA düzeyi bakmışlar ve İ/R grubunda MDA' nın yükseldiğini; melatonin verilen grupta MDA düzeyinin azaldığını bildirmişlerdir. Okutan ve ark.<sup>28</sup> aortik oklüzyon ve reperfüzyon sonrasında oluşan akciğer hasarına karşı melatoninin etkisini

araştırmışlar, MDA seviyesinin AİR grubunda yükseldiğini ve melatonin uygulanan grupta MDA seviyesinin anlamlı derecede azaldığını saptamışlardır. Benzer şekilde, Baltalarlı ve ark.<sup>29</sup>, iloprost ve vitamin C' nin rat alt ekstremité İ/R' u sonrası akciğer hasarına olan etkisini araştırdıkları çalışmalarında, AİR + iloprost grubunda plazma MDA düzeylerinin AİR grubundaki düzeylere göre anlamlı derecede azaldığını bulmuşlardır. Bizim çalışmamızda da AİR sonrası akciğer dokusunda MDA değerinin anlamlı derecede yükselmesi, AİR + KAR grubundaki akciğer dokusunda MDA düzeylerinin ise, AİR grubundaki düzeye göre anlamlı derecede düşük bulunması; uygulanan model sonucunda geçici iske mi ve reperfüzyonun sağlanabildiğini, daha da önemlisi, karnozinin, sonuçta oluşan iske mi reperfüzyon hasarını, MDA ile reaksiyona girerek azaltabileceğini göstermektedir.

AİR hasarı oluşumunda serbest oksijen radikalleri (SOR) önemli bir yer tutar<sup>30</sup>. İskemik dokuların reperfüzyonu, toksik SOR oluşumuna yol açar. Bunlar süperoksit anyonlar, hidroksil radikalleri, hipoklorik asit, hidrojen peroksit ve nitrik oksitten derivate peroksinitrittir<sup>31</sup>. Serbest radikal temizleyicileri, reaktif oksijen parçaları ile reaksiyona girerek bunları zararsız maddeler haline dönüştüren ajanlardır. Bu ajanlardan biri süperoksit dismutaz (SOD)'dur<sup>20</sup>.

Çalışmamızda AİR grubunda akciğer dokusunda SOD aktivitesinde istatistiksel olarak anlamlı yükselme saptandı, ancak AİR + KAR grubunda SOD aktivitesinde rakamsal olarak belirgin azalma olmasına rağmen, düşüş istatistiksel olarak anlamlı bulunmadı. Dimakakos ve ark.<sup>32</sup> deneysel bir çalışmada, abdominal aortada oklüzyon oluşturup, intestinal organlarda oksidan hasara karşı vitamin E'nin etkisini araştırmış ve bunun için kanda SOD aktivitesine bakmışlar. E vitamini verilen grupta SOD aktivitesinde azalma saptamışlar ve vitamin E' nin iske mi sonrası hasara karşı koruduğunu savunmuşlardır. İlhan ve ark.<sup>33</sup> yaptıkları çalışmada, tavşanlarda kafeik asit fenil esterinin spinal kord İRH' sına olan etkilerini araştırmışlar ve serbest radikal hasarının göstergesi olarak SOD aktivitesi bakmışlar, ancak tüm gruplar arasında anlamlı fark saptayamamışlardır, özellikle antioksidan özellikleri olduğu kabul edilen ajan verilmesine rağmen SOD aktivitesinin anlamlı azalmaması çalışmamızla uyumludur. Ege ve ark.<sup>34</sup> tavşan spinal kord İRH' sına erdosteinin etkisini araştırdıkları çalışmada, İ/R grubunda, kontrol grubu ile karşılaştırıldığında, SOD aktivitesinde anlamlı artma saptamış olmaları çalışmamızla uyumlu iken, erdostein verilen grupta SOD enzim aktivitesinde anlamlı azalma saptamışlardır. Bizim çalışmamızda AİR + KAR grubunda SOD düzeyinde belirgin azalma olması ancak bunun kontrol seviyesine inmemesi, oksidatif stresin KAR uygulanan grupta azaldığını ancak tamamen ortadan kalkmadığını düşündürmektedir.

Çalışmamızda, inflamatuvar bir gösterge olan, lökosit ve mononükleer hücrelerden salgılanan MPO' nun akciğerdeki düzeylerine de bakıldı. İske mi reperfüzyon grubunda MPO düzeyleri kontrol ve tedavi gruplarına göre yüksek bulundu. Tedavi grubunun MPO değerleri İ/R grubuna göre rakamsal olarak düşüktü ancak bu düşüklük istatistiksel olarak anlamlı bulunmadı. Tedavi grubunda MPO' nun düşük bulunması, KAR' ın İ/R oluşturulmuş dokuya lökosit ve mononükleer hücre göçünü de engellediği ve bu sayede antiinflamatuvar, ilave bir etki oluşturabileceğini göstermektedir. Bu inflamatuvar hücre göçünü azaltıcı etkiler, ilacın İRH sürecinde bu hücrelere bağlı oluşacak hasarın azaltılmasında da etkili olabileceği konusunda beklentileri artırmaktadır.

Alt ekstremitelerin akut iskemisi akciğerde nitrik oksit (NO) üretiminin de artışına yol açar. NO alt ekstremité İ/R'sinin neden olduğu akciğer hasarı oluşumunda anlamlı belirteçlerden biridir. Bir yandan NO serbest oksijen radikalleri (superoksit anyonu gibi) ile etkileşime girerek sitotoksitesini artıran peroksinitrit gibi molekülleri oluştururken<sup>35</sup> diğer yandan nötrofillerin yapışmasını, birikmesini ve içeriklerini boşaltmalarını inhibe eder. Endotel hücreleri, reperfüzyon sırasında NO sentezini sağlayan endotelial nitrik oksit sentetaz (iNOS) enziminin sayısını arttıran genleri aktive ederler ve bu şekilde artmış NO miktarı ile hasarı engellemeye çalışırlar<sup>36</sup>.

Çalışmamızda akciğerlerdeki endotel hasarına paralel olarak artan iNOS enziminin aktivitesini immunohistokiyasal olarak göstermeye çalıştık. Sonuçlarımız biyokimyasal analizlerle uyumlu çıktı. Kontrol grubunda immunohistokimyasal aktivite saptanmazken, iske mi reperfüzyon grubuna ait örneklerde artmış immünreaktiviteyi gösterecek şekilde boyanmanın güçlü olduğu, tedavi grubuna ait örneklerin ise anlamlı derecede daha az boyandığı görüldü.

Çalışmamızda elde edilen biyokimyasal bulgularla; infrarenal aortik oklüzyon ve takiben sağlanan alt ekstremité reperfüzyonu ile, akciğerde İRH'nın oluştuğunu saptadık. Yine sonuçlar göstermektedir ki KAR uygulanması akciğerde oluşan İRH' yı azaltmaktadır. MDA düzeylerinde anlamlı azalma olması oluşan hasarın lipid peroksidasyonu ile ilişkili olabileceği ve KAR'ın lipid peroksidasyonunu değiştirerek İRH'sını azalttığını düşündürmektedir. İmmunohistokimyasal verilerin de biyokimyasal bulguları destekler nitelikte olması, alt ekstremité iske mi reperfüzyonunun neden olduğu akciğer hasarını önlemede karnozinin etkin bir ajan olabileceğine işaret etmekte, bu ajanın daha geniş çalışmalarda, farklı ve tekrarlayan dozlarda denenmesinin anlamlı ve yararlı olacağını ortaya koymaktadır. Ayrıca, KAR' ın, infrarenal abdominal aortaya yönelik cerrahi girişimlerde gelişen böbrek, karaciğer gibi diğer uzak organ hasarlarında da

etkisinin araştırılabileceği düşüncesindeyiz.

## KAYNAKLAR

1. Car den DL, Granger DN. Pathophysiology of ischaemia-reperfusion injury. *J Pathol* 2000;190:255-66.
2. Yassin MM, Harkin DW, Barros AA, Halliday MI, Rowlands BJ. Lower limb ischemia-reperfusion injury triggers a systemic inflammatory response and multiple organ dysfunction. *World J Surg* 2002;26:115-21.
3. Goldman G, Welbourn R, Klausner JM, Kobzik L, Valeri CR, Shepro D. Mast cells and leukotrienes mediate neutrophil sequestration and lung edema after remote ischemia in rodents. *Surgery* 1992;112:578-86.
4. Nakamura T, Vollmar B, Winning J, Ueda M, Menger MD, Schafers HJ. Heparin and the nonanticoagulant N-acetyl heparin attenuate capillary no-reflow after normothermic ischemia of the lung. *Ann Thorac Surg* 2001;72(4):1183-8.
5. Pepine CJ. The therapeutic potential of carnitine in cardiovascular disorders. *Clin Ther* 1991;13(1):2-21.
6. McGuire, Liu P, Jaeschke H. Neutrophil-included lung damage after hepatic ischemia and endotoxemia. *Free Radic Biol Med* 1996;20:189-97.
7. Punch J, Rees R, Cashmer B. Acute lung injury following reperfusion ischemia in the hind limbs of rats. *J Trauma* 1991;31:760-5.
8. Stvolinsky SL, Dobrota D. Anti-ischemic activity of carnosine. *Biochemistry* 2000;65:849-55.
9. Boldyrev A, Severin SE. The histidine-containing dipeptides, carnosine and anserine: distribution, properties and biological significance. *Adv Enzyme Regul* 1990;30:175-94.
10. Stvolinsky SL, Kukley ML, Dobrota D, Matejovicova M, Tkac I, Boldyrev AA. Carnosine: an endogenous neuroprotector in the ischemic brain. *Cell Mol Neurobiol* 1999;19(1):45-56.
11. Fujii T, Takaoka M, Muraoka T, Kurata H, Tsuruoka N, Ono H, Kiso Y, Tanaka T, Matsumura Y. Preventive effect of L-carnosine on ischemia/reperfusion-induced acute renal failure in rats. *Eur J Pharmacol* 2003;474(2-3):261-7.
12. Witt EH, Reznick AZ, Viguie CA, Starke Reed P, Packer L. Exercise, oxidative damage and effects of antioxidant manipulation. *J Nutr* 1992;122:766-73.
13. Pick E, Keisari V. Superoxide anion and H<sub>2</sub>O<sub>2</sub> production by chemically elicited peritoneal macrophage induced by multiple nonphagocytic stimuli. *Cell Immunol* 1981;59:301-18.
14. Kantha SS, Wada S, Tanaka H, Takeuchi M, Watabe S, Ochi H. Carnosine sustains the retention of cell morphology in continuous fibroblast culture subjected to nutritional insult. *Biochem Biophys Res Commun* 1996;223(2):278-82.
15. Suzuki K, Ota H, Sasagawa S. Assay method for myeloperoxidase in human polymorphonuclear leukocytes. *Anal Biochem* 1983;132:345-52.
16. Pontoppidan H, Geffin B, Lowenstein E. Acute respiratory failure in the adult. *N Engl J Med* 1972;287:690-806.
17. Dantzker DR, Scharf SM. Cardiopulmonary critical care. 3<sup>rd</sup> Edition: WB Saunders, Philadelphia, 1998:41-2.
18. Mueller HW, Nollert MU, Eskin SG. Synthesis of structural analog of platelet activating factor, by vascular endothelial cells. *Biochem Biophys Res Commun* 1991;176:1557-64.
19. Köksoy C, Kuzu MA, Ergün H, Gürhan I. Role of tumor necrosis factor in lung injury caused by intestinal ischemia-reperfusion. *Br J Surg* 2001;88:464-8.
20. Halliwell B. Superoxide, iron, vascular endothelium and injury. *Free Radic Res Commun* 1989;5:315-18.
21. Boldyrev A, Bulygina E, Leinsoo T, Petrushanko I, Tsubone S, Abe H. Protection of neuronal cells against reactive oxygen species by carnosine and related compounds. *Comp Biochem Physiol B Biochem Mol Biol* 2004;137(1):81-8.
22. Hipkiss AR. Carnosine, a protective, anti-ageing peptide? *Int J Biochem Cell Biol* 1998;30:863-8.
23. Lee JW, Miyawaki H, Bobst EV, Hester JD. Improved functional recovery of ischemic rat hearts due to singlet oxygen scavengers histidine and carnosine. *J Mol Cell Cardiol* 1999;31:113-21.
24. Choi SY, Kwon HY, Kwon OB, Kang JH. Hydrogen peroxide-mediated Cu, Zn-superoxide dismutase fragmentation: protection by carnosine, homocarnosine and anserine. *Biochim Biophys Acta* 1999;1472(3):651-7.
25. Hipkiss AR, Preston JE, Himswoth HY, Worthington VC, Abboth NJ. Protective effects of carnosine against malondialdehyde-induced toxicity towards cultured rat brain endothelial cells. *Neurosci Lett* 1997;238(3):135-8.
26. Sakamaki F, Hoffmann H, Muller C, Dienemann H, Messmer K, Schildberg FW. Reduced lipid peroxidation and ischemia reperfusion injury after lung transplantation using low-potassium dextran solution for lung preservation. *Am J Respir Crit Care Med* 1997;156(4):1073-81.
27. Uysal A, Akar İ, Özsin KK, Rahman A, Üstündag B, Özercan Hİ. Alt ekstremite iskemi reperfüzyonunun yol açtığı akciğer hasarında melatoninin koruyucu etkinliği. *Türk Göğüs Kalp Damar Cerrahisi Dergisi* 2006;4:308-14.
28. Okutan H, Savas Ç, Delibas N. The antioxidant effect of melatonin in lung injury after aortic occlusion-reperfusion. *Interact Cardiovasc Thorac Surg* 2004;3:519-22.
29. Baltalarlı A, Ozcan V, Bir F, Aybek H, Sacar M, Onem G, Goksin I, Demir S, Teke Z. Ascorbic acid (vitamin C) and iloprost attenuate the lung injury caused by ischemia/reperfusion of the lower extremities of rats. *Ann Vasc Surg* 2006;20(1):49-55.
30. Clark IA. Tissue damage caused by free oxygen radicals. *Pathology* 1986;18:181-6.
31. Toyokuni S. Reactive oxygen species-induced molecular damage and its application in pathology. *Pathol Int* 1999;49:91-102.
32. Dimakakos PB, Kotsis T, Kondi-Pafiti A, Katsenis K, Doufas A, Chondros K, Kouskouni E. Oxygen free radicals in abdominal aortic surgery. An experimental study. *J Cardiovasc Surg* 2002;43(1):77-82.
33. İlhan A, Koltuksuz U, Özen S, Uz E, Çıralık H, Akyol O. The effects of caffeic acid phenethyl ester (CAPE) on spinal cord ischemia/reperfusion injury in rabbits. *Eur J Cardiothorac Surg* 1999;16(4):458-63.
34. Ege E, İlhan A, Gurel A, Akyol O, Özen S. Erdosteine ameliorates neurological outcome and oxidative stress due to ischemia/reperfusion injury in rabbit spinal cord. *Eur J Vasc Endovasc Surg* 2004;28(4):379-86.

35. Tassiopoulos A, Carlin RE, Gao Y. Role of nitric oxide and tumor necrosis factor on lung injury caused by ischemia/reperfusion of the lower extremities. J Vasc Surg 1997;26:647-56.
36. Vural KM, Öz MC. Endothelial adhesivity, pulmonary hemodynamics and nitric oxide synthesis in ischemia-reperfusion. Eur J Cardiothorac Surg 2000;18:348-52.

**YAZIŞMA ADRESİ**

*Uzm. Dr. Bilge ALAÇAM*  
*Aydın Devlet Hastanesi, Fizyoloji, Aydın*

**E-Posta** : drbilgealacam@yahoo.com

**Geliş Tarihi** :11.02.2010

**Kabul Tarihi** :16.04.2010