

## Olgu Sunumu / Case Report

# Akut Lenfoblastik Lösemi Tedavisi Seyrinde Osteonekrozis Gelişen İki Olgu

## Two Patients who Developed Osteonecrosis during the Treatment of Acute Lymphoblastic Leukemia

Hakan Sarbay<sup>1</sup>, Yasemin Işık Balcı<sup>1</sup>, Aziz Polat<sup>1</sup>, Ali Koçyiğit<sup>2</sup>, Murat Oto<sup>3</sup>, Selin Güler<sup>1</sup>

<sup>1</sup>Pamukkale Üniversitesi Tıp Fakültesi, Çocuk Sağlığı ve Hastalıkları Anabilim Dalı, Çocuk Hematolojisi ve Onkolojisi Bilim Dalı, Denizli, Türkiye

<sup>2</sup>Pamukkale Üniversitesi Tıp Fakültesi, Radyoloji Anabilim Dalı, Denizli, Türkiye

<sup>3</sup>Pamukkale Üniversitesi Tıp Fakültesi, Ortopedi Anabilim Dalı, Denizli, Türkiye



### Öz

Osteonekroz; çocuklarda akut lenfoblastik lösemi tedavisi sırasında veya sonrasında nadir görülen fakat ciddi sorunlara yol açabilen bir komplikasyondur. Yapılan çalışmalarda ALL tedavisi alan çocuklarda semptomatik osteonekroz insidansı %1,6-9,3 olarak bulunmuştur. Yüksek doz steroid tedavisi en önemli risk faktörüdür. Osteonekrozis fizyopatolojisi tam olarak açıklanamamıştır. Kortikosteroidlerin, sinüzoidal venlerdeki tromboembolilere bağlı mekanik tıkanmaya neden oldukları bunun sonucunda kan akımının azalmasıyla birlikte hipoksiye bağlı olarak osteoblast aktivitesinin azalıp, osteoklast aktivitesinin artmasıyla oluştuğu düşünülmektedir. Osteonekroz tanısında manyetik rezonans görüntüleme erken dönemde en duyarlı tanı yöntemidir. Burada ALL tanısıyla takip edilirken idame tedavisi sırasında osteonekroz gelişen 15 ve 14 yaşlarında 2 kız hasta sunulmuştur.

### Anahtar Kelimeler

Akut lenfoblastik lösemi, osteonekroz, steroid

### Keywords

Acute lymphoblastic leukemia, osteonecrosis, steroid

Geliş Tarihi/Received : 23.07.14

Kabul Tarihi/Accepted : Tem 23.07.2014

doi:10.4274/meandros.1814

### Yazışma Adresi/Address for Correspondence:

Dr. Hakan Sarbay,  
Pamukkale Üniversitesi Tıp Fakültesi, Çocuk Sağlığı ve Hastalıkları Anabilim Dalı, Çocuk Hematolojisi ve Onkolojisi Bilim Dalı, Denizli, Türkiye  
Telefon : +90 532 405 56 93  
E-posta : drhakansarbay@hotmail.com

©Meandros Medical And Dental Journal, published by Galenos Publishing.

©Meandros Medical And Dental Journal, Galenos Yayınevi tarafından basılmıştır.

### Abstract

Osteonecrosis is a rare and serious complication that can be developed during or after treatment for acute lymphoblastic leukemia (ALL). The incidence of symptomatic osteonecrosis related to ALL treatment is 1.6-9.3%. High-dose steroid therapy is the major risk factor for osteonecrosis. The pathophysiology is unclear. It is thought that osteonecrosis occurs due to steroid use causing thromboembolism in sinusoidal veins leading to hypoxia resulting in decreased osteoblast activity and increased osteoclast activity. Magnetic resonance imaging is the most sensitive diagnostic method in early period. We present two girls, 15 and 14-year-old, in whom osteonecrosis developed during ALL maintenance therapy.

### Giriş

Çocukluk çağı akut lösemilerinde olaysız sağkalım %80-90 oranındadır. Buna rağmen uzun dönemde yaşam kalitesinin azalması ilaç toksisitesinin kronik etkileri ile ilgilidir (1). Osteonekrozis bu komplikasyonlardan biri olup sıklığı %1,6-9,3 arasındadır (2). Osteonekrozis, yük binen eklemlerde daha fazla olmak üzere, eklem fonksiyon bozukluğu ve izleminde günlük yaşam aktivitesinde azalma olarak tanımlanmaktadır. Klinik, sessiz başlayıp zamanla tutulan eklemlerde ağrı, hareket kısıtlılığı ve eklem şişliği gelişmektedir.

On yaş üzeri olmak, kız cinsiyet ve kortikosteroid kullanmak risk faktörleri arasında sayılmaktadır (3). Osteonekrozis fizyopatolojisi tam olarak açıklanamamıştır. Kortikosteroidlerin, sinüzoidal venlerdeki tromboembolilere bağlı mekanik tıkanmaya neden oldukları, kan akımının azalmasıyla hipoksiye bağlı olarak osteoblast aktivitesinin azalıp, osteoklast aktivitesinin artmasıyla oluştuğu düşünülmektedir (4).

Burada akut lenfoblastik lösemi (ALL) tedavi seyrinde osteonekrozis gelişen 2 olgu sunulmuştur.

## Olgu Sunumları

### Olgu 1

On beş yaşındaki kız hasta orta risk grubu ALL tanısı ile izlenirken BFM TRALL2000 protokolü idame tedavisi sırasında aralıklı olarak her iki dizinde ağrı şikayeti gelişti. Fizik muayenesinde hepatosplenomegali, lenfadenopati saptanmadı. Her iki diz ölçümü 45 cm saptandı. Dizlerinde şişlik, kızarıklık, ısı artışı ve hareket kısıtlılığı olmayan hastanın direk grafilerinde patolojik bulgu saptanmadı. Analjezik ile ağrısı kontrol altına alınmaya çalışıldı. Üç ay sonra diz ağrısında artış ve hareket kısıtlılığı gelişti. Hemogramda hemoglobin: 14,5 gr/dl, beyaz küre: 5420 K/uL, trombosit: 188,000 K/uL sedimentasyon: 30, C-reaktif protein (CRP): 0,3 mg/dL olup, periferik yaymasında atipik hücre ve blast saptanmadı. Biyokimyasal tetkiklerinde karaciğer, böbrek fonksiyonları, Ca, P, alkalin fosfataz (ALP) düzeyi normal saptandı. Kemik iliği Keaspirasyon incelemesinde blast saptanmadı. Direk diz grafisi normaldi. Diz manyetik rezonans görüntülemesi (MRG) osteonekrozis ile uyumlu bulundu. Peroral analjezik ve istirahat önerildi. İki aylık izlemde şikayetleri gerileyen hastanın klinik bulgularında tekrarlama olmadı (Resim 1).

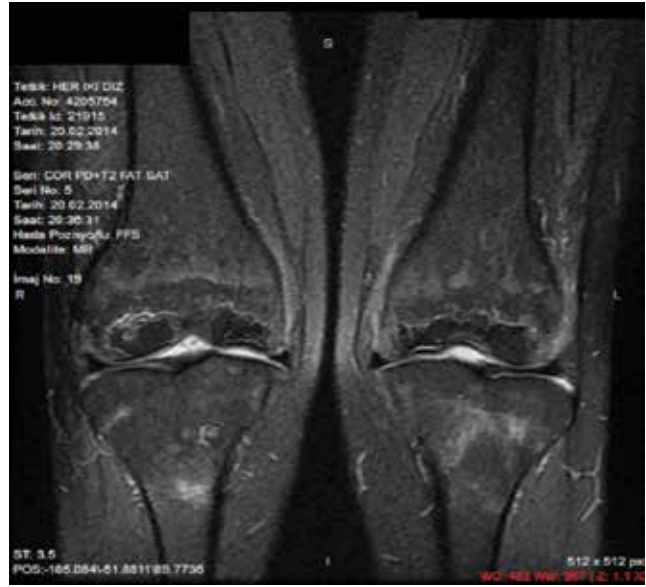
### Olgu 2

Orta risk grubu ALL tanısı ile izlenen 14 yaşındaki kız hasta BFM TRALL2000 protokolü idame tedavisi tamamlandıktan 1 ay sonra 3 gün önce başlayan ve giderek artan sol topukta ağrı, hareket kısıtlılığı ile başvurdu. Fizik muayenesinde sol ayak bileği ve topukta kızarıklık, ısı artışı saptandı. Yapılan ölçümlerde sağ ayak bileği 23 cm, sol ayak bileği 25 cm saptandı. Sistemik muayenesinde hepatosplenomegali, lenfadenopati saptanmadı. Hemogramda hemoglobin 12, 2 gr/dl, beyaz küre: 8570 K/uL, trombosit: 267,000 K/uL. Periferikyaymasında atipik hücre ve blast saptanmadı. CRP: 3,3 mg/dL idi. Biyokimyasal

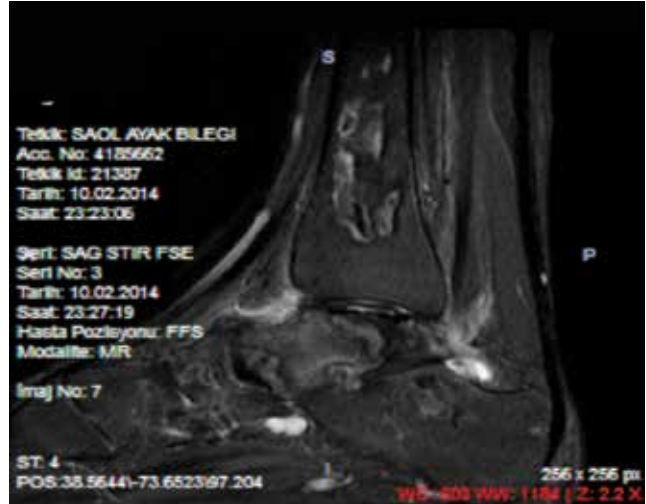tetkiklerinde karaciğer, böbrek fonksiyonları, Ca, P, ALP düzeyi normal saptandı. Kemik iliği aspirasyon incelemesinde blast saptanmadı. Direk diz grafisi normaldi. Diz MRG'si osteonekrozis ile uyumlu bulundu. Hastaya peroral analjezik tedavisi başlandı. Ortopedi bölümünün önerisiyle ayak ve bileği içine alan bot giymesi ve istirahat tedavisi önerildi. Yaklaşık 3 aylık izlemde şikayetleri gerileyen hasta sekelsiz iyileşti. Klinik bulguları tekrarlamadı (Resim 2).

## Tartışma

Osteonekroz, ALL'de görülen kas iskelet sistemi



Resim 1. Her iki diz ekleminde osteonekroz



Resim 2. Sol ayak bileği osteonekroz

problemlerinden biridir. Farklı çalışmalarda osteonekroz riskinin %1,6-9,3 arasında değiştiği bildirilmektedir (2). ALL hastalarında osteonekroz, özellikle yoğun steroid tedavisine bağlı olarak geç dönemde ortaya çıkmaktadır (5). Bilinen birçok risk faktörü olmasına rağmen 10 yaş üstü olmak, kız cinsiyet risk faktörleri arasında sayılmaktadır (3). Akut osteonekrozun patofizyolojisinde günümüzde tam bir fikir birliği yoktur. Kortikosteroidlerin, hipoksi, ostoblast apoptozu ve osteoklast aktivasyonu yapması ile kemik doku hasarına neden olduğu sanılmaktadır (4). Steroid dozlarını karşılaştıran farklı ALL çalışmalarında; steroid dozu arttıkça osteonekroz gelişme riskinin arttığı gösterilmiştir (6,7). Mattano ve ark. (8) yaptıkları çalışmada osteonekrozlu ALL hastalarının ortalama yaşını 13 olarak bildirmişlerdir. Ülkemizde yapılan bir olgu sunumunda 4 yaşında erkek hastada St. Jude tedavi protokolüne göre yüksek doz metilprednizolon tedavisi sonrası osteonekroz gelişimi bildirilmiştir (9). Bizim olgularımızın ikisi de 10 yaş üstü kız hastaydı. Tedavide BFM TRALL 2000 tedavi protokolüne göre hastalarımız indüksiyon ve konsolidasyon tedavisi boyunca yoğun prednizolon ve deksametazon tedavisi almıştır.

Osteonekroz genellikle ağrı ile başlamakta, nadiren eklem efüzyonu da görülebilmektedir. Çoğunlukla yük taşıyan kalça, diz gibi eklemlerde bulgular ortaya çıkmaktadır. Osteonekroz tanısı ve izleminde MRG en iyi yöntemdir. Direk grafi erken dönemde osteonekroz bulgularını göstermemektedir (10). Bizim olgularımızın şikayetleri idame tedavisi sırasında diz ve ayak bileği eklemlerinde ağrı ile başladı. Yapılan laboratuvar tetkiklerinde patolojik bulgu saptanmadı. Nüks açısından kemik iliği aspirasyonu yapılan hastaların incelemelerinde blast görülmedi. Erken dönemde çekilen direk grafileri normal iken MRG'lerinde osteonekroz saptandı.

Osteonekrozun evresine, hastanın yaşına, lösemi tedavisinin evresine göre hastalar fizik tedavi, ağrı palyasyonu veya cerrahi ile tedavi edilmektedir (2). Bizim olgularımız ortopedi bölümü ile yapılan değerlendirmeler sonucunda analjezik ve istirahat tedavileriyle tamamen iyileşmiştir.

## Sonuç

Lösemi tedavisi sırasında kemik ağrısıyla başvuran hastalarda ilk olarak düşünülmesi ve ekarte edilmesi gereken tanı relaps olsa da; osteonekroz tanısı ayırıcı tanımızda yer almalıdır. Özellikle direk grafilerin normal olması bizi osteonekroz tanısından uzaklaştırmamalı, MRG ile tanı doğrulanmalıdır.

## Yazarlık Katkıları

*Hasta Onayı: Çalışmamıza dahil edilen tüm hastalardan bilgilendirilmiş onam formu alınmıştır. Konsept: Hakan Sarbay, Yasemin Işık Balcı, Aziz Polat, Ali Koçyiğit, Murat Oto, Selin Güler, Dizayn: Hakan Sarbay, Yasemin Işık Balcı, Veri Toplama veya İşleme: Yasemin Işık Balcı, Aziz Polat, Hakan Sarbay, Ali Koçyiğit, Murat Oto, Selin Güler, Analiz veya Yorumlama: Yasemin Işık Balcı, Aziz Polat, Hakan Sarbay, Ali Koçyiğit, Murat Oto, Selin Güler, Literatür Arama: Hakan Sarbay, Yasemin Işık Balcı, Yazan: Hakan Sarbay, Yasemin Işık Balcı, Aziz Polat, Hakem Değerlendirmesi: Editörler kurulu ve editörler kurulu dışında olan kişiler tarafından değerlendirilmiştir. Çıkar Çatışması: Yazarlar bu makale ile ilgili olarak herhangi bir çıkar çatışması bildirmemiştir. Finansal Destek: Çalışmamız için hiçbir kurum ya da kişiden finansal destek alınmamıştır.*

## Kaynaklar

1. Strauss AJ, Su JT, Dalton VM, Gelber RD, Sallan SE, Silverman LB. Bonymorbidity in children treated for acute lymphoblastic leukaemia. *J Clin Oncol* 2001; 19: 3066-72.
2. Nathan PC, Wasilewski-Masker K, Janzen LA. Long-term outcomes in survivors of childhood acute lymphoblastic leukemia. *Hematol Oncol Clin North Am* 2009; 23: 1065-82.
3. Sala A, Mattano LA, Barr RD. Osteonecrosis in children and adolescents with cancer- An adverse effect of systemic therapy. *Eur J Cancer* 2007; 43: 683-9.
4. Wang BG, Sweet DE, Roger SI, Thomson RC. Fatchanges as a mechanism of avascular necrosis of the femora head in cortisone-treated rabbits. *J Bone Joint Surg* 1977; 59: 729-35.
5. Murphy RG, Greenberg ML. Osteonecrosis in pediatric patients with acute lymphoblastic leukaemia. *Cancer* 1990; 65: 1717-21.
6. Burger B, Beier R, Zimmermann M, Beck JD, Reiter A, Schrappe M. Osteonecrosis: a treatment-related toxicity in childhood acute lymphoblastic leukemia (ALL)-experiences from trial ALL-BFM 95. *Pediatr Blood Cancer* 2005; 44: 220-5.
7. Rosen Strauss AJ, Su JT, Dalton VM, Gelber RD, Sallan SE, Silverman LB. Bonymorbidity in children treated for acute lymphoblastic leukemia. *J Clin Oncol* 2001; 19: 3066-72.
8. Mattano LA Jr, Sather HN, Trigg ME, Nachman JB. Osteonecrosis as a complication of treating acute lymphoblastic leukaemia in children: a report from the Children's Cancer Group. *J Clin Oncol* 2000; 18: 3262-72.
9. Bay A, Öner AF, Etlik Ö, Doğan M. High-dose steroid-related osteonecrosis in a four-year-old child with acute lymphoblastic leukemia. *Turk J Haematol* 2005; 22: 209-12.
10. Uberio R, Tai G, Hughes PM. Gadolinium DTPA enhanced MRI in the evaluation of osteonecrosis. *Clin Radiol* 1994; 49: 645-50.