

SEMPTOMATİK DEV PERİKARDİYAL KİST: OLGU SUNUMU**Özcan GÜR¹, Selami GÜRKAN¹, Demet OZKARAMANLI GÜR², Turan EGE¹****ÖZET**

Mediastinal kistler nadir gözlenen, konjenital, neoplastik ve inflamatuvar kaynaklı patolojilerdir. Basit perikardiyal kistler tüm yaş gruplarında görülmekle beraber sıklıkla yetişkin yaş grubunda gözlenmektedir. Perikardiyal kistler tüm mediastinal kistler arasında %7 gibi bir oranda gözlenmektedir. Hastaların kliniği sıklıkla asemptomatik seyretmektedir. Semptomlar nadir gözlenmekle beraber %20-30 olguda semptomatik olup ağrı, nefes darlığı, taşipne ve öksürük en sık gözlenen semptomlardır. Kistin kardiyak basısına bağlı olarak hipotansiyon, aritmi, atrial fibrilasyon ya da ani kardiyak ölüm semptomlarında gözlenebilmektedir. X-ray, bilgisayarlı tomografi, ekokardiografi gibi tetkikler ile saptanmaktadır. Yazımızda 35 yaşında, medikal tedaviye dirençli hipotansiyon, aritmi ve nefes darlığı olan, sağ atriuma bası yapan perikardiyal kist olgusunu sunduk.

Anahtar sözcükler: Perikardiyal kist, tamponad

Symptomatic Huge Pericardial Cyst: A Case Report**SUMMARY**

Mediastinal cysts are uncommon and results from congenital, neoblastic or inflamatuvar abnormalities. Pericardial cyst may occur in patients of all ages, but commonly present in adults. The overall incidence of pericardial cyst is 7% in mediastinal cysts. The clinical presentation is commonly asymptomatic. Pain, tachypnea, dyspnea and cough is the most common symptoms. Tachycardia, hypotension, arrhythmia and sudden death are usually because of cardiac compression by the cystic mass. They are commonly found incidentally upon chest radiography, computed tomography or echocardiograph. We present, herein, the case of a 35-year-old female with a symptoms of dyspnea, hypotension and atrial arrhythmia resistant to medical therapies with finding of a pericardial cyst compression to the lateral wall of the right atrium.

Key words: Pericardial cyst, tamponade

Mediastinal kistler nadir gözlenen, konjenital, neoplastik ve inflamatuvar kaynaklı patolojilerdir. Tüm yaş gruplarında görülmekle beraber sıklıkla yetişkin yaş grubunda gözlenmektedir¹. Perikardiyal kist tüm mediastinal kistler arasında %7 oranında gözlenmektedir². X-ray, bilgisayarlı tomografi, ekokardiografi gibi tetkikler ile saptanmaktadır. Sıklıkla asemptomatik seyretmekle beraber, %20-30 olguda semptomatik olup ağrı, nefes darlığı, öksürük en sık gözlenen semptomlardır³. Tamponad bulguları ön planda olan semptomatik dev perikardiyal kist olgusunu literatüre kazandırmayı amaçladık.

OLGU SUNUMU

35 yaşında bayan hasta, medikal tedaviye dirençli hipotansiyon, aritmi ve nefes darlığı şikayetleri ile başvurduğu kardiyoloji kliniğinde yapılan ekokardiyografisinde sağ atriuma bası yapan 60x90 mm boyutlarında kistik yapı saptanması üzerine bilgisayarlı tomografi (BT) ve postero-anterior akciğer grafisi çekildi. BT'de sağ hemitoraksta supradiafragmatik ve ekstratorasik yerleşimli, sağ kalp ile yakın komşuluğu olan ve aradaki yağlı planların seçilebildiği, kalp odacıkları ile ilişkisiz, en geniş yerinde 150x100x65 mm boyutlu, düzgün keskin sınırlı, hipodens kistik yapı saptandı. Kistin yapılan ölçümlerinde atenuasyon değeri 20-40 HU olarak saptandı (Resim 1). PA akciğer grafisinde

kalbin sağ konturu ve hilusu silen, sağ atrium komşuluğunda, opasite mevcuttu (Resim 2A). Genel anestezi altında sağ 5. interkostal aralıktan yapılan mini torakotomi ile sağ kalp üzerine bası yapan dev perikardiyal kist'e ulaşıldı (Resim 2C, D). Enjektör yardımı ile örnek alınmasını takiben 1200 ml transuda görünümlü sıvı aspire edildi. Kist mikrobiyolojisinde üreme olmadı. Patolojik incelemesinde bağ dokusundan oluşan tek sıralı mezotelyal hücreler mevcuttu. Perikardiyal basit kist tanısı konuldu. Operasyon sonrası şikayetleri gerileyen hasta postoperatif 4. günde şifa ile taburcu edildi. Hasta postoperatif 3 ay boyunca aylık poliklinik kontrollerine çağrılarak PA akciğer grafisi ve ekokardiografi ile kist rekürrensi açısından değerlendirildi. Hastanın klinik olarak şikayeti olmadığı görüldü. Hastanın fizik muayenesi, ekokardiografi ve x-ray normal olarak değerlendirildi.

TARTIŞMA

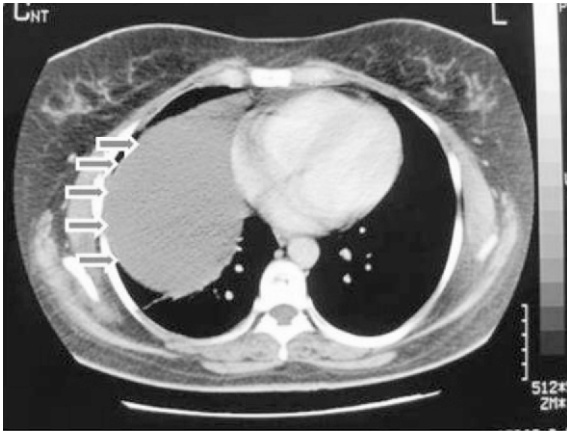
Perikardiyal kistler konjenital ya da edinsel olabilen, sıklıkla asemptomatik seyreden ve sağ kardiyofrenik açıdan kaynaklanan patolojilerdir⁴. Perikardial kistler anjiom, lipom, nörojenik tümörler, sarkom, lenfoma, metastatik ve bronkojenik tümörler ile karışabilmektedir. Nadir olarak bası yaptığı komşuluklarına göre değişmekle beraber nefes darlığı, öksürük, hipotansiyon, taşikardi ve kardiyak

¹Namık Kemal Üniversitesi Tıp Fakültesi Araştırma ve Uygulama Hastanesi, Kalp Damar Cerrahisi AD, TEKİRDAĞ, TÜRKİYE

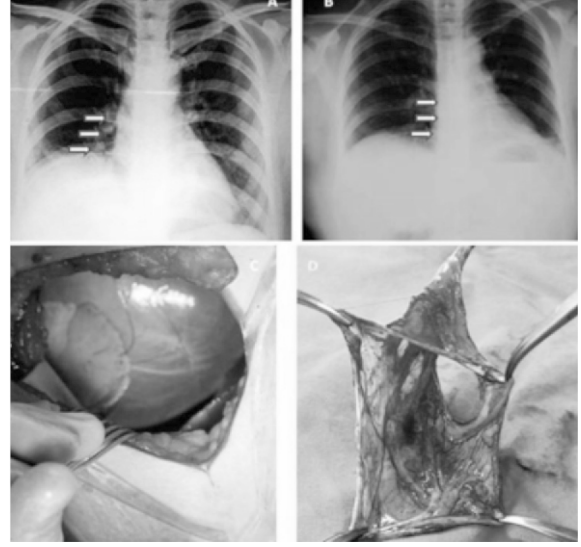
²Tekirdağ Devlet Hastanesi, Kardiyoloji Kliniği, TEKİRDAĞ, TÜRKİYE

tamponad gibi bulgular ön plana çıkmaktadır. Hastaların tanısı sıklıkla rastlantısal olup akciğer grafisi, ekokardiyografi, bilgisayarlı tomografi gibi tetkikler ile konulmaktadır. Asemptomatik perikardiyal kist bulunan hastalarda konservatif yaklaşılabilir³. Cerrahi uygulanmayıp, konservatif kalınan olgularda kist rüptürü, kardiyak tamponad gibi hemodinamiyi bozan ve acil müdahale edilmediği takdirde hayatı tehdit eden komplikasyonlar ile karşılaşılabilir⁵. Kist'e bağlı bası semptomlarının ortaya çıkması ve malign olabilme potansiyeli olan vakalarda cerrahi planlanabilir. Kistin komşuğundaki organlar ile bağlantılı olup olmadığının gösterilmesi cerrahi müdahale açısından önem arz etmektedir. Tedavi seçenekleri arasında perkütan aspirasyon, torokoskopik ya da cerrahi rezeksiyon sayılabilir. Uygun vakalarda tercih edilecek torokoskopik yaklaşım ile minimal invaziv bir şekilde hasta konforu ve erken taburculuk sağlanabilir⁶. Olgumuzda ekokardiyografi ve BT'de sağ atriuma bası yapan ve atriumla yakın ilişkili kitle saptanması üzerine torakotomi ile müdahale edilmesine karar verildi.

Perikardiyal kistler sıklıkla benign olan ve müdahale gerektirmeden konservatif takip edilebilen patolojilerdir. Bası semptomları ön plana çıkan hastalarda zaman kaybetmeden kitlenin çıkarılması hayat kurtarıcı olabilir. İşlem seçiminde kistin yakın komşulukları ve operasyon riski düşünülerek seçilmelidir.



Resim 1. Kontrastlı bilgisayarlı tomografide sağ atrium ile yakın komşuluğu olan sağ toraksa doğru uzanım gösteren kistik kitle görülmektedir.



Resim 2. PA akciğer grafisi kalbin sağ konturu ve akciğer hilusunu silen kitle (Preoperatif ve postoperatif görünüm, Resim 2A, 2B), Sağ torakotomi sonrası kistin görünümü (Resim 2C), Kistin rezeksiyon edilip, aspire edildikten sonraki görünümü (Resim 2D).

KAYNAKLAR

1. Eto A, Arima T, Nagashima A. Pericardial cyst in a child treated with video-assisted thoracoscopic surgery. *Eur J Pediatr* 2000;159:889-91.
2. Sugita T, Yasuda R, Mağara T, et al. Pericardial cyst in the midline position. *J Cardiovasc Surg* 1994;35:87-8
3. Varghese TK, Lau CL. The mediastinum. In: Townsend CM, Beauchamp RD, Evers BM, Mattox KL, editors. *Sabiston textbook of surgery: The biological basis of modern surgical practice*, 18th ed. W.B. Saunders, Philadelphia, 2008:1695.
4. Lambert AV. Etiology of thin walled thoracic cysts. *J Thorac Surg* 1940;10:1-7
5. Borges AC, Gellert K, Dietel M, et al. Acute right-sided heart failure due to hemorrhage into a pericardial cyst. *Ann Thorac Surg* 1997;63:845-7.
6. Yavuz Ş, Sezer H, Özdemir İA. Perikard hastalıklarında torakoskopik yaklaşım. *Türk Kardiyol Dern Arş* 1994;22:270-5.

YAZIŞMA ADRESİ

Yrd. Doç. Dr. Özcan GÜR
Namık Kemal Üniversitesi Tıp Fakültesi Araştırma
ve Uygulama Hastanesi, Kalp Damar Cerrahisi AD,
TEKİRDAĞ, TÜRKİYE

E-Posta : ozcangur@hotmail.com

Geliş Tarihi : 02.11.2011

Kabul Tarihi : 01.03.2012