

МАГНИТНО-РЕЗОНАНСНАЯ СЕМИОТИКА РАКА МОЛОЧНОЙ ЖЕЛЕЗЫ

С.В. Серебрякова, Г.Е. Труфанов, Е.А. Южно

Кафедра рентгенологии и радиологии ВМедА им. С.М. Кирова, Санкт-Петербург

MAGNETIC RESONANCE SEMIOTICS OF BREAST CANCER

S.V. Serebryakova, G.E. Trufanov, E.A. Yukhno

Department of Roentgenology and Radiology, S.M. Kirov Military Medical Academy, Saint Petersburg

Breast cancer (BC) that is the most common malignancy in women presents an indubitable threat to their life and health. The basis for this investigation was magnetic resonance imaging (MRI) data of 203 women with histologically verified malignancies. The patients' mean age was 53 ± 10.2 years. The paper describes the magnetic resonance semiotics of BC; the authors have developed criteria for dynamic contrast-enhanced magnetic resonance mammography used in the differential diagnosis of nodules.

Due to high soft-tissue contrast, the use of thin sections, and the possibility of examining in any projection, MRI allows one not only to accurately visualize a pathological mass as compared with X-ray mammography or ultrasound study, but also to characterize its vascularization, which is a major criteria for the differential diagnosis of benign and malignant breast nodules.

Key words: breast cancer, magnetic resonance imaging, diagnosis

Введение

Несомненную угрозу жизни и здоровью женщины представляет рак молочной железы (РМЖ), являющийся самой распространенной злокачественной опухолью у женщин в России и странах Западной Европы. Ежегодно регистрируется около 570 тыс. новых случаев этого заболевания. В России на 100 тыс. женского населения приходится 36,5 случаев РМЖ [1].

Основным методом диагностики РМЖ является рентгеновская маммография. Тем не менее у женщин молодого возраста на фоне плотной ткани молочной железы с помощью маммографии не удается обнаружить до 40% пальпируемых злокачественных образований [2]. Многими авторами также отмечается низкая информативность рентгеновской маммографии в выявлении узловых образований на фоне инфильтративных и рубцовых изменений [3–5].

Эхография позволяет четко дифференцировать структуру молочных желез и отделять кисту от узлового образования [6–8]. Вместе с тем данный метод является операторозависимым и имеет определенные ограничения на фоне жировой инволюции, а также в выявлении мультицентричности, мультифокальности и билатеральности процесса, протоковой распространенности опухоли [9–11].

В России алгоритм обследования молочной железы сводится к единому подходу: клинический осмотр, рентгеновская и ультразвуковая маммография, биопсия выявленного узлового образования. При этом рак в I стадии, как отмечает П.В. Сергеев [12], обнаруживают лишь в 13% слу-

чаев, что говорит о трудностях диагностики, особенно у женщин с хорошо развитой железистой тканью молочной железы [13].

Одним из новых неинвазивных методов обследования молочных желез является магнитно-резонансная томография (МРТ). Многие авторы отмечают большое значение данного метода в предоперационном обследовании женщин с узловыми образованиями молочных желез, а также раннем их выявлении на фоне хорошо развитой железистой ткани железы [12, 13, 15]. Данный метод обладает высокой тканевой контрастностью и позволяет оценить функциональные показатели образований по временным и пространственным характеристикам динамического контрастного усиления. Накопление контрастного вещества зависит от распределения в опухоли микроциркуляторного русла, проницаемости сосудов, что обусловлено активным ангиогенезом злокачественной опухоли, являющимся одним из факторов, необходимым для ее роста [16–19].

Цель исследования — определение магнитно-резонансных (МР) критериев диагностики РМЖ на основе выполнения динамического контрастного усиления.

Материалы и методы

В период с сентября 2004 г. по декабрь 2008 г. МРТ молочных желез была проведена 298 пациенткам. Результаты исследований оценивали ретроспективно с последующим сопоставлением данных МРТ и гистологического анализа.

Из 298 образований 95 (32%) оказались доброкачественными и 203 (68%) — злокачественными.

ми. Средний возраст пациенток со злокачественными образованиями молочных желез составил $53 \pm 10,2$ года.

Методика выполнения МР-маммографии

МРТ молочных желез выполняли на аппарате Magnetom Symphony («Siemens») с напряженностью магнитного поля 1,5 Тесла и использованием специальной поверхностной катушки breast coil. Сначала получали T2-взвешенное изображение (ВИ) без применения жироподавления, а затем с ним — для первичной оценки структуры молочных желез в аксиальной и корональной плоскостях, с захватом в зону интереса молочных желез и подмышечной области. Для динамического контрастного усиления использовали T1-ВИ 3D FLASH FS в аксиальной плоскости с одной преконтрастной серией и шестью постконтрастными (5 — сразу после внутривенного введения парамагнитного контрастного вещества и 1 отсроченную — через 7–10 мин). В качестве парамагнитных контрастных веществ применяли полумолярные и одномолярные парамагнитные контрастные средства. В завершении исследования осуществляли постпроцессорную обработку полученных данных, которая включала методику цифровой субтракции (вычитание), построение MIP-реконструкций (MIP — проекции максимальной интенсивностей), динамических кривых захвата и выведения контрастного вещества различными отделами образования. Затем анализировали изменение МР-сигнала в выбранных областях во всех сериях динамического сканирования. За 0% принимали интенсивность сигнала от ткани образования до контрастного усиления. Данные анализа представляли либо в табличном виде, либо в виде графической зависимости изменения интенсивности сигнала при прохождении болюса парамагнитного контрастного средства от времени с последующим построением перфузионных цветовых карт: накопление (wash-in), вымывание (wash-out) контрастного вещества, степень увеличения максимальной интенсивности сигнала за время динамического измерения (MIP-time), вычисление интеграла положительного накопления (площадь под кривой, PEI) и времени появления максимального перфузионного сигнала (TTP).

С учетом оценки динамических параметров контрастирования образований — скорости накопления контрастного вещества и его вымывания образованием — выделяли 3 типа графической зависимости: I тип — нарастание интенсивности МР-сигнала во время всего исследования, II тип — линейное нарастание интенсивности сигнала в течение 2–3 мин после введения контрастного вещества с последующей фазой плато и III тип — пик интенсивности сигнала приходится в первые минуты, затем отмечается быстрое последующее снижение интенсивности сигнала от образования.

Результаты

На локальные уплотнения в молочных железах, выявленные при самообследовании, предъявляли жалобы 66 (32,5%) женщин, 1/6 часть пациенток беспокоила боль в молочной железе. На увеличение подмышечных лимфатических узлов обратили внимание 8% обследованных. Изменение кожных покровов, как правило, отмечали больные с запущенными стадиями заболевания. Сочетанные жалобы имели 10,2% пациенток. При сборе анамнеза 20,4% больных этой исследуемой группы жалоб не предъявляли.

Всем женщинам данной группы были выполнены рентгеновская маммография и ультразвуковое исследование (УЗИ). Молочная железа, по данным маммографии, соответствовала плотности жировой ткани у 55,9% больных, со-

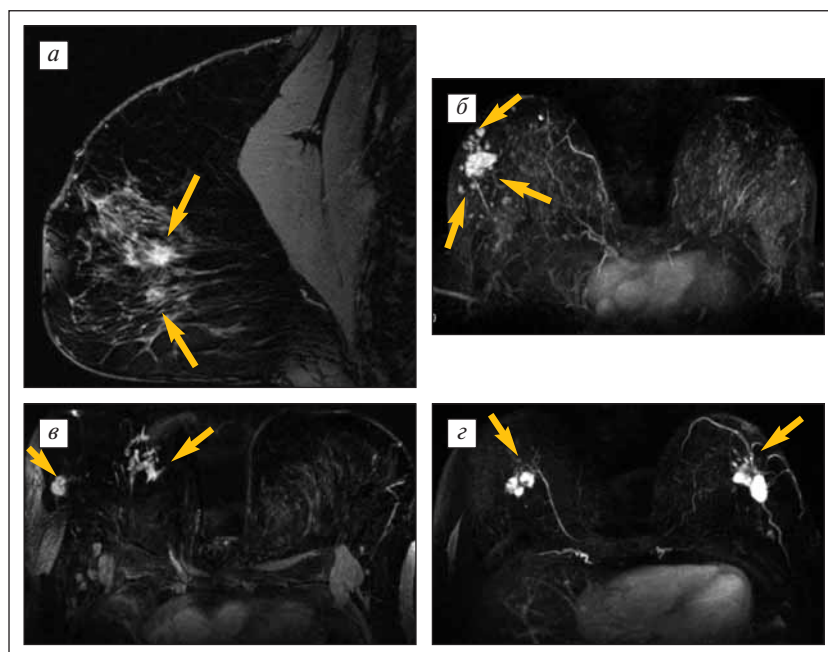


Рис. 1. МР-маммограммы больных с мультифокальной (а, б), мультицентричной (в) и билатеральной мультифокальной (г) формами РМЖ (образования обмечены стрелками): а — T1-ВИ сагиттальная плоскость; б, г — реконструкции максимальной интенсивности сигнала, MIP; в — субтракционное изображение в аксиальной плоскости

держала участки фиброзно-железистой плотности в 36,6% случаев и имела повышенную плотность у 7,5% женщин. Патологические очаги при рентгеновской маммографии обнаружены у 167 (82,3%) женщин из 203, при УЗИ — у 149 (73,4%). Затруднения в выявлении опухолей при рентгеновской маммографии и УЗИ, как правило, были связаны с неоднородной структурой пораженной железы.

Чаще злокачественная опухоль молочной железы была единичной — в 161 (79,3%) случае. У 26 больных зафиксирован мультицентричный характер поражения, у 13 женщин выявлена билатеральная форма рака, причем 3 из них имели многофокусное поражение одной железы (рис. 1).

РМЖ на нативных МР-изображениях, как на T1-, так и на T2-ВИ, представлял собой однородное изоинтенсивное образование в 67,4% наблюдений (рис. 2). Неоднородную структуру имели 32,6% выявленных образований, у которых трудно было выделить приоритетный компонент интенсивности, создающий фоновую структуру, и визуализировать ее контуры. У 65,9% неоднородная структура была обусловлена наличием участков пониженного МР-сигнала на T1- и T2-ВИ за счет кальцинатов, у 28,1% — повышенного на T2-ВИ МР-сигнала за счет кистозных участков или некроза. На фоне железистой ткани узловые образования на преконтрастных изображениях, особенно небольших размеров, не визуализировались в 15,4% наблюдений.

У 73,9% женщин со злокачественными образованиями максимальный размер ориентирован вдоль протоковой системы молочной железы. У 67,4% пациенток образования имели неправильную форму, реже их форма была округлой (32,8%). У 91,4% женщин образования ха-

рактеризовались инфильтрирующим типом роста. По уточненному впоследствии гистологическому строению наиболее часто такой тип роста был характерен для протокового рака. Образования с экспансивным типом роста имели место у больных с железистым, медулярным раком.

Утолщение кожных покровов выявлено у 46,7% женщин при наличии сопутствующих воспалительных изменений. Деформация контура кожи над образованием из-за возникновения лимфангита наблюдалась у 26,9% больных. У 30,1% обследованных выявлен измененный контур большой грудной мышцы на стороне пораженной железы. Признаки лимфангита зафиксированы у большинства (86%) женщин.

У каждой третьей пациентки наблюдали расширение и наличие жидкостного содержимого в протоках молочных желез (женщины с инфильтрирующим протоковым раком и цистаденокарциномой).

Контуры злокачественных образований были неровными и нечеткими (73,9%), реже — неровными, но достаточно четкими (16,3%), по причине развития лимфангита, который распространялся по коже, ареоле и грудной мышце (рис. 3).

Основную информацию о наличии злокачественных образований в ткани молочной железы получали с помощью постконтрастных изображений. У 95,7% больных злокачественные образования после динамического контрастирования интенсивно накапливали парамагнитное контрастное вещество. В каждом третьем случае отмечен гетерогенный характер контрастирования. В 4,3% наблюдений интенсивность МР-сигнала от новообразований возрастала незначительно, тем самым вызывая затруднения в дифференциальной диагностике при-

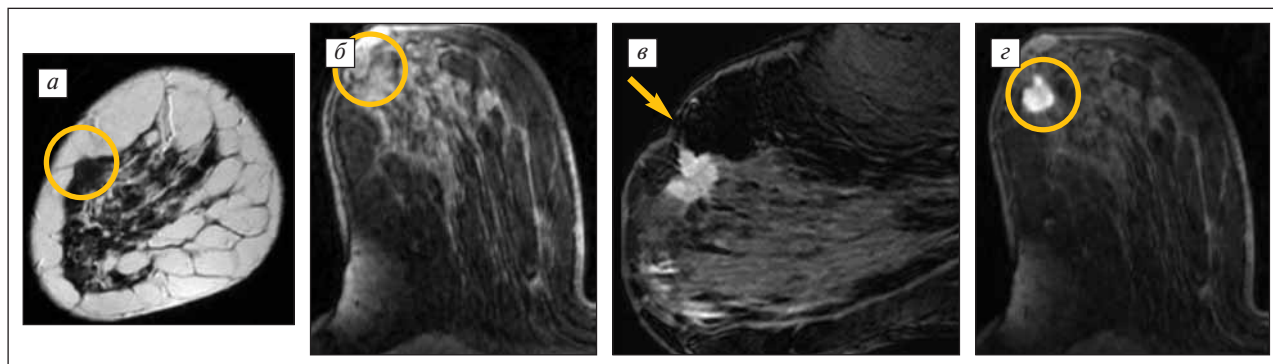


Рис. 2. МР-семиотика РМЖ. На преконтрастных изображениях опухоль имеет изоинтенсивный сигнал на T1- и T2-ВИ и практически не отличается по сигнальным характеристикам от ткани неизменной молочной железы, опухоль обведена в круг (а, б). После внутривенного усиления образование неравномерно накапливает контрастное вещество (в, з), сигнал от него на постконтрастных T1-ВИ повышается, что более отчетливо позволяет визуализировать структуру и лучистые, за счет развития лимфангита, контуры образования, а также вытяжение и деформацию кожи на уровне образования (желтая стрелка)

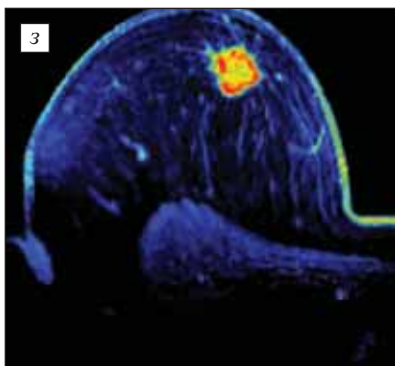
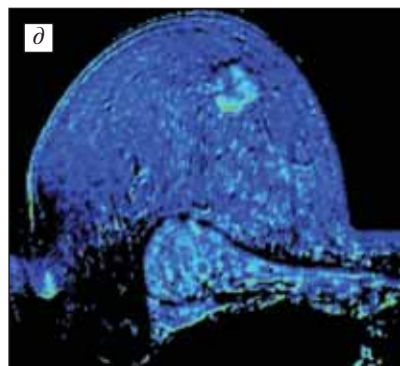
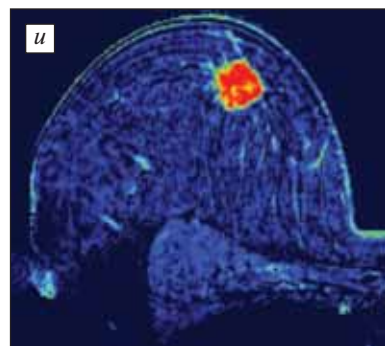
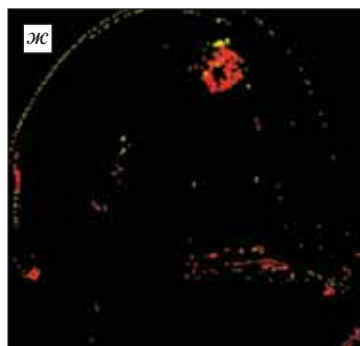
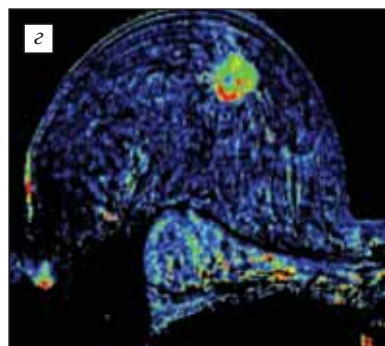
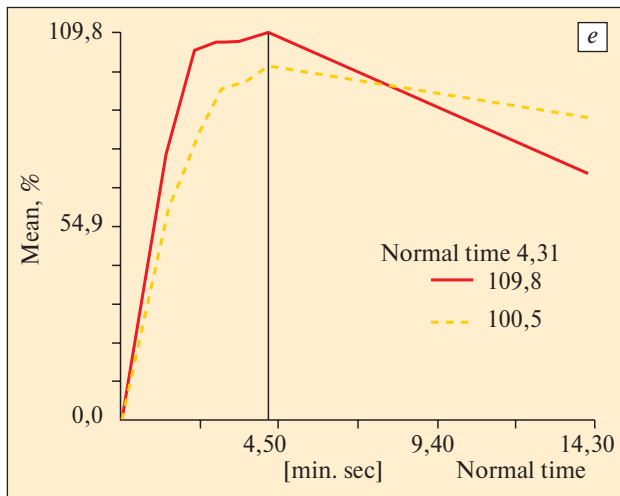
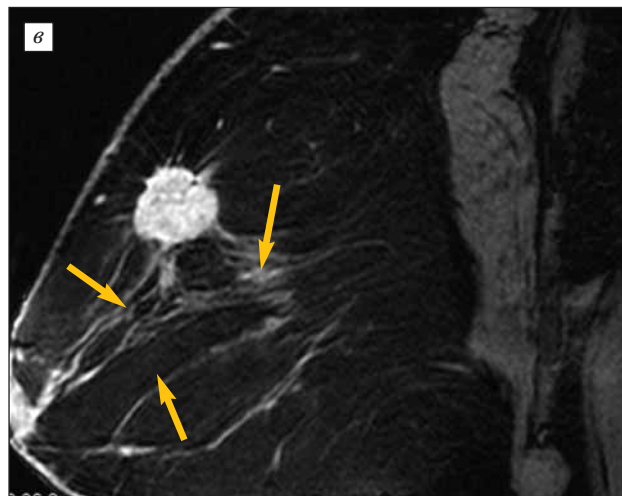
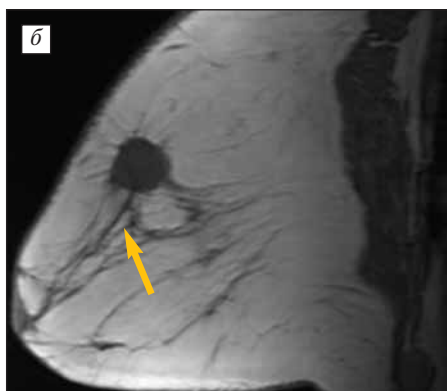
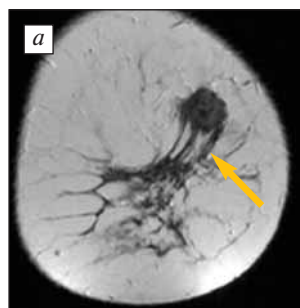
Рис. 3. МР-семиотика РМЖ. В верхне-внутреннем квадранте правой молочной железы определяется опухолевый узел округлой формы с четкими лучистыми контурами, с более выраженными изоинтенсивными тяжами к соску, коже и большой грудной мышце за счет лимфангита (белые стрелки, а, б). Образование более отчетливо визуализируется на постконтрастных изображениях на фоне подавления сигнала от жировой ткани (в) и характеризуется быстрым накоплением в первые минуты после введения контрастного вещества (г, wash-in) и повышенным его вымыванием (д, wash-out). При построении графической зависимости накопления контрастного вещества во время динамического сканирования отмечается быстрый захват до 110% контрастного вещества опухолью и медленное его выведение (е, график и перфузионные цветные карты — ж, з, и); ж — максимальное время транспорта контрастного вещества в образовании, ТТР; з — реконструкции максимальной интенсивности сигнала за все время динамического сканирования, МРt; и — перфузия опухоли — интеграл положительного накопления контрастного вещества PEI (рассчитывается как площадь под кривой накопления контрастного вещества за все время исследования)

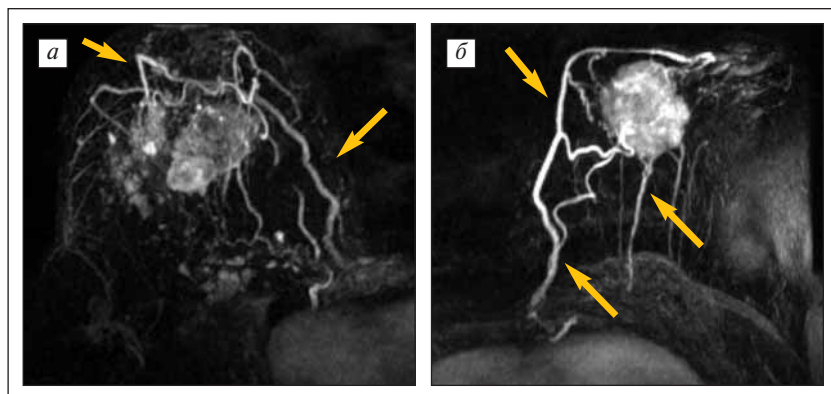


Рис. 4. Изменения сосудистой сети вокруг злокачественных образований молочных желез (стрелки), визуализируемые при построении МР-реконструкций

Диагностика опухолей молочной железы

роды образования. При гистоморфологическом исследовании данная картина была характерна для некоторых инфильтративно-протоковых и слизееобразующих карцином.

По вариантам гистологической структуры у женщин с узловыми образованиями молочной железы злокачественной природы в подавляющем большинстве был выявлен инфильтрирующий протоковый рак (84,9%), гораздо реже — неинфильтрирующий протоковый и инфильтрирующий дольковый рак (3,2 и 4,3% соответственно).

Интенсивность МР-сигнала от опухолей при динамическом контрастном усилении увеличивалась в первые минуты > 100% по сравнению с преконтрастными сериями в 146 (71,9%) наблюдениях и характеризовалась быстрым вымыванием его в последующих сериях. При построении кривых интенсивность сигнала — время злокачественные узловые образования молочных желез у пациенток исследуемой группы характеризовались преимущественно III типом — кривая вымывания с выраженным максимумом и быстрым снижением амплитуды МР-сигнала (74,2%), реже — II типом накопления (26,8%).

При этом также отмечалось достаточно выраженное различие в накоплении в центральных и периферических отделах в зависимости от диаметра образования: с увеличением размеров более выражено определялось кольцевидное накопление контрастного вещества опухолью — центростремительное (66,3%). Кинетика изменения интенсивности МР-сигнала в злокачественных новообразованиях зависела от их размера ($p < 0,001$), реже — от гистологического строения опухоли ($p < 0,005$) и, как правило, не зависела от возраста пациенток ($p < 0,01$).

Углубленный анализ динамических кривых и цветовых карт позволял получать дополнительную информацию о кинетике контрастирования образования, перфузии опухоли и объеме локального кровотока, что пропорционально внутрисосудистой концентрации контрастирующего вещества, числу капилляров, их размерам, нарушению проницаемости эндотелия, а также вымыванию контрастного вещества из межтканевой жидкости. При построении перфузионных карт для злокачественных образова-

ний характерно быстрое накопление контрастного вещества в первые минуты (wash-in), быстрое вымывание (wash-out) из ткани опухоли из-за повышенной проницаемости капилляров, а также увеличение PEI и TTP ($p < 0,001$) — 55,6% случаев (см. рис. 3).

Асимметрия сосудистой сети молочных желез при построении МР-реконструкций выявлена у 70,9% женщин. Почти у половины пациенток со злокачественными опухолями обнаружены питающие опухоли сосуды (рис. 4).

Таким образом, для РМЖ характерны следующие МР-симптомы: наличие васкуляризованного узлового образования, неравномерно интенсивно, кольцевидно, центростремительно накапливающего контрастное вещество, с максимальным пиком накопления в первые минуты с последующим быстрым его вымыванием (III тип кривой зависимости интенсивности сигнала от времени). Образования > 2 см в диаметре имеют неоднородную внутреннюю структуру с изменением кожных покровов и деформацией большой грудной мышцы за счет развития лимфангита и наличия питающего сосуда и усилением сосудистой сети вокруг.

Выводы

МР-маммография с динамическим контрастным усилением является дополнительной и уточняющей методикой лучевого обследования женщин с узловыми образованиями молочных желез, позволяющей не только более точно определить патологическое образование по сравнению с рентгеновской маммографией или УЗИ, но и охарактеризовать его васкуляризацию, что является основным критерием дифференциальной диагностики.

ЛИТЕРАТУРА

1. Аксель Е.М. Злокачественные новообразования молочной железы: состояние онкологической помощи, заболеваемость и смертность. Маммология 2006;(1):9—13.
2. Школьник Л.Д. Ранняя диагностика заболеваний молочной железы. Мед вестн 2005;(30):9—11.
3. Корженкова Г.П. Комплексная рентгено-сонографическая диагностика заболеваний молочной железы. М.: Стром, 2004.
4. Morris E.A. Screening for breast cancer with MRI. Semin Ultrasound CT MR 2003;24(1):45—54.
5. Семиглазов В.Ф., Семиглазов В.В., Клещель А.Е. Неинвазивные и инвазивные опухоли молочной железы. СПб, 2006.
6. Летягин В.П. Опухоли молочной железы: практическое руководство по лечению. М., 2004.
7. Харченко В.П., Рожкова Н.И. Клиническая маммология. Тематический сборник, 1-е изд. М., 2005.
8. Комарова Л.Е. Маммографический скрининг и его роль в снижении смертности от рака молочной железы. Маммология 2006;(3):5—10.
9. Thurffjell E. Mammography screening methods and diagnostic results. Acta Radiol Suppl 1995;395:1—22.
10. Заболотская Н.В., Заболотский В.С. Новые технологии в ультразвуковой маммографии. М.: Стром, 2005.
11. Chao T.C., Lo Y.F., Chen S.C. Color Doppler ultrasound and malignant breast tumors. Breast Cancer Res Treat 1999;57(2):193—202.
12. Сергеев П.В., Поляев Ю.А., Юдин А.Л., Шимановский Н.Л. Контрастные средства. М.: Известия, 2007. с. 401—25.
13. Рожкова Н.И., Прокопенко С.П., Якобе Л.В. Высокие инвазивные технологии при комплексном клинико-рентгено-сонографическом обследовании молочной железы. Мед визуал 2000;(2):34—7.
14. Назаренко Г.И., Юрескул И.В., Богданова Е.Г. Современная диагностика заболеваний молочных желез с использованием передовых медицинских технологий. Мед визуал 2003;(1):54—61.
15. Качанова Т.Н. Магнитно-резонансная томография молочных желез. Автореф. дис. ... докт. мед. наук. М.: РНЦР, 2001.
16. Корженкова Г.П., Лукьянченко А.Б., Зернов Д.И. Возможности магнитно-резонансной томографии в алгоритме обследования пациентов с заболеваниями молочной железы. Маммология 2006;(1):39—45.
17. Jacobs M.A., Barker P.B., Bluemke D.A. Bening and malignant breast lesions: Diagnosis with multiparametric MR imaging Radiology 2003;229:225—32.
18. Маряшева Ю.А., Морозов С.П., Синицын В.Е. и др. Современные аспекты магнитно-резонансной томографии. Мед визуал 2003;(4):83—8.
19. Knopp M.V., Bourne M.W., Sardanelli F. Gadobenate dimeglumine-enhanced MRI of the breast: Analysis of dose response and comparison with gadopentetate dimeglumine. AJR 2003;181:663—76.

МОЛЕКУЛЯРНО-БИОЛОГИЧЕСКИЕ И РАДИОЛОГИЧЕСКИЕ ТЕХНОЛОГИИ В КОМПЛЕКСНОЙ ДИАГНОСТИКЕ ПАТОЛОГИИ АКСИЛЛЯРНОЙ ОБЛАСТИ

Н.И. Рожкова, В.К. Боженко, Д.К. Фомин, А.И. Плошница,
А.А. Ташчан, Е.А. Кудинова, Е.Ф. Васкевич, М.Л. Мазо
ФГУ РНЦР, Москва

MOLECULAR BIOLOGICAL AND RADIOLOGICAL TECHNOLOGIES IN THE COMPLEX DIAGNOSIS OF AUXILLARY PATHOLOGY

N.I. Rozhkova, V.K. Bozhenko, D.K. Fomin, A.I. Ploshnitsa, A.A. Tashchan, E.A. Kudinova, E.F. Vaskevich, M.L. Mazo
Russian Radiology Research Center, Moscow

Introduction. A diversity of axillary pathologies was a prerequisite for the development of a new differential approach to diagnosing such conditions. There are new technologies (pre- and intraoperative radionuclide studies, molecular genetic techniques), that have shown themselves, along with classical methods (physical examination, mammography, X-ray and ultrasound studies).

Materials and methods. The subject of the analysis is the results of a comprehensive examination of 502 women aged 22 to 84 years. Different groups were comprehensively examined using both X-ray, ultrasound, radionuclide, and molecular genetic (polymerase chain reaction) studies.

Results. The molecular genetic and cytological studies could provide the actual results in 95 and 84% of cases, respectively; but a comprehensive clinical study and X-ray ultrasound computed tomography could yield them in marginal metastases in only 65.3%.

Conclusion. The authors have proposed the optimal diagnostic algorithm for examination in the ambulatory-outpatient network and specialized institutions.

Key words: axillary diseases, diagnosis, radiological and molecular genetic studies

Результаты успешного лечения заболеваний аксиллярной области зависят от точной дифференциальной диагностики. Однако частота диагностических ошибок остается высокой и колеблется от 8 до 32%.

Публикации, посвященные проблеме образований аксиллярной области, немногочисленны и касаются в основном онкологической патологии. Это связано с высокой частотой метастазирования ряда опухолей, преимущественно рака молочной железы (РМЖ).