

Клинико-морфологическая характеристика нейроэндокринных опухолей органов женской репродуктивной системы

Т.Ш. Тагибова, С.О. Никогосян, О.А. Анурова, В.В. Кузнецов, З.Н. Хизриева
ФГБУ «РОНЦ им. Н.Н. Блохина» РАМН, Москва

Контакты: Седа Овиковна Никогосян sic4@yandex.ru

Статья посвящена клиническим и эпидемиологическим особенностям нейроэндокринных опухолей (НЭО) человека и органов женской репродуктивной системы в частности. В ней представлены современные подходы к классификации этих новообразований в зависимости от эмбриогенеза и биологических свойств опухоли. Подробно освещены вопросы клинико-морфологических особенностей НЭО женских половых органов, представлены также микроскопические и иммуногистохимические критерии, характеризующие НЭО.

Ключевые слова: нейроэндокринные опухоли, клинико-эпидемиологические и морфологические характеристики, органы женской репродуктивной системы

Clinical and morphological characteristics of neuroendocrine tumors of female reproductive organs

T.Sh. Tagibova, S.O. Nikogosyan, O.A. Anurova, V.V. Kuznetsov, Z.N. Khizrieva
N.N. Blokhin Russian Cancer Research Center, Russian Academy of Medical Sciences, Moscow

The paper deals with the clinical and epidemiological features of human neuroendocrine tumors (NET) and those of female reproductive organs in particular. It presents current approaches to classifying these neoplasms in relation to their embryogenesis and biological properties. The clinical and morphological features of NET of female genital organs are described in detail. Microscopic and immunohistochemical criteria characterizing NET are also given.

Key words: neuroendocrine tumors, clinical, epidemiological, and morphological characteristics, female reproductive organs

Нейроэндокринные опухоли (НЭО) (карциноид, эндокринная опухоль, апудома, аргентаффинома, карциноидная опухоль, нейрокарцинома) относятся к категории редких новообразований человека, которые могут возникать в любых органах, где в норме имеются эндокринные клетки: в щитовидной железе, легких, молочной железе, желудочно-кишечном тракте (ЖКТ), почках, предстательной железе, яичниках и коже. APUD-система (amine precursors uptake and decarboxylation – поглощение и декарбоксилирование предшественников аминов) человека состоит из мультипотентных нейроэндокринных клеток, которые способны синтезировать биологически активные вещества, в частности катехоламины, серотонин, ацетилхолин, гистамин и т.д. [1, 2].

Известно, что центральная нервная система (ЦНС) принимает участие в регуляции секреции гормонов всех эндокринных желез, а гормоны, в свою очередь, влияют на функции ЦНС, модифицируя ее активность и психофизиологическое состояние. Нервная регуляция эндокринных функций организма осуществляется как через гипофизотропные (гипоталамические) гормоны, так и через влияние автономной нервной системы. Кроме того, в различных об-

ластях ЦНС секретируется достаточное количество моноаминов и пептидных гормонов, многие из которых секретируются также в эндокринных клетках ЖКТ. К таким гормонам относятся вазоактивный интестинальный пептид, гастрин, нейротензин. Учитывая эти физиологические процессы, можно утверждать, что в основе механизма регуляции всех органов и систем организма лежит координированное функциональное взаимодействие между эндокринной (в том числе APUD-системой) и нервной системами. Таким образом, нейроэндокринная система регулирует и координирует деятельность всех органов и систем, обеспечивая адаптацию организма к постоянно меняющимся факторам внешней и внутренней среды, т.е. является важнейшим компонентом поддержания гомеостаза [3].

Заболеваемость НЭО составляет 2–3 случая на 100 тыс. населения в год. По данным программы SEER (Surveillance, Epidemiology, and End Results), в период с 1973 по 2002 г. из общего числа выявленных новообразований в мире на НЭО приходится только 2,2%. При этом большинство исследователей отмечают увеличение заболеваемости НЭО за последние 30 лет. Ежегодный прирост составляет 3% [4, 5].

НЭО преимущественно локализируются в ЖКТ (73,7 %) и бронхолегочной системе (25,1 %). В пределах ЖКТ большинство опухолей локализуется в тонкой кишке (28,7 %), аппендиксе (18,9 %) и прямой кишке (12,6 %), встречаются также в поджелудочной железе, желчном пузыре, печени, половых органах [2].

В настоящее время выделяют 2 категории НЭО, которые классифицируют по характеру и количеству секретируемых опухолью биологически активных пептидов, – нефункционирующие и функционирующие (с карциноидным синдромом) [1, 2].

Нефункционирующие НЭО отличаются низкой биологической, секреторной активностью опухолевых клеток на ранней стадии развития и не имеют каких-либо клинических признаков болезни, чаще всего обнаруживаются случайно. Нефункционирующий карциноид, особенно червеобразного отростка, длительное время может протекать бессимптомно. Лишь на поздних стадиях в случаях механического вдавления или врастания опухоли в соседние структуры может появиться боль, кишечная непроходимость, перитонит, кровотечение, ателектаз легкого [1, 2].

Функционирующие НЭО отличаются высокой биологической активностью, т.е. клетки этих новообразований продуцируют в избыточном количестве гормоны (пептиды): серотонин, гистамин, кинины и др., которые с легкостью экскретируются опухолью в кровеносное русло. Повышенный уровень того или иного биологически активного пептида в крови определяет так называемый карциноидный синдром, который проявляется приливами в виде диффузной или пятнистой гиперемии кожи лица и верхней половины туловища, сопровождающейся чувством жара, иногда тахикардией, падением артериального давления. Такие вазомоторные приступы возникают спонтанно. Они бывают кратковременными или продолжаются несколько дней, могут сопровождаться спастическими болями в животе, диареей, одышкой, психомоторным возбуждением. При длительном течении процесса у больных появляются телеангиэктазия и пигментация кожи, наблюдаются поражение эндокарда клапанов сердца (трехстворчатого и легочного ствола), бронхоспазм, энтерит [2].

НЭО классифицируют также по эмбриогенезу: НЭО производных передней кишки (желудок, поджелудочная железа, двенадцатиперстная кишка – органы, получающие кровоснабжение от чревного ствола), средней кишки (тонкая кишка, правая половина ободочной кишки – органы, получающие кровоснабжение от верхней брыжеечной артерии) и задней кишки (левая половина ободочной кишки и прямая кишка – органы, получающие кровоснабжение от нижней брыжеечной артерии). Карциноиды передней кишки содержат мало серотонина и часто секретируют его предшественник 5-гидрокситриптофан, гистамин

и множество пептидных гормонов. Они сопровождаются атипичным карциноидным синдромом и могут метастазировать в кости. Опухоли средней кишки отличаются высоким содержанием серотонина и могут секретировать другие вазоактивные вещества, в том числе и простагландины, при этом более вероятно развитие карциноидного синдрома с метастазами в печень и редким метастазированием в кости. Карциноиды задней кишки содержат мало серотонина, практически не вызывают карциноидного синдрома и очень редко метастазируют в кости. Большинство карциноидных опухолей задней и средней кишки считают функционально неактивными [6], при этих формах карциноидный синдром наблюдается примерно в 10 % случаях.

В целом независимо от особенностей эмбриогенеза НЭО карциноидный синдром обычно наблюдается приблизительно у 25 % больных в тех случаях, когда возникают метастазы. В большинстве случаев диагностика первичной опухоли и метастазов затруднена [2].

Европейским обществом по изучению НЭО (ENETS) разработана система определения степени злокачественности НЭО по количеству митозов (G1, G2, G3 – менее 2, от 2 до 20 и более 20 соответственно), а также на основе оценки уровня пролиферативной активности опухолевых клеток (индекс Ki-67 до 2, до 20 и более 20 соответственно). Одним из основных моментов является подсчет количества митозов в 50 полях зрения с наибольшей митотической активностью (результат выражается как среднее число митозов) и определение индекса Ki-67 как частоты окрашенных ядер при учете 2000 опухолевых клеток в областях наибольшей пролиферативной активности. Определение индекса Ki-67 является обязательным при изучении биоптатов метастазов и маленьких образцов тканей, в которых невозможен точный подсчет количества митозов [7]. Индекс Ki-67 является не только показателем злокачественного потенциала опухоли, который коррелирует с выживаемостью, но и важным критерием при планировании лечения НЭО ЖКТ [8].

До недавнего времени НЭО относили к категории недифференцированных опухолей. Это было связано с тем, что микроскопическая картина этих новообразований при обычном световом микроскопическом исследовании не отличалась от истинных недифференцированных опухолей. Дифференциальная диагностика стала возможной после внедрения иммуногистохимического (ИГХ) метода исследования. Точная гистогенетическая диагностика НЭО и установление степени злокачественности возможны с помощью электронной микроскопии и ИГХ. В настоящее время идентифицирован ряд ИГХ-маркеров, которые делятся на общие (неспецифические), определяющие нейроэндокринную природу опухолей, и специфические,

выявляющие продукты секреции и конкретный тип эндокринной клетки. Кроме того, обязательно уточняется степень злокачественности с учетом пролиферативной активности опухолевых клеток (индекс Ki-67). Основными диагностическими ИГХ-маркерами, рекомендованными для практического применения, являются ассоциированные с секреторными гранулами хромогранин А — один из наиболее характерных неспецифических маркеров нейроэндокринной дифференцировки, связанный с плотными эндокринными гранулами (LDCV), и синаптофизин — маркер мелких везикул с нейротрансмиттерами. Остальные маркеры, такие как CD56 (N-CAM), PGP9.5 и особенно нейронспецифическая енолаза (NSE), обладают высокой чувствительностью, но не являются достаточно специфичными и не рекомендованы для рутинного использования в диагностике НЭО. В последнее время изучают новые антигены, которые являются эффективными нейроэндокринными маркерами, среди них VMAT1 и VMAT2, NESP55, SV2 [1, 2].

Электронная микроскопия проводится только в самых сложных диагностических случаях, чаще при исследовании низкодифференцированных опухолей, и основана на выявлении в цитоплазме клеток LDCV [9].

Первоначально установление локализации НЭО проводится с помощью стандартных методов получения изображений: контрастирование барием, эндоскопия, компьютерная томография (КТ), магнитно-резонансная томография (МРТ) [2]. Так как ни один из методов не обладает 100 % чувствительностью и специфичностью, во всех клинических ситуациях для обнаружения небольших опухолей или метастазов может потребоваться несколько различных методов инструментальной диагностики. Относительно недавно в целях повышения диагностики карциноидов дополнительно к имеющимся методам исследования стали применять скintiграфию рецепторов соматостатина в сочетании с однофотонной эмиссионной КТ. Отрицательный результат данного метода позволяет предположить наличие агрессивной низкодифференцированной опухоли и указывает на низкую терапевтическую эффективность аналогов соматостатина. Такой результат в сочетании с высокой опухолевой массой связан с плохим прогнозом. Применение этих методов функциональной визуализации позволяет охарактеризовать НЭО на основании содержания рецепторов метаболической активности и степени дифференцировки и обеспечивает дополнительную информацию для выбора стратегии лечения.

Создание радиоизотопами метаболических субстратов, избирательно поглощающихся карциноидными опухолями, таких как С-5-гидрокситриптофан, способствует расширению применения и позитронно-эмиссионной томографии (ПЭТ). Изотопные ис-

следования значительно повышают точность диагностики, установления локализации и стадирования НЭО. Кроме сведений об анатомической локализации, они также дают информацию о метаболизме, экспрессии рецепторов и распределении препаратов. ПЭТ используют для диагностики опухолевой локализации и наблюдения за лечением при всех типах эндокринных опухолей. Главным преимуществом ПЭТ является быстрое распознавание ответа на новую терапию (ингибиторы ангиогенеза и ингибиторы тирозинкиназ) [2].

НЭО также встречаются и в органах женской репродуктивной системы, составляя 0,92 % общего количества данной патологии. Эти новообразования могут возникать в яичниках, маточных трубах, в теле и шейке матки, в стенке влагалища и вульве. В связи с этим выделяют микроскопические варианты НЭО, возникающие в конкретно взятом органе половой системы женщин [10].

НЭО в яичниках представлены в виде:

- 1) поверхностного эпителиального рака (муцинозный, эндометриоидный, серозный рак и опухоль Бреннера) с наличием нейроэндокринных клеток;
- 2) опухолей из клеток Сертоли—Лейдига с гетерологичными элементами, содержащими нейроэндокринные клетки;
- 3) тератом, включающих нейроэндокринные клетки, в частности инсулярный, трабекулярный, муцинозный, струмальный карциноиды, смешанные;
- 4) смешанных или гетерогенных карциноидных опухолей;
- 5) мелкоклеточного рака легочного типа;
- 6) недифференцированного рака немелкоклеточного нейроэндокринного типа.

В маточных трубах НЭО могут быть представлены в виде карциноида и мелкоклеточного недифференцированного рака.

В шейке матки НЭО встречаются как в смешанном (аденокарцинома и железисто-плоскоклеточный рак с включением нейроэндокринных клеток), так и в мноморфном (мелкоклеточный и крупноклеточный недифференцированный рак, типичный и атипичный рак) виде.

В теле матки также встречаются НЭО, представленные в смешанном (эндометриоидная аденокарцинома с включением нейроэндокринных клеток) и чистом (мелкоклеточный недифференцированный рак) видах.

Во влагалище НЭО встречаются только в чистом виде — это мелкоклеточный рак.

В вульве НЭО представлены в виде мелкоклеточного рака бартолиновой железы и опухоли, развивающейся из клеток Меркеля.

Чаще всего из всех вышеперечисленных НЭО женских половых органов встречается карциноид яичников. Ниже будут рассмотрены морфологические

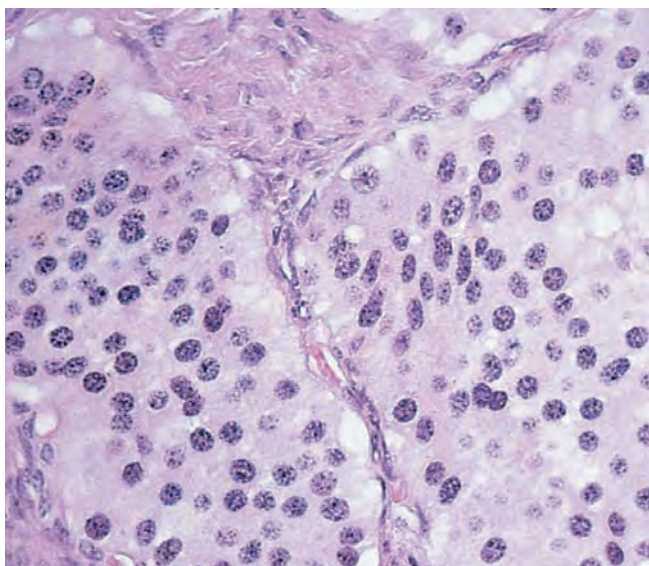


Рис. 1. Островки опухолевых клеток, погруженных в цитоплазму

особенности карциноидов, диагностированных по результатам ИГХ.

Инсулярный карциноид является наиболее распространенным подтипом, напоминает карциноид средней кишки и состоит из островков опухолевых клеток, погруженных в умеренное количество гиалинизированной или фиброматозной стромы (рис. 1).

Несколько плотно упакованных малых ацинусов (рис. 2) обычно можно увидеть на периферии солидных островков, проявляющихся в виде решетки, при низкой оптической силе также могут быть замечены и единичные ацинусы. Ацинусы содержат клетки с богатой эозинофильной цитоплазмой и видные красно-коричневые гранулы, расположенные в центре,

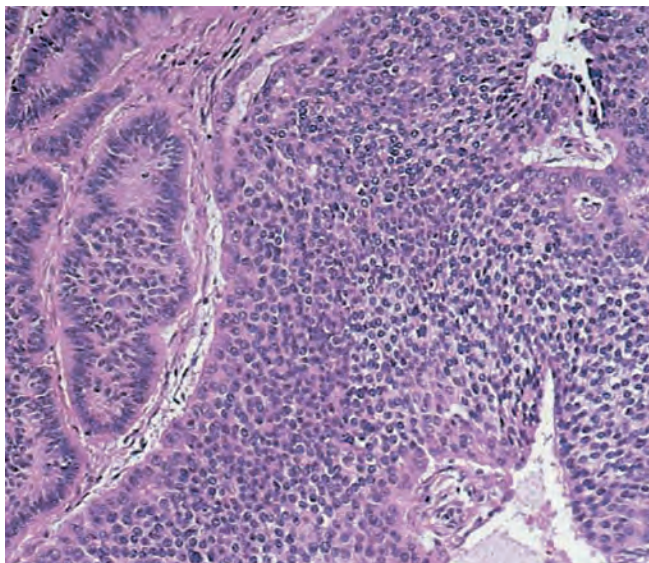


Рис. 2. Инсулярный карциноид. Островки опухоли с фиброматозной стромой, содержащие ацинусы (слева)

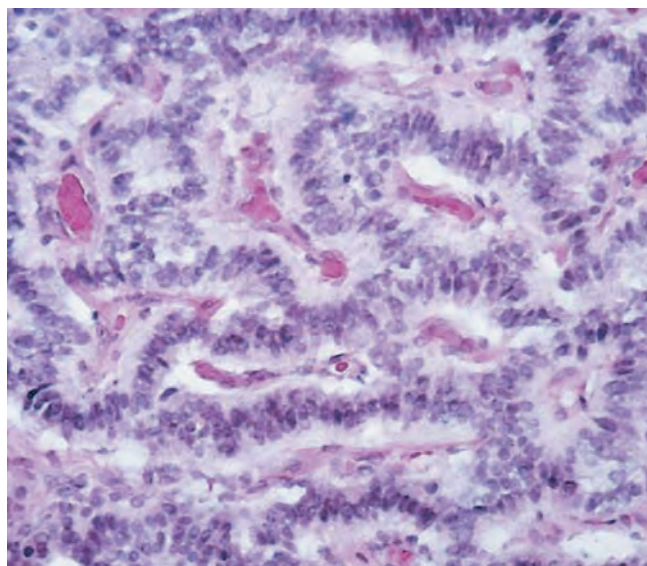


Рис. 3. Клетки трабекулярного карциноида в виде длинных шнуров

которые имеют тенденцию быть обильнее в клетках, выстилающих периферию гнезд. Ядра с круглым хроматином (рисунок «соль с перцем») показывают очень низкую митотическую активность. В просвете плотные эозинофильные выделения, которые подвергаются псаммоматозному отверждению. Около 60 % опухолей связаны со зрелыми кистозными тератомами, муцинозными опухолями или опухолью Бреннера [10].

Трабекулярный карциноид яичников напоминает карциноид передней и задней кишки. Состоит из длинных змеевидных, параллельных или соединяющих шнуров, или трабекул, в фиброматозной, часто гиалинизированной или иногда отечной строме. Клетки с обильной эозинофильной цитоплазмой — оранжевые на красном гранулы, овальные, круглые ядра с перпендикулярной ориентацией к оси шнуров (рис. 3); ядра с типичными нейроэндокринными признаками и минимальной цитологической атипией. Эти опухоли почти всегда связаны со зрелыми кистозными тератомами, примерно в 20 % случаев видны компоненты инсулярного карциноида [10].

Струмальный карциноид характеризует наличие опухоли, чаще трабекулярного карциноида, сочетающегося или смешанного с щитовидной тканью (рис. 4). Последний обычно напоминает нормальную щитовидную ткань. Также могут встречаться особенности мультиузлового зоба, макро- или микрофолликулярной аденомы или, реже, папиллярной или фолликулярной карциномы. Доля каждого элемента зависит от опухоли. Частой находкой является замена клеток, выстилающих фолликулы щитовидной железы, карциноидными клетками. Опухоль часто сочетается со зрелой кистозной тератомой, реже с муцинозной опухолью, и 40 % этих опухолей составляет муцинозный карциноид [10].

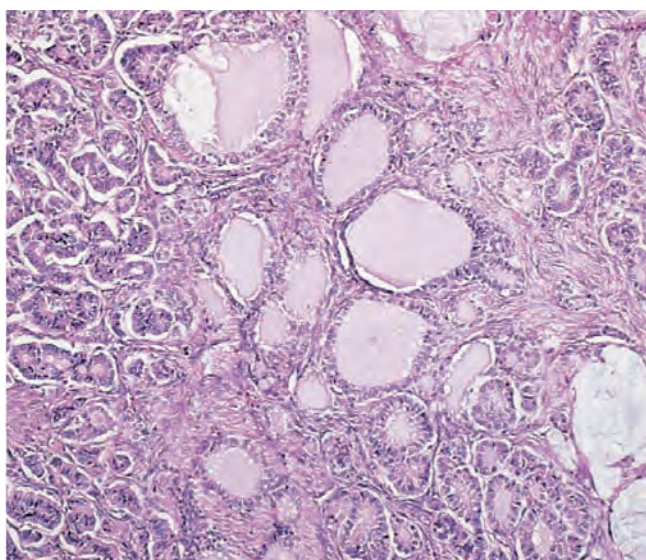


Рис. 4. Струмальный карциноид: в центре струма, слева карциноид

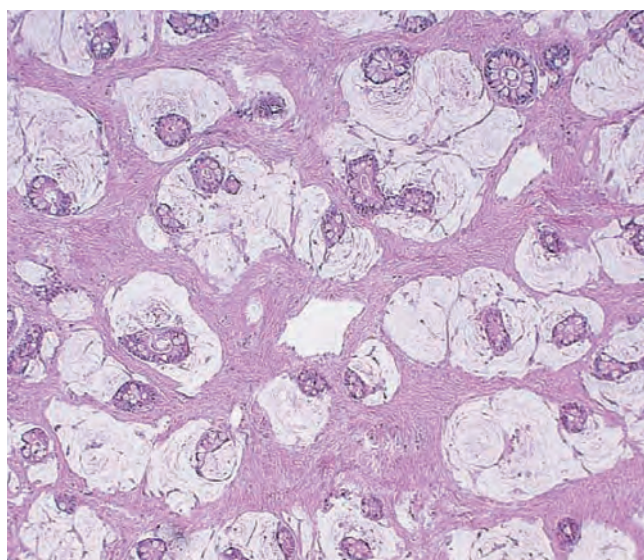


Рис. 5. Муцинозный карциноид яичников

Муцинозный (бокаловидноклеточный) карциноид яичников напоминает червеобразный дубликат и состоит из мелких желез, плавающих в бассейне бесклеточного муцина (рис. 5). Железы с мелкими центральными просветами выстланы кубическими и столбчатыми клетками с эозинофильной цитоплазмой, некоторые из них содержат грубые красно-оранжевые аргентаффинные гранулы. Цитологическая атипия отсутствует или минимальна. В некоторых случаях эти типичные области могут быть связаны с нетипичным или даже раковым компонентом, который характеризуется увеличенной степенью архитектурной сложности, меньшим количеством кубических клеток и большей атипией. Эти опухоли сочетаются со зрелой тератомой, муцинозной тератомой или опухолью Бреннера. Нередко наблюдается периферийная стромальная лютеинизация в любой из монодермальных тератом [10].

Если в опухоли встречается 2 и более типов карциноидов, она считается смешанной [10].

Общими гистологическими особенностями карциноидов яичников являются наличие фиброматозной или гиалинизированной стромы, клеток с красно-оранжевыми гранулами и хроматином «соль с перцем», сочетания со зрелой кистозной тератомой, муцинозной опухолью и опухолью Бреннера.

При ИГХ-исследовании отмечается положительная реакция на нейроэндокринные маркеры: хромогранин А, синаптофизин, CD56. Они также экспрессируют цитокератин, ЕМА, СК7 и могут быть положительны для СК20, если клетки кишечного происхождения.

При ультраструктурном анализе инсулярные карциноиды содержат обильные нейросекреторные гранулы, которые показывают отмеченные изменения.

Гранулы в трабекулярном карциноиде круглые или овальные, но типичной формы.

Дифференциальная диагностика инсулярного карциноида проводится с другими первичными опухолями яичников, включая гранулезоклеточную опухоль или, реже, опухоль из клеток Сертоли–Лейдига или из клеток Сертоли. При гранулезоклеточной опухоли видны тельца Колла–Экснера, имитирующие ацинусы, видимые при инсулярном карциноиде. Однако ядра последних не рифленые, но содержат типичный хроматин «соль с перцем» и часто кальцификаты (псаммомные тельца) в просвете ацинусов. Канальцы при опухолях из клеток Сертоли–Лейдига могут напоминать ацинусы инсулярного карциноида, гетерологичные варианты опухоли могут также содержать компонент карциноида; однако должны быть определены другие типичные особенности опухолей из клеток Сертоли–Лейдига.

В затруднительных случаях может помочь ИГХ-панель пятен, содержащая ингибин и нейроэндокринные маркеры. Первичный карциноид должен быть отличен от метастатического карциноида, чаще инсулярного и муцинозного варианта. Инсулярный карциноид наиболее часто метастазирует из подвздошной кишки, а также из других органов ЖКТ и легких. Аппендикс является наиболее частым источником метастатического муцинозного карциноида. При микроскопическом исследовании эти опухоли отличаются от первичных карциноидов многоузловым ростом, видна гиалинизированная строма, кистозные гнезда в опухоли, инвазия в лимфатические сосуды. Опухоли не связаны со зрелыми кистозными тератомами или другими первичными опухолями яичников.

Муцинозный карциноид должен быть отличен от опухоли Крукенберга, чаще тубулярного варианта.

Обе опухоли формируют каналцы, имеют перстень-ободок, могут содержать нейросекреторные гранулы. Однако каналцы опухоли Крукенберга типично поражают оба яичника, связаны с обычными перстне-ободочными клетками и не содержат компоненты зрелой кистозной тератомы.

Среди всех гистологических субтипов рака легкого мелкоклеточный рак чаще метастазирует в яичники. Опухолевые клетки расположены в листах, трабекулах или гнездах. Они мелких промежуточных размеров и имеют высокое ядерно-цитоплазматическое отношение, гиперхромное и рельефное ядро, незаметные ядрышки и оживленную митотическую активность. Другие гистологические типы включают крупноклеточный рак, аденокарциному, бронхоальвеолярный рак и очень редкий плоскоклеточный рак [11].

При ИГХ-исследовании мелкоклеточный рак экспрессирует цитokerатины с низкой молекулярной массой (CK8/18), транскрипционный фактор-1 (TTF-1), хромогранин А, синаптофизин, CD56. TTF-1 также экспрессируется в 75 % аденокарциномой и в 45 % крупноклеточным раком [12].

Дифференциальная диагностика проводится с первичным раком яичников. Однако присутствие легочных масс подтверждает легочное происхождение, тогда как присутствие поверхностного эпителиального компонента опухоли доказывает первичный яичниковый компонент. Хотя иммунофенотип для обеих опухолей перекрывается, TTF-1 экспрессируется больше мелкоклеточным раком легкого (96 % в мелкоклеточном раке легкого по сравнению с 7 % во внелегочном мелкоклеточном раке). В некоторых случаях окончательное разграничение между метастатическим и первичным раком яичников невозможно. Меньше метастатический мелкоклеточный рак легкого должен быть отделен от мелкоклеточного рака с гиперкальцемическим типом и реже от других мелкоклеточных круглых карцином. Мелкоклеточный рак гиперкальцемического типа чаще возникает в молодом возрасте, общие фолликулярноподобные пространства, ядра с незаметными ядрышками и слипающийся хроматин, опухоль типично TTF-1-отрицательна [13].

Мелкоклеточная нейроэндокринная карцинома шейки матки гистологически идентична мелкоклеточному раку легкого. Однако эти опухоли отличаются от последних тем, что до 80 % связаны с вирусом папилломы человека (чаще 18-го типа). Микроскопически представляют собой мелкие голубые клетки с твердым, инсулярным, трабекулярным компонентом. Клетки с заметно увеличенным ядерно-цитоплазматическим отношением, незаметными ядрышками [14].

При ИГХ-исследовании опухоль положительна для низкомолекулярного кератина, ЕМА, СЕА и нейроэндокринных маркеров (хромогранин А, NSE, си-

наптофизин и Leu7). Ультроструктурный анализ обычно демонстрирует круглые или овальные с плотным ядром гранулы, 120–150 нм в диаметре. Мелкоклеточная карцинома также может быть выявлена на мазке Папаниколау как малыми отдельными клетками, так и группами с незаметной цитоплазмой, гиперхромным ядром [15].

Мелкоклеточный рак тела матки – чрезвычайно редкий вариант НЭО, гистологически напоминает мелкоклеточный рак легкого. Эти опухоли часто сосуществуют с компонентами эндометриоидной аденокарциномы [16]. При ИГХ-исследовании всегда положительны 2 и более маркера. NSE более чувствительна к этим опухолям, синаптофизин и хромогранин А не всегда положительны. Окрашивание пептидных гормонов выявляется в единичных случаях.

Мелкоклеточный рак влагалища и вульвы также является чрезвычайно редким вариантом НЭО. ИГХ опухолевых клеток положительна для синаптофизина, хромогранина А, NSE, CK7, CD56. Маркер пролиферации Ki-67 положителен при > 90 %. Опухоль состоит из клеток, содержащих ядра с гиперхромазией, небольшого размера и мелкозернистого хроматина [17].

Агрессивной и наименее изученной в настоящее время злокачественной опухолью является рак Меркеля. Рак Меркеля вульвы диагностируется с помощью световой микроскопии, ИГХ и электронной микроскопии. КТ, рентгенография органов грудной клетки, МРТ, сканирование костей и ПЭТ также желательны для уточнения распространения опухоли. В целях диагностики рака Меркеля выполняется биопсия кожи с последующим микроскопическим исследованием. Дифференциальная диагностика проводится с другими видами рака, такими как мелкоклеточный рак легкого, лимфома и меланома [18]. Каждый из этих видов рака имеет уникальный профиль, рак Меркеля будет экспрессировать низкомолекулярные цитокератины (САМ 5,2 или АЕ1/АЕ3), CK20 и NSE. Рак Меркеля отрицателен для CK7 или щитовидного TTF-1 (положительный для мелкоклеточного рака легкого), общего антигена лейкоцитов (положительный для лимфомы) и S100 (часто положительный для клеток меланомы).

НЭО женских половых органов, а также других локализаций часто остаются нераспознанными, у большинства пациентов НЭО диагностируются на этапе метастазирования. При пересмотре архивных материалов ФГБУ «РОНЦ им. Н.Н. Блохина» РАМН было выявлено, что значительное количество карциноидов не были вообще или своевременно диагностированы и верифицированы ИГХ. Даже если диагноз НЭО установлен, то степень злокачественности опухоли не подтверждалась объективными методами. Основ-

ными причинами этого являются не только большое разнообразие морфологических картин и локализаций НЭО, но и недостаточная информированность и настороженность врачей, ограниченная возможность проведения специальных исследований. Исходя из всего вышесказанного, применение в повседневной практике ИГХ с использованием основных маркеров, рекомендованных для диагностики НЭО (хромогранина А, синаптофизина, CD56 и Ki-67), привело к увеличению выявления НЭО во всех случаях без исключения, с максимальной объективностью устанавливался потенциал их злокачественности. Систематическая диагностика карциноидов в соответствии с современными

требованиями выявила потребность проведения дифференциальной диагностики между различными НЭО, обладающими схожими иммунофенотипами. Это прежде всего связано с тем, что однотипные опухоли различной органной принадлежности обладают рядом отличительных свойств, и в целом ряде органов опухоли с нейроэндокринными свойствами могут развиваться из различных источников. Органотипические и гистогенетические особенности опухолей с нейроэндокринными свойствами требуют значительно более внимательного отношения к их верификации и существенного расширения панели ИГХ-маркеров для проведения дифференциальной диагностики.

ЛИТЕРАТУРА

1. Симоненко В.Б., Дулин П.А., Маканин М.А. Нейроэндокринные опухоли. М., 2010. С. 6, 16.
2. Нейроэндокринные опухоли: руководство для врачей. Под ред. М. Кэплина, Л. Кволса. Пер. с англ. М.: Практическая медицина, 2011. с. 11, 17–19, 23, 37, 43, 54, 88, 100.
3. www.biochemmack.ru.
4. Jemal A., Murray T., Ward E., et al. Cancer statistics, 2005. *CA Cancer J Clin* 2005; 55(1):10–30.
5. Modlin I.M., Lye K.D., Kidd M. A 5-decade analysis of 13,715 carcinoid tumors. *Cancer* 2003;97(4):934–59.
6. Caplin M.E., Buscombe J.R., Hilson A.J. et al. Carcinoid tumour. *Lancet* 1998;352(9130):799–805.
7. Klimstra D.S., Modlin I.R., Adsay N.V. et al. Pathology reporting of neuroendocrine tumors: application of the Delphic consensus process to the development of a minimum pathology data set. *Am J Surg Pathol* 2010;34(3):300–13.
8. de Herder W.W., Krenning E.P., Van Eijck C.H., Lamberts S.W. Considerations concerning a tailored, individualized therapeutic management of patients with (neuro)-endocrine tumours of the gastrointestinal tract and pancreas. *Endocr Relat Cancer* 2004;11(1):19–34.
9. Volante M., Papotti M. Poorly differentiated thyroid carcinoma. 5 years after the 2004 WHO classification of endocrine tumours. *Endocr Pathol* 2010;21(1):1–6.
10. Eichhorn J.H., Young R.H. Neuroendocrine tumors of the genital tract. *Am J Clin Pathol* 2001;115 Suppl 1:S94–112.
11. Abeler V., Kjørstad K.E., Nesland J.M. Small cell carcinoma of the ovary. A report of six cases. *Int J Gynecol Pathol* 1988;7(4): 315–29.
12. Eichhorn J.H., Young R.H., Scully R.E. Primary ovarian small cell carcinoma of pulmonary type: a clinicopathologic, immunohistologic and flow cytometric analysis of 11 cases. *Am J Surg Pathol* 1992;16(10): 926–38.
13. Ambros R.A., Park J., Shah K., Kurman R.J. Evaluation of histologic, morphometric, and immunohistochemical criteria in the differential diagnosis of small cell carcinoma of the cervix with particular reference to human papillomavirus types 16 and 18. *Mod Pathol* 1991;4(5):586–93.
14. Groben P., Reddick R., Askin F. The pathologic spectrum of small cell carcinoma of the cervix. *Int J Gynecol Pathol* 1985;4(1): 42–57.
15. Gersell D.J., Mazoujian G., Mutch D.G., Rudloff M.A. Small-cell undifferentiated carcinoma of the cervix: a clinicopathologic, ultrastructural, and immunocytochemical study of 15 cases. *Am J Surg Pathol* 1988;12(9):684–98.
16. Huntsman D.G., Clement P.B., Gilks C.B., Scully R.E. Small cell carcinoma of the endometrium: a clinicopathologic study of sixteen cases. *Am J Surg Pathol* 1994;18(4): 364–75.
17. Miliauskas J.R., Leong A.S. Small cell (neuroendocrine) carcinoma of the vagina. *Histopathology* 1992;21(4): 371–4.
18. Husseinzadeh N., Wessler T., Newman N. et al. Neuroendocrine (Merkel cell) carcinoma of the vulva. *Gynecol Oncol* 1988;29(1): 105–12.