

## Организация высокотехнологичной помощи пациентам со злокачественными новообразованиями органа зрения на примере Челябинской области

Д.А. Важенина, В.А. Солодкий, И.Е. Панова

ГБУЗ «Челябинский областной клинический онкологический диспансер»;  
Россия, 454000, Челябинск, ул. Блюхера, 42

Контакты: Дарья Андреевна Важенина dariavazhenina@mail.ru

*В статье поднимаются проблемы, существующие при диагностике злокачественных новообразований (ЗНО) органа зрения. Дается описание структурных подразделений и кадрового состава созданного онкоофтальмологического центра. Освещается научная и лечебно-диагностическая деятельность в каждом структурном подразделении центра. Приводятся характеристики ультразвукового и компьютерно-томографического методов исследования. Описываются особенности ультразвуковой и компьютерно-томографической картины у пациентов со ЗНО органа зрения параорбитальной, внутриглазной и орбитальной локализаций. Оцениваются результаты проведенной реорганизации онкоофтальмологической службы (дается подробное описание маршрутизации пациентов со ЗНО органа зрения на разных этапах до и после создания специализированного онкоофтальмологического центра, с приведением наглядных схематических изображений, демонстрирующих необходимость интеграции офтальмологической службы в онкологическую, научно обоснованных и статистически подтвержденных результатов качества оказания специализированной помощи на догоспитальном и госпитальном этапах и изменения структуры стадийности у пациентов со ЗНО органа зрения) и на основе полученных результатов обосновывается целесообразность создания специализированных офтальмоонкологических центров.*

**Ключевые слова:** офтальмология, онкология, ультразвуковое исследование, компьютерная томография, орган зрения, онкологический диспансер, злокачественные новообразования, параорбитальная область, внутриглазные образования, орбитальная область

DOI: 10.17650/2222-1468-2015-1-36-41

### Arrangement of high-tech care for patients with malignant neoplasms of the organ of vision at the example of Chelyabinsk Region

D.A. Vazhenina, V.A. Solodkiy, I.E. Panova

Chelyabinsk Regional Clinical Oncological Dispensary;  
42 Blyuchera St., Chelyabinsk, 454000, Russia

*The article raises the issues that occur in the course of diagnostics of malignant neoplasms of the organ of vision. Description of structural units and personnel of the formed oncological ophthalmology center is provided. Research, therapeutic, and diagnostic activities of each structural unit of the center is described. Characteristics of the ultrasonic and computed tomography method of examination are provided. Peculiarities of the ultrasonic and computed tomography examination results are described regarding patients with malignant neoplasms of the organ of vision of the periorbital, intraocular, and orbital localization. Results of reorganization of the oncological ophthalmology service are assessed (detailed description of management of patients with malignant neoplasms of the organ of vision at different stages before and after formation of the specialized oncological ophthalmology center is provided with illustrative diagrams that demonstrate the need for integration of ophthalmic services in oncology, scientifically grounded and statistically proven results of quality of specialized care at the pre-hospital and the hospital stage, as well as changes in the structure of stages of patients with malignant neoplasms of the organ of vision). The feasibility of creation of specialized oncological ophthalmology centers is justified on the basis of the results received.*

**Key words:** ophthalmology, oncology, ultrasonic examination, computed tomography, organ of vision, oncology dispensary, malignant neoplasms, periorbital area, intraocular neoplasms, orbital area

#### Введение

В последние десятилетия наблюдается неуклонный рост числа пациентов с новообразованиями различной локализации, в том числе органа зрения. Первичные злокачественные опухоли органа зрения составляют 1 % от всех злокачественных новообразований (ЗНО).

Заболеваемость в Российской Федерации при этой локализации —  $3,7 \pm 0,4$  на 100 тыс. населения, в Челябинской области данный показатель несколько выше и составляет 4,2 на 100 тыс. населения [2, 4, 7, 9–11].

В течение длительного времени офтальмология и онкология являлись науками, развивающимися параллельно

но друг другу, в связи с этим практически все пациенты со ЗНО органа зрения попадали в поле зрения врачей-онкологов только при запущенных стадиях. Следствием этому являются запущенные стадии заболевания, инвалидизация лиц трудоспособного возраста, длительная и дорогостоящая реабилитационная помощь [1, 5, 6, 8].

Офтальмоонкология — направление, образовавшееся на стыке двух специальностей — офтальмологии и онкологии, каждая из которых диктует свои жесткие организационные условия, начиная от методов и способов диагностики, заканчивая планом лечения [3, 6, 9, 11].

Интеграция офтальмологии в онкологию позволила бы решить многие проблемы, начиная от диагностики процесса на ранних стадиях, проведения органосохранных или малотравматичных оперативных вмешательств, заканчивая лучшей функциональной реабилитацией [2, 3, 5, 7, 9, 10].

**Цель исследования** — обоснование организации высокотехнологичной помощи пациентам со ЗНО органа зрения (на примере Челябинской области).

### Результаты

Нами была проведена реорганизация офтальмологической помощи населению Челябинской области: создан офтальмоонкологический центр на базе областного онкологического диспансера. На рис. 1 представлена организация офтальмологической и онкологической служб до момента создания в 1999 г. на базе областного онкологического диспансера онкоофтальмологического центра.

До создания специализированного офтальмоонкологического центра пациенты со ЗНО органа зрения получали диагностическую и лечебную помощь в офтальмологических клиниках города и области, без привлечения специалистов-онкологов. В онкологическую структуру такие больные поступали только при распространенном процессе и/или с наличием отдаленных метастазов.

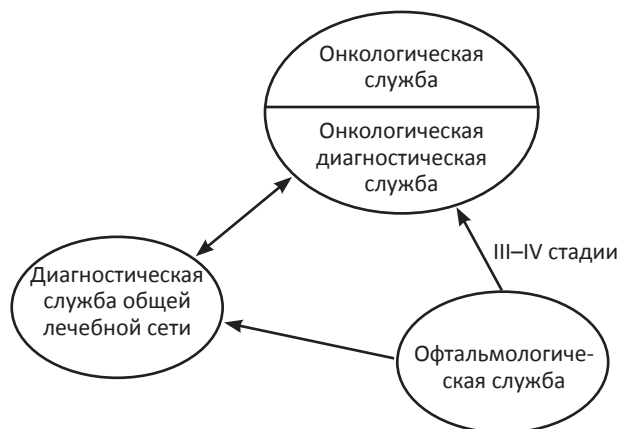


Рис. 1. Организация помощи онкоофтальмологическим пациентам до реструктуризации офтальмологической помощи (до 1999 г.)

В условиях реорганизации офтальмологической помощи и создания офтальмоонкологического центра все пациенты со злокачественной патологией органа зрения получают диагностическую и лечебно-консультативную помощь в условиях специализированного онкоофтальмологического подразделения (рис. 2).

Офтальмоонкологический центр представляет собой подразделение, входящее в структуру Челябинского клинического онкологического диспансера, и включает в себя: онкологическое отделение на 25 коек, дневной стационар на 10 коек, в штате 4 врача, 6 медицинских сестер, специализированная, оборудованная передвижным микроскопом, операционная, кабинет поликлинического приема, в штат которого входят 2 врача и 2 медицинские сестры.

Основные направления работы офтальмоонкологического центра можно разделить на несколько составляющих:

— **амбулаторно-поликлиническая помощь** (консультативный прием, проведение лечения в условиях отделения дневного стационара, осуществление мониторинга пациентов, планирование диагностических исследований);

— **лечебно-консультативная помощь** (планирование и проведение лечения пациентов со ЗНО органа зрения, включая все виды лучевой терапии, химиотерапии, а также их комбинации);

— **информационно-просветительская работа**, направленная на повышение квалификации врачей-офтальмологов общей практики, врачей-онкологов, лучевых диагностов (семинары, конференции, курсы повышения квалификации, включение онкоофтальмологического центра в обязательную базу при обучении врачей в интернатуре и ординатуре по специальностям «офтальмология» и «онкология» и т. д.).

Необходимость разработки рациональной программы обследования больных со ЗНО органа зрения различной локализации, начиная с первичного звена

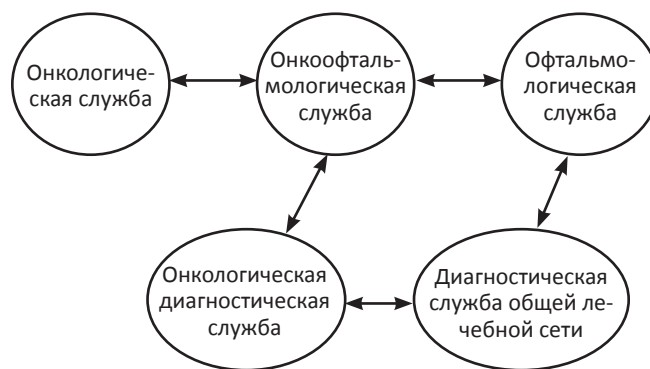


Рис. 2. Структура организации помощи онкоофтальмологическим больным после реструктуризации офтальмологической службы (с момента формирования онкоофтальмологического центра)

и заканчивая специализированными онкологическими учреждениями.

Сравнительный анализ результатов лучевой диагностики на разных этапах исследования больных показал, что одной из причин диагностических расхождений на догоспитальном этапе является отсутствие стандартных протоколов описания исследования. Отсутствие четких критериев и параметров, которые должны быть отражены в протоколе, приводит к уменьшению информативности результатов исследования.

С целью повышения эффективности лучевой диагностики нами разработаны протоколы ультразвуковых (УЗ) и исследований с помощью рентгеновской (РКТ) и мультиспиральной (МСКТ) компьютерной томографии.

УЗИ орбит должно осуществляться в режиме серошкального сканирования линейным мультиспиральным датчиком (3–13 МГц), настроенным на частоту 10–13 МГц для исследования параорбитального пространства и глазного яблока с уменьшением акустической мощности до 50 % у взрослых и до 25 % у детей. Исследование орбит производится датчиком с частотой 3–7,5 МГц, с уменьшением акустической мощности до 50 % для взрослых и до 25 % для детей. Использование режимов цветового доплеровского картирования и энергетической доплерографии необходимо при обнаружении патологического очага для оценки его васкуляризации и связи с сосудистой сетью глазного яблока и/или орбиты.

В разработанном нами протоколе УЗИ орбит отражены все структуры органа зрения, которые возможно увидеть и дифференцировать при УЗИ. При наличии патологического процесса описательная часть протокола удлиняется за счет подробного изложения имеющихся изменений с указанием их размеров, топик, соотношения с близлежащими структурами орбиты и/или глазного яблока, с определением распространения на соседние анатомические зоны, наличием собственного кровотока в образовании, с оценкой резистентности и систолической скорости.

Большое значение имеет описание осложнений, которые возникают при многих органических поражениях орбиты и глазного яблока — наиболее часто встречающиеся при внутриглазных новообразованиях, это: отслойка сетчатки, собственно сосудистой оболочки, цилиарного тела, дислокация хрусталика, его помутнение за счет интимного прилегания и/или подавливания опухолью, кровоизлияние в стекловидное тело, под сетчатку; при опухолях параорбитальной области и орбиты это — деформация, оттеснение периневрального пространства в сторону, противоположную опухоли, уплотнение ретро- и парабульбарной клетчатки за счет отека.

С целью определения диагностических возможностей лучевых методов проведен сравнительный анализ их результатов.

У пациентов со ЗНО параорбитальной области в 1-м периоде исследования общая чувствительность, специфичность и точность ультразвукового метода составила 51,6 %, 80,4 % и 69,5 % соответственно; метода рентгеновской компьютерной томографии — 89,9 %, 65 % и 85,3 % соответственно. У пациентов со ЗНО параорбитальной области во 2-м периоде чувствительность, специфичность и точность ультразвукового метода составили 86,1 %, 84,6 % и 88,5 % соответственно. При проведении МСКТ все показатели доказательной медицины составили 100 %.

Из этого следует, что аппараты экспертного класса эффективнее в своевременной диагностике патологии органа зрения.

Полученные нами данные свидетельствуют о сопоставимой информативности экспертного УЗИ и КТ орбит в оценке распространенности ЗНО параорбитальной области (интра- и экстраорбитальный рост); достоверной диагностической значимости КТ, УЗИ на аппаратах экспертного класса и МСКТ при подозрении на инвазию глазного яблока и костных структур, что позволяет рекомендовать использование этих методов не только с диагностической, но и с тактической целью для решения вопроса об объеме лечения (орбитотомия, экзентерация, расширенная экзентерация).

На специализированном поликлиническом этапе ультразвуковой метод находил применение у пациентов в 1-м и 2-м периодах со ЗНО параорбитальной области составила  $55,0 \pm 15,1$  % и  $18,2 \pm 8,4$  % соответственно; метода КТ —  $11,7 \pm 5,9$  % и  $11,2 \pm 5,3$  % соответственно. Достоверное снижение проведения УЗИ во 2-м периоде связано, в некоторой степени, с увеличением процента пациентов с T1 — T2 стадиями процесса, которые после клиничко-офтальмологического осмотра сразу же госпитализировались в стационар для получения специализированного лечения. Использование методов РКТ и МСКТ в монорежиме связано с наличием у пациентов обширной опухолевой массы с изъязвлением, контактно кровотокащей, с выраженным болевым синдромом — в данных ситуациях проведение УЗИ невозможно.

Ультразвуковой метод исследования при ЗНО параорбитальной области применялся в  $51,9 \pm 8,1$  % случаев; метод КТ — в  $48,1 \pm 8,2$  %. Практически равномерное использование методов УЗИ и РКТ/МСКТ объясняется преимущественно распространенностью процесса у данной категории пациентов, при котором выбор тактики лечения невозможен без информации о степени поражения окружающих структур и глубины инвазии в параорбитальную клетчатку.

У пациентов с внутриглазными ЗНО в 1-м периоде исследования общая чувствительность, специфичность и точность ультразвукового метода составила 78,9 %, 89,2 % и 83,7 % соответственно; метода КТ — 68,7 %, 77,1 % и 68,0 % соответственно. У пациентов с внутри-

глазными ЗНО во 2-м периоде общая чувствительность, специфичность и точность ультразвукового метода составили 93,8 %, 89,9 % и 92,3 % соответственно; метода МСКТ – 86,7 %, 90,0 % и 87,2 % соответственно. При комплексном исследовании (УЗИ + РКТ и УЗИ + МСКТ) общая чувствительность, специфичность и точность в 1-м периоде составила 93,9 %, 84,6 % и 90 % соответственно; во 2-м – 100 %, 90 % и 96,8 % соответственно.

Применение лучевых методов диагностики (УЗИ и УЗИ + МСКТ) является неременным условием для постановки диагноза «внутриглазное образование». Информация, полученная при обследовании, позволяла правильно спланировать тактическое ведение пациентов, осуществлять контроль над новообразованием, его реакцией на проводимую терапию, способствовала выявлению и своевременному предотвращению осложнений, неизбежно возникающих при проведении специфического лечения внутриглазных опухолей.

На специализированном поликлиническом этапе у пациентов в 1-м и 2-м периодах с **внутриглазными ЗНО** ультразвуковая диагностика находила применение в  $39,7 \pm 9,4$  % и  $24,5 \pm 7,1$  % случаев соответственно; метода РКТ/МСКТ –  $12,2 \pm 5,2$  % и  $11,2 \pm 5,3$  % соответственно. Снижение на уровне тенденции применения ультразвукового исследования во 2-м периоде объясняется повышением его информативности, что позволило увеличить сроки между контрольными осмотрами с применением УЗИ на несколько месяцев, по сравнению с 1-м периодом. Повышение качества (соблюдение технических аспектов проведения исследования, лучшая визуализация, стандартизованные протоколы) проведенных лучевых исследований позволило сократить количество обследований, носящих уточняющий характер.

Частота использования ультразвукового метода при **внутриглазных ЗНО** составила  $64,1 \pm 2,1$  %; КТ-исследования –  $20,3 \pm 1,7$  %; в комбинации лучевых методов –  $15,6 \pm 1,4$  % случаев. Достоверное превалирование УЗИ связано с высокой информативностью этого метода и возможностью оценить состояние внутриглазной опухоли, не прибегая к другим, более дорогостоящим методам диагностики.

Назначение УЗИ на общеполитическом этапе необходимо всем пациентам в скрининговом режиме – для выявления и первичной дифференцировки изменений на глазном дне, стекловидном теле, переднем отрезке глазного яблока. На специализированном поликлиническом этапе проведение лучевой диагностики (УЗИ, МСКТ, УЗИ + МСКТ) должно носить уточняющий характер (точная локализация опухоли, инвазия в склеру, переднюю камеру глаза, диск зрительного нерва, распространение за пределы глазного яблока, рост по ходу зрительного нерва и т.д.) и проводится 100 % пациентов с внутриглазными ЗНО. Ис-

пользование методов лучевой диагностики на госпитальном этапе возможно в послеоперационном периоде для раннего выявления осложнений, контролем над репаративными процессами, либо в экстренных случаях (перфорация глазного яблока, гемофтальм, острая абсолютнооблающая глаукома и т.д.).

У пациентов со **ЗНО орбитальной области** в 1-м периоде исследования общая чувствительность, специфичность и точность ультразвукового метода составила 79,0 %, 64,8 % и 76,9 % соответственно; метода КТ – 92,9 %, 85,1 % и 91,6 % соответственно. У пациентов со ЗНО орбитальной области 2-го периода общая чувствительность, специфичность и точность ультразвукового метода составили 89,8 %, 89,3 % и 89,6 % соответственно; метода КТ – 94,7 %, 91,9 % и 94,8 % соответственно. При применении комплексного исследования с сочетанием 2 методов (УЗИ и МСКТ) у пациентов 2-го периода общая чувствительность, специфичность и точность составили 100 %, 95,8 % и 98,1 % соответственно.

При сравнении 2 методов (УЗИ и МСКТ) лучевой диагностики при исследовании пациентов со **ЗНО орбиты** мы установили, что ультразвуковое исследование на аппарате экспертного класса позволило в 100 % случаев правильно определить топик патологического процесса, наличие или отсутствие инвазии в глазное яблоко и заподозрить наличие деструкции костных стенок орбиты и распространение процесса на соседние анатомические области. По данным МСКТ практически с 100 % точностью определены деструкция костных стенок орбиты, распространение новообразования на близлежащие анатомические зоны, наличие или отсутствие инвазии в глазодвигательные мышцы. Однако при определении инвазии образования в глазное яблоко результаты МСКТ не отличались более высокой информативностью по сравнению с данными ультразвукового метода в диагностике особенностей локализации опухолей орбиты (71,4 %, 85,7 %, 78,6 % и 100,0 %, 90,0 % и 93,8 % соответственно).

При планировании операции необходима полная информация о локализации новообразования и соотношении опухолевой ткани с относительно здоровой. В орбите анатомически обусловленный дефицит места не дает возможности оперирующему хирургу расширять операционное поле или резецировать образование более запланированного объема без опасности повредить мышцы, зрительный нерв или сосуды, так как это может привести к тяжелым послеоперационным осложнениям, выраженным функциональными нарушениями и косметическим дефектам. В этой связи только комплексная диагностика позволит избежать ошибки в определении объема и характера опухоли.

На поликлиническом этапе в условиях специализированного онкологического учреждения применение ультразвукового метода у пациентов в 1-м и 2-м

периодах со ЗНО орбиты составила  $29,6 \pm 8,7$  % и  $14,2 \pm 6,2$  % случаев соответственно; метода КТ –  $25,4 \pm 9,3$  % и  $13,4 \pm 9,7$  % соответственно. Достоверное снижение использования ультразвукового метода и увеличение на уровне тенденции применения метода МСКТ у пациентов 2-го периода объясняется более высокой информативностью последнего в определении распространенности патологического процесса. Применение комбинированной лучевой диагностики составила  $4,5 \pm 1,5$  % и  $13,0 \pm 7,2$  % случаев соответственно. Достоверное увеличение использования комбинации (УЗИ + МСКТ) лучевых методов диагностики во 2-м периоде связано с полиморфностью и разной интенсивностью клинико-офтальмологических симптомов, что делает невозможным постановку правильного диагноза без применения методов лучевой диагностики.

Ультразвуковой метод при ЗНО орбиты использовался в  $24,8 \pm 5,2$  % случаев, метод КТ – в  $48,7 \pm 5,9$  %, комбинация лучевых методов в  $26,5 \pm 3,7$  %. Превалирование РКТ/МСКТ метода в диагностике орбитальной патологии определяется более высокой информативностью данного метода по сравнению с УЗИ.

Детальное изучение онкоэпидемиологической ситуации по заболеваемости ЗНО органа зрения, этапов маршрутизации, методов организации лечебно-диагностической помощи, оценка диагностического арсенала и возможностей лучевой диагностики на каждом из этапов позволили научно обосновать необходимость создания офтальмоонкологических центров на базе специализированных онкологических учреждений. Применение разработанных нами алгоритмов маршрутизации пациентов со ЗНО органа зрения, стандартизованных протоколов описания лучевых методов исследования будут способствовать унификации и оптимизации процесса постановки диагноза на различных этапах. Применение организационных принципов на различных этапах маршрутизации позволит выявлять ЗНО органа зрения на ранних стадиях.

С момента создания онкоофтальмологического центра (с 1999 г.) ведется непрерывная организационно-просветительская работа с врачами офтальмологами, терапевтами общего профиля, направленная на активное и раннее выявление новообразований окулярной локализации. Продолжающееся увеличение темпов роста заболеваемости ЗНО органа зрения связано с лучшей выявляемостью данной патологии, в том числе и на ранних стадиях. Следует учитывать, что доля активно выявленных пациентов в 1999 г. составила 21,3 %, в 2009 г. на долю активно выявленных ЗНО органа зрения пришлось 69,1 %.

Анализ стадийности ЗНО органа зрения показал, что большинство пациентов 1-го периода исследова-

ния на специализированном поликлиническом этапе имели Т3 ( $32,5 \pm 0,7$  %) – Т4 ( $46,6 \pm 0,7$  %) стадии процесса. На госпитальном этапе больные с Т3 стадией составляли  $64,4 \pm 2,2$  %, с Т4 –  $14,8 \pm 1,7$  %. Превалирование пациентов с Т4 стадией процесса на поликлиническом этапе и позднее обращение больных за квалифицированной помощью с одной стороны объясняется длительным самолечением и нежеланием обращения пациентов за медицинской помощью, с другой стороны, отсутствием онкологической настороженности и отсутствием достаточных знаний симптоматики течения ЗНО органа зрения со стороны врачей общей лечебной сети.

На специализированном поликлиническом этапе во 2-м периоде исследования количество пациентов с выявленными ранними стадиями (Т1–Т2) возросло ( $11,6 \pm 0,5$  % и  $26,2 \pm 0,8$  % соответственно), по сравнению с пациентами 1-го периода ( $5,1 \pm 0,3$  % и  $15,8 \pm 0,5$  % соответственно). На госпитальном этапе 2-го периода преобладали больные с ранними стадиями (Т1–Т2) процесса ( $9,8 \pm 1,9$  % и  $42,0 \pm 3,1$  % соответственно), в то время как в 1-м периоде преобладали пациенты с Т3–Т4 стадиями процесса ( $64,4 \pm 2,2$  % и  $14,8 \pm 1,7$  % соответственно). Это можно объяснить более высоким уровнем диагностики на предыдущих уровнях во 2-м этапе, а также проведением лучевых исследований практически всем госпитализированным пациентам. В связи с расширением показаний для применения методов лучевого лечения (дистанционная гамма-терапия, брахитерапия, нейтронная терапия и т.д.), практически 90 % пациентов с Т4 стадией процесса получают именно такую терапию. Проведение инвазивных вмешательств, направленных на удаление образования, показано пациентам при ранних (Т1–Т2) стадиях процесса, и в комбинации с химиолучевой терапией – пациентам с Т3 стадией процесса.

Распределение пациентов в зависимости от гистологического типа опухоли в 1-м и 2-м периодах исследования было сопоставимо. При новообразованиях параорбитальной области преобладали пациенты с базально-клеточным раком ( $40,5 \pm 7,6$  % и  $46,9 \pm 8,8$  %) и плоскоклеточным раком ( $30,9 \pm 7,1$  % и  $28,1 \pm 7,9$  %); при внутриглазных опухолях – меланома сосудистой оболочки ( $85,7 \pm 1,8$  % и  $69,1 \pm 3,5$  %); при новообразованиях орбиты – неходжкинские злокачественные лимфомы (НХЗЛ) ( $38,9 \pm 6,3$  % и  $41,3 \pm 7,3$  %), рак слезной железы ( $28,8 \pm 6,0$  % и  $32,6 \pm 7,0$  %). Налаженная врачами ГЛПУ «ЧОКОД» система курации отдаленных районов Челябинской области позволяет проводить консультации инкурабельных больных на местах. Реализация положений приказа № 544 Минздравсоцразвития России о «Порядке оказания онкологической помощи» в разделе онкоофтальмологии позволила упорядочить потоки и создать благоприятные условия для внедрения нашего

алгоритма не только в ЧОКОД, но и в муниципальных медицинских учреждениях города и области.

Распределение больных со ЗНО различной локализации по гистологическому типу в 1-м и 2-м периодах было сопоставимо: при параорбитальной локализации неопластического процесса преобладали пациенты с базально-клеточным и (40,5 ± 7,6 % и 46,9 ± 8,8 % соответственно) и плоскоклеточным раком (30,9 ± 7,1 % и 28,1 ± 7,9 % соответственно); при внутриглазных ЗНО наиболее часто встречалась меланома собственно сосудистой оболочки (85,7 ± 1,8 % и 69,1 ± 3,5 % соответственно). Первое место среди ЗНО орбиты занимали НХЗЛ (38,9 ± 6,3 % и 41,3 ± 7,3 % соответственно) и рак слезной железы (28,8 ± 6,0 % и 32,6 ± 7,0 % соответственно).

Несмотря на рост заболеваемости, с момента создания онкоофтальмологического центра существенно изменилась структура стадийности заболеваний, что, несомненно, является одним из самых важных факторов, влияющих на выживаемость, социальную и трудовую реабилитацию.

До интеграции офтальмологии в онкологическую службу 87 % пациентов, попавших в ведение врачей-онкологов, имели распространенные стадии заболевания (III и IV).

Ситуация начала меняться с момента создания офтальмоонкологического центра — за счет активной просветительской работы с врачами общей практики, доступности диагностического арсенала онкологической клиники, привлечением для консультаций врачей-онкологов — наблюдается стойкое увеличение числа ранних стадий (I и II). Благодаря программе по модернизации диагностического оборудования, онкологический диагностический комплекс получил высокотехнологичное оборудование экспертного класса, что позволило существенно повысить качество диагностики, и как следствие этого — количество выявленных I и II стадий возросло с 13 до 69 %.

Результаты проведенного нами исследования подтверждают медико-социальную эффективность организации онкоофтальмологического центра.

## ЛИТЕРАТУРА

1. Бикбулатова А.А., Гарипова Е.М. Ультразвуковая диагностика в помощь практикующему офтальмологу. Проблемы офтальмологии 2005;2:66–72. [Bikbulatova A.A., Garipova E.M. Ultrasonic diagnostics as the aid to a practicing ophthalmologist. Problemy oftalmologii = Ophthalmology Problems 2005;2:66–72 (In Russ.)].
2. Бровкина А.Ф. Офтальмоонкология: пособие для врачей. М.: Медицина, 2002. 424 с. [Brovkina A.F. Oncological ophthalmology: manual for physicians. Moscow: Medicine, 2002. 424 p. (In Russ.)].
3. Важенин А.В., Панова И.Е. Избранные вопросы онкоофтальмологии. М.: Изд-во РАМН, 2006. 156 с. [Vazhenin A.V., Panova I.E. Selected issues of oncological ophthalmology. Moscow: Publishing House of the Russian Academy of Medical Sciences, 2006. 156 p. (In Russ.)].
4. Важенин А.В. Радиационная онкология: организация, тактика, пути развития. М.: Изд-во РАМН, 2003. 236 с. [Vazhenin A.V. Radiation oncology: arrangement, tactics, ways of development. Moscow: Publishing House of the Russian Academy of Medical Sciences, 2003. 236 p. (In Russ.)].
5. Зиангирова Г.Г., Лихванцева В.Г. Опухоли сосудистого тракта глаза. М.: Последнее слово, 2003. 456 с. [Ziangirova G.G., Likhvantseva V.G. Tumors of the eye vascular tract. Moscow: Posledneye Slovo, 2003. 456 p. (In Russ.)].
6. Калининская А.А., Аликова Т.Т. Больничная помощь и стационарозамещающие технологии в офтальмологии. Вестник Всероссийского общества специалистов по медико-социальной экспертизе, реабилитации и реабилитационной индустрии 2010;2:95–7. [Kalininskaya A.A., Alikova T.T. Hospital aid and technologies that replace inpatient departments in ophthalmology. Herald of the All-Russian Society of Professionals in Social and Medical Expertise, Rehabilitation, and Rehabilitation Industry 2010;2:95–7 (In Russ.)].
7. Лихванцева В.Г. Современные направления развития проблемы оптимизации эффективности лечения внутриглазных опухолей. Тезисы к научно-практической офтальмоонкологической конференции МНИИ глазных болезней им. Гельмгольца. Серия: Достижения и перспективы офтальмоонкологии. М., 2001. С. 63–72. [Likhvantseva V.G. Modern trends of development of the problem of optimization of effectiveness of treatment of intraocular tumors. Theses for the Scientific and Practical Oncological Ophthalmology Conference of the Moscow Research Institute of Eye Diseases named after Helmholtz. Series: Achievements and Prospects of Oncological Ophthalmology. Moscow, 2001. Pp. 63–72 (In Russ.)].
8. Солодкий В.А., Харченко В.П., Рожкова Н.И. Рентгенодиагностика в национальном проекте «Здоровье». Вестник Российского научного центра рентгенодиагностики Федерального агентства по высокотехнологичной медицинской помощи 2009;9:12. [Solodkiy V.A., Kharchenko V.P., Rozhkova N.I. X-Ray radiology in the "Health" national project. Herald of the Russian Research Center for X-Ray Radiology of the Federal Agency for High-Tech Medical Care 2009;9:12 (In Russ.)].
9. Солодкий В.А., Фомин Д.К. Современные тенденции развития ядерной медицины в Российской Федерации и мире в целом. Вопросы онкологии 2009;55(4):413–5. [Solodkiy V.A., Fomin D.K. Modern trends of development of nuclear medicine in Russian Federation and globally. Oncology Issues 2009;55(4):413–5 (In Russ.)].
10. Стародубов В.И., Короткова А.В. Обеспечение качества медицинской помощи — приоритет системы здравоохранения. Обеспечение и контроль качества медицинской и социальной помощи населению. Материалы Российской научно-практической конференции. Москва, 25–26 мая 2005 г. С. 32–36. [Starodubov V.I., Korotkova A.V. Securing the quality of medical care as a priority of the health care system. Securing and supervision of quality of medical and social care for the population. Materials of the Russian Scientific and Practical Conference. Moscow, May 25–26, 2005. Pp. 32–36 (In Russ.)].
11. Стародубов В.И., Михайлова Ю.В., Иванова А.Е. Проблемы российской смертности, ее последствия и приоритетные направления действий. Материалы Всероссийской научно-практической конференции. Москва, 30–31 мая 2006 г. С. 12–17. [Starodubov V.I., Mikhailova Yu.V., Ivanova A.E. Problems of mortality rate in Russia, its consequences, and priority directions of actions. Materials of the All-Russian Scientific and Practical Conference. Moscow, May 30–31, 2006. Pp. 12–17 (In Russ.)].