

# IgG4-связанное заболевание. Клинические наблюдения

В.И. Васильев<sup>1</sup>, О.А. Логвиненко<sup>1</sup>, С.Х. Седышев<sup>1</sup>, С.Г. Раденска-Лоповок<sup>1</sup>, Е.Б. Родионова<sup>1</sup>,  
Е.Н. Александрова<sup>1</sup>, Н.А. Пробатова<sup>2</sup>, Н.В. Кокосадзе<sup>2</sup>, Т.Н. Сафонова<sup>3</sup>, Е.Л. Насонов<sup>1</sup>

<sup>1</sup>ФГБУ «Научно-исследовательский институт ревматологии им. В.А. Насоновой» РАМН, <sup>2</sup>ФГБУ «Российский онкологический научный центр им. Н.Н. Блохина» РАМН, <sup>3</sup>ФГБУ «НИИ глазных болезней» РАМН, Москва

<sup>1</sup>V.A. Nasonova  
Research Institute of Rheumatology, Russian Academy of Medical Sciences, Moscow;  
<sup>2</sup>N.N. Blokhin Russian Cancer Research Center, Russian Academy of Medical Sciences, Moscow;  
<sup>3</sup>Research Institute of Eye Diseases, Russian Academy of Medical Sciences, Moscow

**Контакты:** Владимир Иванович Васильев  
oksanalogw@hotmail.ru

**Contact:** Vladimir Ivanovich Vasilyev  
oksanalogw@hotmail.ru

Поступила 11.03.13

IgG4-связанные заболевания — название новой нозологической единицы, в которую были объединены несколько ранее известных заболеваний. При наличии двух и более пораженных органов диагностируется IgG4-связанное системное заболевание. У этой группы болезней имеются два сходных признака: серологический (повышение концентрации IgG4-субкласса в сыворотке) и гистологический (формирование в органах и тканях инфильтрации из плазмочитов, секретирующих IgG4, эозинофилов, развитие фибросклероза и облитерирующего флебита).

В статье приведены два клинических наблюдения. В первом случае мультисистемный характер заболевания наблюдался практически в его дебюте, тогда как во втором такой вариант поражения диагностирован после нескольких лет естественного течения болезни.

**Ключевые слова:** IgG4-связанное заболевание, эозинофилия, фибросклероз, пансинусит, сиалоаденит.

**Для ссылки:** Васильев ВИ, Логвиненко ОА, Седышев СХ и др. IgG4-связанное заболевание. Клинические наблюдения. Научно-практическая ревматология. 2013;51(5):578–85.

## IgG4-RELATED DISEASE. CLINICAL NOTES

V.I. Vasilyev<sup>1</sup>, O.A. Logvinenko<sup>1</sup>, S.Kh. Sedyshev<sup>1</sup>, S.G. Radenska-Lopovok<sup>1</sup>, E.B. Rodionova<sup>1</sup>,  
E.N. Aleksandrova<sup>1</sup>, N.A. Probatova<sup>2</sup>, N.V. Kokosadze<sup>2</sup>, T.N. Safonova<sup>3</sup>, E.L. Nasonov<sup>1</sup>

IgG4-related diseases are a new nosological entity that encompasses a few previously known diseases. IgG4-related systemic disease is diagnosed if two or more affected organs are detected. This group of diseases has two similar signs: serological (elevated serum IgG4 subclass concentrations) and histological (organ and tissue infiltration from plasmocytes secreting IgG4, and eosinophils, and the development of fibrosclerosis and phlebitis obliterans).

The paper describes two cases. In one case, a multisystemic disease was observed virtually at its onset whereas in the other this lesion was diagnosed several years after the natural course of the disease.

**Key words:** IgG4-related disease, eosinophilia, fibrosclerosis, pansinusitis, sialadenitis.

**For reference:** Vasilyev VI, Logvinenko OA, Sedyshev SKh et al. IgG4-related disease. Clinical notes. Rheumatology Science and Practice. 2013;51(5):578–85.

**DOI:** <http://dx.doi.org/10.14412/1995-4484-2013-1552>

В ревматологической практике нередко встречаются заболевания, дебютирующие с поражения носа и параназальных синусов. К таким заболеваниям в первую очередь относятся АНЦА-ассоциированные\* васкулиты (гранулематоз Вегенера, микроскопический полиангиит, синдром Черджа–Строс) [1, 2]. В полости носа локализуются некоторые варианты лимфоидных опухолей: НК/Т-клеточная лимфома назального типа, диффузная В-клеточная крупноклеточная лимфома синусоназального типа, экстрамедуллярная плазмочитома и различные виды гистиоцитозов [3]. В дебюте заболевания у этих пациентов отмечается поражение слизистых оболочек полости носа и развивается клинико-рентгенологическая картина синусита или пансинусита. Такие пациенты поступают в ревматологический стационар с предполагаемым диагнозом гранулематоза Вегенера [4].

В последнее десятилетие несколько ранее известных заболеваний объединены в новую нозологическую единицу, получившую название IgG4-связанное заболевание (IgG4-СЗ). При наличии двух и более пораженных органов диагностируется IgG4-связанное системное заболевание (IgG4-ССЗ). Это понятие используется для обозначения группы болезней, имеющих два сходных признака. Первый — серологический: повышение концент-

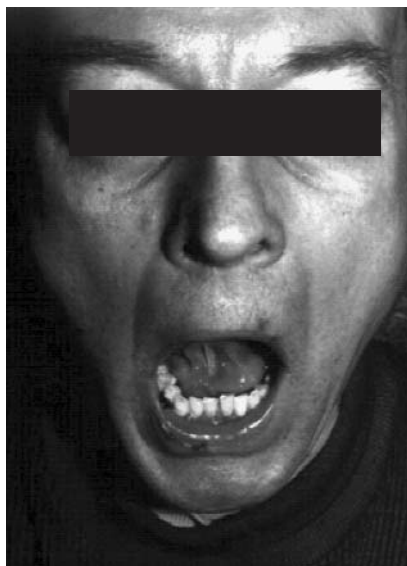рации IgG4-субкласса в сыворотке. Второй — гистологический: формирование в различных органах и тканях инфильтрации из плазмочитов, секретирующих IgG4, эозинофилов, развитие фибросклероза и облитерирующего флебита [5, 6]. Два общих клинических проявления наблюдаются при IgG4-ССЗ: опухолеподобные изменения и аллергические заболевания, протекающие с умеренной эозинофилией [7]. Болезни, которые описывались ранее как эозинофильный ангиоцентрический фиброз и болезнь Микулича, нередко дебютируют с поражения верхних отделов респираторного тракта (сухой кашель, одышка), носовой полости (затруднение или отсутствие носового дыхания), области орбит и слюнных желез (псевдотумор орбит, параорбитальный отек, увеличение слюнных и слезных желез). Практически половина больных с IgG4-ССЗ имеет аллергические заболевания, такие как астма, аллергический ринит или хронический синусит [7–10].

Таким образом, существует несколько ревматических и онкогематологических заболеваний, проявляющихся сходным поражением носовой полости и/или параназальных синусов, различающихся по тяжести клинических проявлений и прогнозу. Неоправданные оперативные вмешательства и проведение курсов полихимиотерапии при IgG4-ССЗ [8], отсутствие ранней диагностики, а следовательно, неэффективность проводи-

\*АНЦА — антинуклеарные цитоплазматические антитела.

мой противоречивой терапии при онкогематологических заболеваниях нередко приводят к быстрым летальным исходам [4]. Такие пациенты часто обращаются к врачам различных специальностей: отоларингологам, офтальмологам, стоматологам, гематологам, онкологам и ревматологам — до постановки окончательного диагноза. Мы полагаем, что представленные ниже два случая IgG4-CC3 с дебютом с поражения слизистой оболочки полости носа и параназальных синусов и развитием в дальнейшем полиорганной патологии помогут осветить некоторые проблемы патогенеза, клинической картины и дифференциальной диагностики болезней, включенных в группу IgG4-CC3.

**Больной М.**, 1953 года рождения (48 лет), поступил в клинику ФГБУ «НИИР» РАМН 21.12.2001 г. с жалобами на общую слабость, лихорадку, потерю массы тела до 15 кг за год, затруднение носового дыхания и потерю обоняния, массивное увеличение околоушных (ОУЖ), поднижнечелюстных (ПНЧСЖ) и подъязычных слюнных желез и появление инфильтратов в области верхних век. Болен с июня 2000 г., когда появилась заложенность носа без выделений. С 1994 г. работал с СВЧ-излучением, позже с керамической пылью и красителями, с 1998 г. работает с органической пылью (фасовка черного перца). По месту жительства выявлены полипы в наружных носовых ходах. С декабря 2000 г. — увеличение ПНЧСЖ, появление отека верхних век, стала беспокоить слабость, обратил внимание на снижение массы тела, отмечалось повышение СОЭ до 40 мм/ч. В июле 2001 г. с диагнозом «хронический двусторонний полипозно-гнойный гайморит-этмоидит» госпитализирован в ЛОР-стационар, где проведена двусторонняя полипотомия носа. Выявлены также псевдотумор орбит и опухолевые образования в поднижнечелюстных областях. В крови наблюдалось повышение СОЭ до 43 мм/ч, а также уровня аланинаминотрансферазы (АЛТ) до 56 ед/мл и аспартатаминотрансферазы (АСТ) до 49 ед/мл, при отсутствии маркеров гепатита. В сентябре 2001 г. с подозрением на лимфопролиферативный процесс обследован в Гематологическом научном центре. Удалена правая ПНЧСЖ и проведена трепанобиопсия. Исключено лимфопролиферативное заболевание (ЛПЗ), и с диагнозом «болезнь Микулича» был направлен в ФГБУ «НИИР» РАМН. В декабре появилась лихорадка до 39 °С в течение нескольких дней, и далее температура сохранялась субфебрильной. Больной был госпитализирован в ФГБУ «НИИР» РАМН для проведения дифференциального диагноза между IgG4-CC3 и ЛПЗ. При поступлении: температура 37,5 °С, массивное увеличение ОУЖ (правая — 55×67 мм, левая — 62×68 мм), левой ПНЧСЖ (в области правой — послеоперационный рубец) и подъязычных желез (рис. 1). Пальпируются плотные инфильтраты в области верхних век. Гиперемия слизистой оболочки полости рта и конъюнктивы. Основные клинико-лабораторные проявления заболевания при динамическом наблюдении больного М. представлены в таблице. Ультразвуковое исследование (УЗИ) внутренних органов — участки сни-



**Рис. 1.** Больной М. Увеличение слюнных желез, включая подъязычные, массивный отек век за счет псевдотумора орбит

женной плотности в области ворот печени; в области бифуркации аорты увеличен лимфатический узел до 30×29×23 мм. Компьютерная томография (КТ) грудной клетки: множественные увеличенные лимфатические узлы средостения. Магнитно-резонансная томография (МРТ) головного мозга: в мягких тканях надбровных областей определяются дополнительные объемные образования (слева 2,6×2,9×2,0 см, справа 2,6×3,0×1,9 см), распространяющиеся в полость глазниц по ходу наружных прямых мышц, с признаками инфильтрации последних; визуализируются массивные разрастания слизистой оболочки, по типу полипозных, полностью выполняющие левую гайморову пазуху, клетки решетчатого лабиринта, правую половину полости носа, верхние отделы левой половины носа, лобную пазуху, большую часть правой гайморовой пазухи. Радиоизотопное исследование с <sup>67</sup>Ga: повышенное накопление препарата в проекции слюнных желез, в обеих корневых зонах легких. Консультация окулиста: синдром сухого глаза. Консультация оториноларинголога: при риноскопии отмечаются полипы в средних носовых ходах с двух сторон с затруднением носового дыхания и снижением обоняния. Консультация стоматолога: имеется увеличение тканей мягкого неба за счет малых слюнных желез; объективной ксеростомии не обнаружено (сиалометрия — 3,4 мл). Сиалография — признаков паренхиматозного паротита не выявлено. Биопсия малых слюнных желез: в дольках отмечается выраженная лимфогистиоцитарная инфильтрация (свыше 200 клеток в поле зрения). Проведена биопсия объемного образования правой орбиты: кусочек плотной фиброзно-жировой ткани с инфильтратом из лимфоидных элементов разных степеней зрелости с формированием фолликулоподобных структур, плазматических клеток, гистиоцитов. Имеются массивные участки фиброза со скудным клеточным инфильтратом. Изменения более соответствуют реактивному (хроническое воспаление). Пересмотр ткани удаленной ПНЧСЖ: полная атрофия ацинусов. Резко выраженный склероз стромы с признаками воспаления. В соединительной ткани определяются лимфогистиоцитарные инфильтраты. Формируются гранулемы из гистиоцитов в центре и лимфоцитов на периферии. Много тканевых эозинофилов, расположенных в очагах воспаления и диффузно в строме. Встречаются крупные макрофаги, а также многоядерные макрофаги. Пересмотр препаратов полипов носа (от 2001 г.) — рыхлая соединительная ткань. Эпителиальные клетки атрофичны, пролиферируют, формируя многоядерные пласты. В слизистой оболочке — умеренное воспаление с очаговым скоплением лимфоцитов, гистиоцитов, плазматических клеток и эозинофилов в большом количестве.

Диагностирован мультифокальный фиброз с поражением полости носа и параназальных синусов, всех групп слюнных желез, псевдотумором орбит, лимфаденопатией. Исключены болезнь Шегрена, ЛПЗ и гранулематоз Вегенера. Проведена пульс-терапия 80 мг дексавена и 1,0 г циклофосфана один раз в 2 нед с переводом на поддерживающие дозы метипреда (8 мг/сут) и циклофосфана (200 мг/нед) внутримышечно. У больного значительно уменьши-

лись в размерах слюнные железы и периорбитальная инфильтрация, регрессировали полипы наружных носовых ходов с восстановлением свободного носового дыхания и полноценным восприятием запахов, нормализовались показатели воспалительной активности и содержание  $\gamma$ -глобулинов. К июлю 2002 г. пациент самостоятельно отменил поддерживающую терапию. С октября 2002 г. обратил внимание на появление отеков голеней, повышение АД до 170/100 мм рт. ст. Повторно госпитализирован в ФГБУ «НИИР им. В.А. Насоновой» РАМН, где диагностирован гломерулонефрит с нефротическим синдромом. В биоптате почки – картина мембранозной нефропатии (в клубочках отмечается диффузное утолщение базальных мембран капилляров, небольшое расширение мезангия и слабая очаговая пролиферация мезангиоцитов; эпителий извитых канальцев в состоянии белковой дистрофии; в строме выявляются очаги склероза, очаговая лимфоцитарная инфильтрация; амилоида не найдено). У больного наблюдалось повышение уровня холестерина до 10,4 ммоль/л, креатинина до 112 мкмоль/л, СРБ до 1,74 мг/дл (норма <0,8), отсутствие антинуклеарного фактора (АНФ), антител к ДНК, АНЦА, антител к кардиолипину (АКЛ) и нормальные уровни комплемента. Больному на фоне приема преднизолона в дозе 40 мг/сут проведены три сеанса пульс-терапии дексаметазоном и циклофосфаном (суммарно 240 мг и 3,0 г соответственно), с последующим переводом на внутримышечное введение циклофосфана

200 мг в неделю и постепенным снижением дозы преднизолона до 20 мг/сут. К январю 2004 г. полное регрессирование мембранозной нефропатии, нормализация размеров лимфатических узлов средостения. В июле 2004 г. самостоятельно прекратил прием поддерживающей терапии, вновь появились периорбитальные отеки, увеличение слюнных желез, артралгии и болезненность при пальпации голеностопных, плечевых и лучезапястных суставов, повышение креатинина до 170 мкмоль/л и уровня  $\gamma$ -глобулинов за счет IgG. Интенсивная протеинурия перегрузки (выход в мочу большого количества поликлональных легких цепей иммуноглобулинов). Признаков нефротического синдрома и моноклональной секреции иммуноглобулинов не выявлено. При радиоизотопном исследовании определяется повышение накопления  $^{67}\text{Ga}$  в подчелюстной области слева и медиастинальных лимфатических узлах, корней легких и левой подмышечной области. Вновь проведены три пульс-терапии дексаметазоном и циклофосфаном (суммарно 240 мг и 2,0 г соответственно) с нормализацией размеров слюнных желез, исчезновением отеков верхних век, пастозности голеней и восстановлением физической активности. После выписки рекомендованный циклофосфан (1 г/мес) не принимал, оставался только на терапии метилпреднизолоном 4 мг/сут. В августе 2006 г. появились эпизодические тупые ноющие боли в эпигастральной области. При гастроскопии выявлен неглубокий язвенный дефект с неровными контурами размером до 1 см. При цитологическом

Динамика основных клинико-лабораторных проявлений заболевания у больных М. и С.

Показатель	Больной М.						Больной С.			
	47	48	50	53	55	60	44	48	49	54
Возраст, годы	47	48	50	53	55	60	44	48	49	54
Заложенность носа	+	+	-	-	+	+	+	+	+	+
Полипозный пансинусит	+	+	-	-	+	+	+	+	+	+
Псевдотумор орбит	-	+	-	+	-	-	-	-	-	-
Увеличение слезных желез	-	-	-	+	-	-	-	+	+	-
Увеличение ОУЖ II степени	-	+	-	+	-	-	-	-	-	+
Увеличение ПНЧСЖ	-	+	-	+	-	-	-	+	+	+
Увеличение лимфатических узлов средостения	-	+	-	+	+	+	-	+	+	+
Поражение почек	-	-	+	-	++					
Аденокарцинома желудка				+	+					
Лейкоциты, $\cdot 10^9/\text{л}$	5,4	6,1	6,6	7,4		4,8		8,3	9,6	
Эозинофилы, $\cdot 10^9/\text{л}$	2	10	3	2		4		10	3	
СОЭ, мм/ч	43	63	64	65		46		17	78	
АЛТ, ед/мл	56	45	14	18		23		66	24	
АСТ, ед/мл	49	22	16	18		30		42	24	
Гамма-глутамил-трансфераза, ед/мл		66	115	33		38		32	35	
Альбумины, % (норма 62–69%)	39,4	27	43	47,6		49,4		61	37	
$\alpha$ 1-Глобулины, % (норма 1,3–3,9%)	4,7	7,7	3,3	2,1		2,6		3,5	3,7	
$\alpha$ 2-Глобулины, % (норма 5,4–11,6%)	14,9	28,6	9,3	5,8		6,5		6,9	8,9	
$\gamma$ -Глобулины, % (норма 9,3–20,3%)	23,7	11,7	26	29,8		33,1		17,2	41,9	
IgG, МЕ/мл (норма 95–235 МЕ/мл)	263	99	418	384		400		191	480	
IgA, МЕ/мл (норма 55–250 МЕ/мл)	180	137	109	87		110		74	38	
IgM, МЕ/мл (норма 60–405 МЕ/мл)	86	104	64	69		60		144	161	
IgE, МЕ/мл (норма <135 МЕ/мл)		1100				689		1390	281	
РФ, латекс-тест, МЕ/л (норма 0,0–15,0 МЕ/л)		Отр.	Отр.			Отр.		49	322	
СРБ, мг/л (норма 0,0–5,0 мг/л)		1,5	3,2	0,6		0,15*		1,4	28	
АНФ (Her-2)		1/80				1/160		Отр.	1/320	
Протеинурия суточная, г/л			8						0,5	
IgG4 в сыворотке, г/л (норма <2,0 г/л)				40,6	3,0		3,4	50,6		

исследовании: цитограмма опухоли. Выполнена субтотальная резекция желудка по Бильрот-1, лимфаденэктомия в объеме D2. При гистологическом исследовании отмечалось, что опухоль имеет строение тубулярной аденокарциномы, большей частью умеренно дифференцированной, однако встречаются участки низкой степени дифференцировки с разрастанием плотной волокнистой соединительной ткани. Диагностирован рак тела желудка, инфильтративно-язвенная форма, I стадия, T1N0M0. В июне 2012 г. в связи с рецидивом опухоли в культю желудка с переходом на дистальный отдел пищевода больному выполнена экстирпация культи желудка с резекцией абдоминального и нижнегрудного отделов пищевода. Гистологическая картина: низкодифференцированная аденокарцинома с прорастанием всех слоев стенки желудка с обширными краями некроза опухолевой ткани. Обнаружены метастазы аденокарциномы во всех присланных лимфатических узлах. Больному начата химиотерапия. При обследовании в ФГБУ «НИИР» РАМН: значительная потеря массы тела (масса тела 49 кг, рост 170 см), отсутствие носового дыхания и обоняния, слюнные и слезные железы в анатомических границах, атрофичны, рот сухой. Выявлена гипергаммаглобулинемия со значительным повышением уровня IgG за счет увеличения IgG4-фракции (см. таблицу), умеренное нарастание хронической почечной недостаточности (мочевина — 9,5 ммоль/л, креатинин — 158 мкмоль/л) как следствие перенесенной мембранозной нефропатии. Иммуногистохимическое исследование, проведенное по блокам удаленной ПНЧСЖ, выявило, что IgG4+ секретирующие клетки составляют >90% всех IgG+ секретирующих плазматических клеток (рис. 2).

**Клинический диагноз:** IgG4-ССЗ с поражением наружных носовых ходов и параназальных синусов (полипозный пансинусит), орбит (псевдотумор), слюнных желез (склерозирующий сиалоаденит), лимфатических узлов (лимфаденит) и почек (мембранозный гломерулонефрит, хроническая почечная недостаточность — ХПН). Рецидив аденокарциномы желудка.

Больной С., 1959 года рождения (49 лет), поступил в клинику ФГБУ «НИИР» РАМН 12.05.2008 г. с жалобами на затруднение носового дыхания, ринорею, заложенность ушей и увеличение ПНЧСЖ.

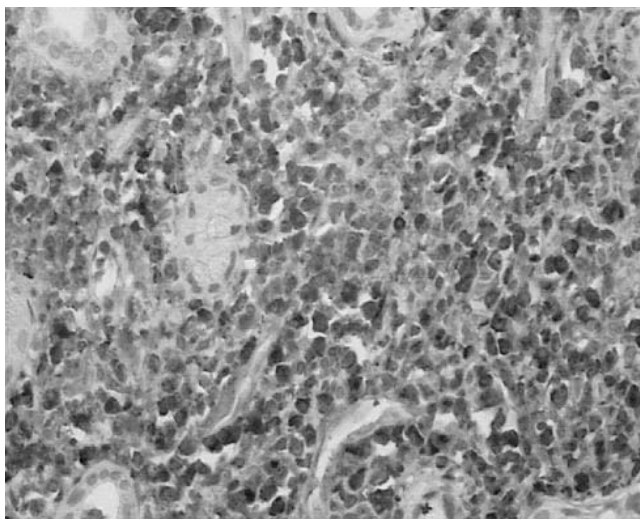
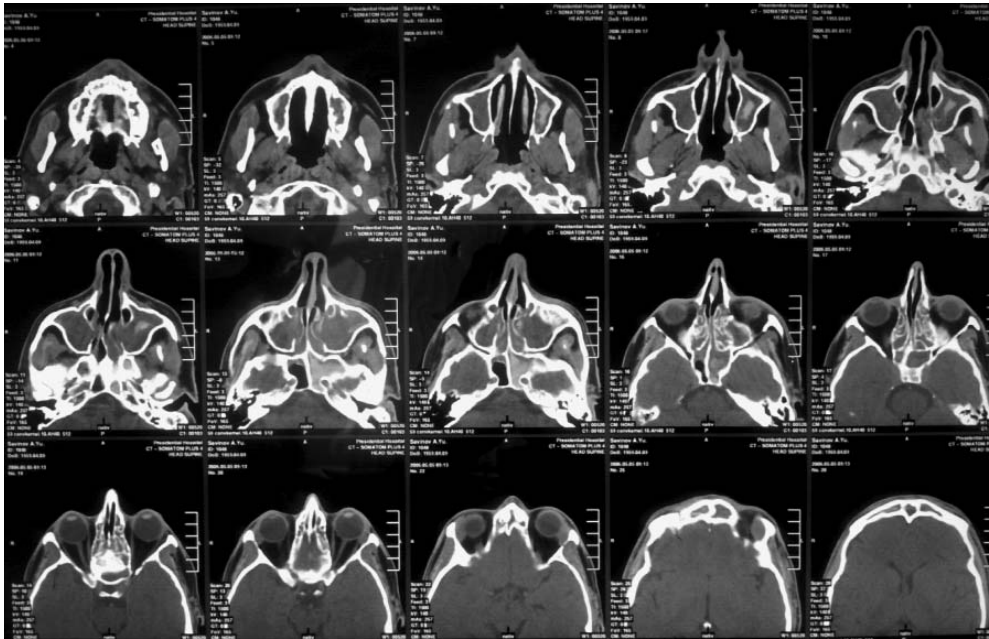


Рис. 2. Иммуногистохимическое исследование ПНЧСЖ больного М., IgG4+ плазматические клетки. Ув. 200

Аллергологический анамнез: при назначении нестероидных противовоспалительных препаратов (аспирина, кеторола), баралгина, цитрамона, спазмалгона — удушье, приступы бронхиальной астмы.

Больным себя считает с ноября 2003 г. (44 года), когда появились эпизоды удушья и инспираторной одышки, затруднение носового дыхания, ринорея и заложенность ушей. В 2006 г. (47 лет) установлен диагноз: полипозный риносинусит на фоне аспириновой астмы. КТ придаточных пазух носа: картина полипозного пансинусита. Увеличение размеров слезных желез с обеих сторон (справа — 28×13 мм, слева — 27×15 мм). В марте 2007 г. госпитализирован в ЛОР-отделение. В связи с наличием в общих носовых ходах полиповидных образований серого цвета, исходящих из средних носовых ходов и obturiruyemykh просвет общих носовых ходов, проведено оперативное вмешательство. Выполнены септопластика под микроскопом, микроскопическая полисинуситомия с обеих сторон. Морфологическое исследование: кусочки слизистой оболочки, выстланные респираторным эпителием с наличием кистозно расширенных желез ретенционного типа, отеком и хронической воспалительной инфильтрацией сосочковых структур с наличием эозинофильных лейкоцитов — картина воспалительного полипа. После проведенной полисинуситомии обратил внимание на появление опухолевидных образований в области орбит, наблюдался эпизод удушья и инспираторной одышки при приеме аспирина. Установлен диагноз бронхальной астмы смешанного генеза, и с предполагаемым диагнозом «новообразование орбит» в июне 2007 г. больной поступил в офтальмологическую клиническую больницу. Под верхней стенкой орбиты в наружной трети (OS>OD) пальпируются бугристые, плохо смещаемые образования, уходящие в глубь орбит. На рис. 3 представлены изменения орбит и носоглотки на КТ. Проведена поднадкостничная орбитотомия слева. Макроскопическое описание: представлены 4 бугристых куска хрящевой плотности, на разрезе — однородная плотная ткань. Микроскопическое исследование: фрагменты фиброзной ткани, среди которой дифференцируются атрофичные железистые трубки. Отмечается очагово-диффузная лимфоплазмоцитарная инфильтрация с образованием вторичных лимфоидных фолликулов, примесь большого числа эозинофилов. Сосуды с гиалинозом стенки, периваскулярным фиброзом, встречаются облитерированные сосуды. Заключение: доброкачественное лимфоэпителиальное поражение слезной железы. В июле 2007 г. выполнена поднадкостничная орбитотомия справа. Обнаружены идентичные изменения в удаленных фрагментах слезной железы. После двусторонней орбитотомии обратил внимание на постепенное появление опухолевидных образований в поднижнечелюстных областях. С предполагаемым диагнозом IgG4-ССЗ в мае 2008 г. госпитализирован в стационар ФГБУ «НИИР» РАМН для обследования и лечения. При осмотре пальпировались незначительно увеличенные ОУЖ, из протоков слюна выделялась. Значительно увеличены ПНЧСЖ (рис. 4), они дольчатые, плотноватые, кожа над ними не изменена, железы связаны с увеличенными подчелюстными лимфатическими узлами, из протоков правой ПНЧСЖ слюна выделяется скудно, из левой — почти не выделяется. Увеличение небных малых слюнных желез. Сиалометрия — 3,0 мл. Сиалография — незначительно выраженные проявления сиалоаденоза. При УЗИ ПНЧСЖ резко увеличены, в них определяются множественные гипозоногенные образования размером 18×14×12 мм, сливающиеся в более крупные поля, контуры этих образований четкие, экзогенность паренхимы желез (вне описанных обра-

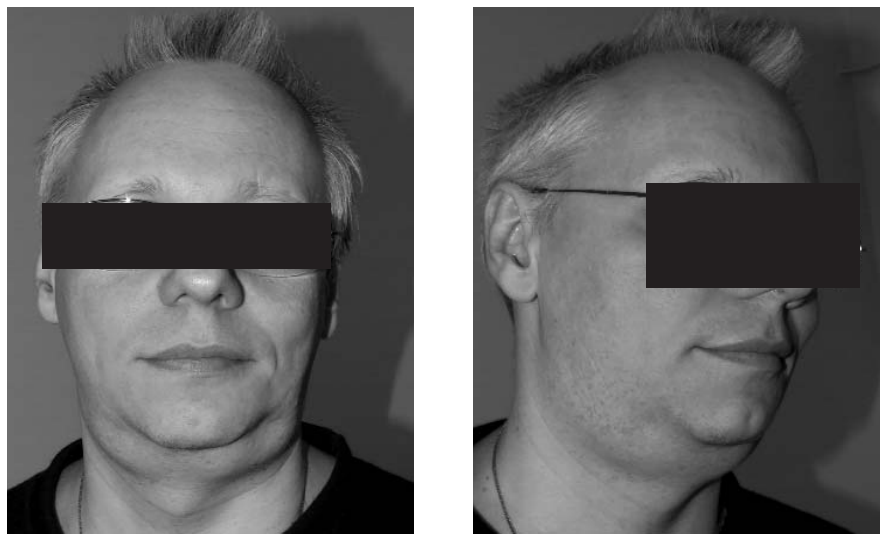

**Рис. 3.** Больной С. КТ головы: наличие синусита, искривление носовой перегородки и массивное увеличение слезных желез

зований) обычная, выводные протоки не расширены. ОУЖ обычных размеров и экстроструктуры. Лимфатические узлы шеи без существенных особенностей. При офтальмологическом обследовании выявлен синдром сухого глаза. При КТ выявлена лимфаденопатия средостения с увеличением бронхопульмональных лимфатических узлов до 1,3×1,7 см. Исследование с радиоизотопом с  $^{67}\text{Ga}$  цитратом свидетельствует о наличии патологической активной ткани в области ПНЧСЖ. Основные клинико-лабораторные проявления у больного С. представлены в таблице. Наблюдалось также повышение уровня общего билирубина до 34,0 ммоль/л (прямой – 5,7, непрямой – 28,3 ммоль/л). Проведено иммуногистохимическое исследование блока резецированной слезной железы с использованием антител к CD3, CD10, CD20, CD21, CD43, BKL-2, Ki-67, IgD и IgG4. При реакции с CD20 визуализируются четко очерченные фолликулоподобные структуры, нередко сливающиеся между собой и формирующие крупные структуры, с наличием светлых зародышевых центров CD10+, BKL-2, с высоким уровнем пролиферативной активности (Ki-67+). Экстрафолликулярный компонент практически не определяется (B-клетки, расположенные интрафолликулярно, дискретны, крайне немногочисленны). По периферии фолликулов определяется зона мантии IgD+. Фолликулы окружены T-клетками (CD3, CD43). Количество CD43-позитивных клеток значительно, расположены интрафолликулярно (T-клетки+, гистиоциты+). Плазматические клетки являются поликлональными, содержат как κ-, так и λ-цепи, приблизительно в равных соотношениях. IgG4 синтезируется более 50% плазматических клеток. Морфоиммуногистохимическая картина соответствует атипичной лимфоидной гиперплазии.

**Клинический диагноз:** IgG4-CC3 с поражением носоглотки (полипозный пансинусит), слезных желез (склерозирующий дакриoadенит), ПНЧСЖ (склерозирующий сиалоаденит), лимфатических узлов средостения (лимфаденит).

Больному рекомендовано проведение пульс-терапии метипредом и циклофосфаном, от которой он воздержался, и заболевание развивалось естественным путем. В ноябре 2010 г. на КТ грудной клетки выявлены признаки острого воспалительного процесса в легких – правосторонняя нижнедолевая пневмония. Очаговое изменение левого легкого, вероятно, специфического характера. Частично осумкованный правосторонний гидроторакс. Умеренная внутригрудная лимфаденопатия. При повторной КТ легких изменения во II, VI сегментах левого легкого и прикорневых отделах правого легкого рассматривались в рамках интерстициальной пневмонии. Исключен туберкулез легких. Постепенно у больного развилось массивное увеличе-



**Рис. 4.** Больной С. (2008). Увеличение ПНЧСЖ

ние ОУЖ (рис. 5). Выявлено значительное повышение уровня IgG4 в сыворотке до 50,6 г/л с дефицитом других фракций IgG, а также РФ, стал определяться АНФ (1/320h), отмечено снижение С3- и С4-фракций комплемента (С3 – 0,56, С4 – 0,06). В биоптате ОУЖ выявлены морфологические и иммуноморфологические изменения, характерные для IgG4-связанного сиалоаденита. Лимфоидно-клеточный инфильтрат представлен В-клетками CD20+, формирующими фолликулы разных размеров и формы, в основе которых определяются хорошо организованные сети фолликулярных дендритных клеток CD23+. При реакции с CD3 позитивны множественные Т-лимфоциты межфолликулярных пространств; межфолликулярно определяются группы и дискретно лежащие плазматические клетки CD138+, представленные в основном IgG+ плазматическими клетками. IgG4+ составляют до 80% IgG+ клеток. Морфоиммуногистохимическая картина не противоречит IgG4+ склерозирующему сиалоадениту. Признаков лимфомы при иммуноморфологическом исследовании не выявлено (рис. 6). Больному рекомендована комбинированная терапия с использованием ритуксимаба, метилпреднизолона и циклофосфана.

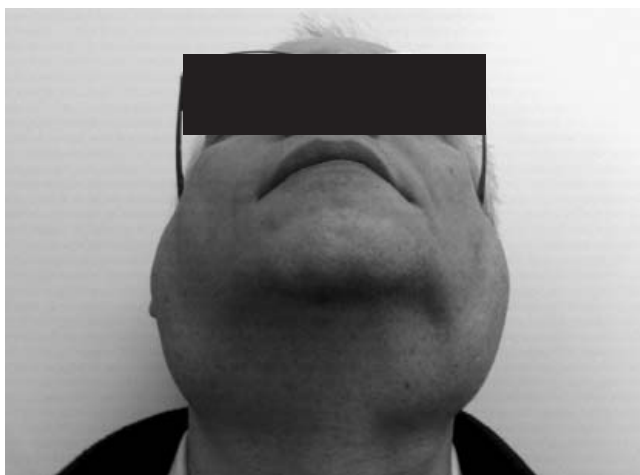

Рис. 5. Больной С. (2013). Массивное увеличение ОУЖ и ПНЧСЖ

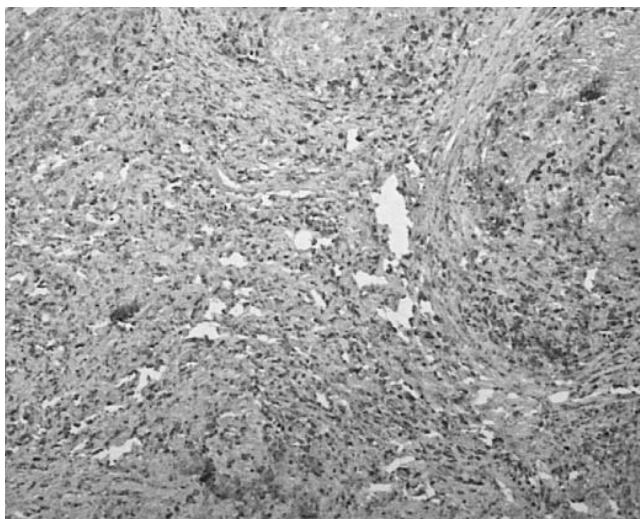


Рис. 6. Иммуногистохимическое исследование ОУЖ больного С. IgG4+ плазматические клетки. Ув. 50

## Обсуждение

Известны отдельные популяционные исследования IgG4-CC3: среди больных с аутоиммунным панкреатитом преобладают мужчины (соотношение м:ж – 2,8:1) [11] в возрасте старше 50 лет [7, 12]. Проведенное нами в последние годы исследование всех групп IgG4-С3 показало, что медиана дебюта заболевания приходится на 44 года с незначительным превалированием лиц мужского пола [13]. Больные с поражением синусов, орбит и слюнных желез будут обследоваться первоначально у оториноларингологов, стоматологов, офтальмологов, онкогематологов и ревматологов с предполагаемым диагнозом пансинусита, синдрома Шегрена, болезни Микулича, лимфомы, гранулематозного поражения, аутоиммунного дакриосиалоаденита [5, 9, 13, 14]. Описанные нами два случая длительно прослеженного IgG4-CC3 демонстрируют классические клинико-лабораторные, морфологические и иммуноморфологические проявления заболевания, с которыми могут столкнуться врачи различных специальностей.

Состояние, идентифицированное в 1967 г. как мультифокальный фибросклероз, сейчас в большинстве случаев относят к IgG4-CC3 [15]. Двумя частыми проявлениями IgG-С3 являются псевдоопухолевые поражения и аллергические заболевания. Сенсибилизация органической пылью и аспирином приводит к развитию риносинусита, бронхиальной астмы, полипозного пансинусита в дебюте заболевания с постепенным вовлечением в процесс орбит, слюнных желез, лимфатических узлов, легких и почек при динамическом наблюдении у описываемых больных. Эта симптоматика сопровождалась умеренной эозинофилией, значительным повышением уровней IgE/IgG4 в сыворотке крови. Около 40% больных с IgG4-С3 слюнных желез и орбит имеют аллергические заболевания, такие как бронхиальная астма или хронический синусит [16]. Определение уровней IgG4 в сыворотке крови может способствовать более ранней постановке правильного диагноза и предотвратить неоправданные оперативные вмешательства в ЛОР- или офтальмологических стационарах, учитывая регрессирование проявлений синуситов и склерозирующих дакриосиалоаденитов при использовании стероидов, иммунодепрессантов и генно-инженерных препаратов [7–10]. Постепенное нарастание уровня IgG4 определялось в сыворотке больных на протяжении всего периода наблюдения, при этом во втором случае у больного развился дефицит фракций IgG1, IgG2, IgG3, но общий уровень IgG был высоким за счет фракции IgG4. Такое течение заболевания предполагает возможность развития IgG4-продуцирующей лимфомы [17, 18].

Морфологическое и иммуноморфологическое подтверждение диагноза является обязательным для постановки диагноза IgG4-С3 [19]. Основной морфологической картиной IgG4-С3 является плотный лимфоплазматический инфильтрат со слабым или умеренным эозинофильным компонентом, с развитием тканевого фибросклероза и облитерирующего флебита [16, 20, 21]. В железистых органах инфильтрат окружает протоковые структуры [20]. Воспалительные изменения часто формируют опухолеподобные массы, которые могут разрушать пораженные органы. Признаки гранулематозного воспаления могут присутствовать, но формирование гранулем является необычным для этого поражения. Несмотря на характерные гистологические проявления IgG4-

С3, иммуногистохимическое подтверждение с определением соотношения синтеза плазматическими клетками IgG4+ к IgG >40% необходимо для постановки диагноза IgG4-С3 [19]. Исследование биоптатов слизистых оболочек полости носа, малых слюнных желез, ОУЖ, почки и удаленных псевдотумора орбиты, слезных и ПНЧСЖ неоднократно проводилось в наших случаях на протяжении всего периода наблюдения. Гистологические и иммуногистохимические проявления были сходны во всех изучаемых тканях, что подтверждает системный характер поражения. Мультисистемный характер заболевания наблюдался практически в дебюте болезни в первом случае, тогда как во втором случае такой вариант поражения диагностирован после нескольких лет естественного течения болезни.

Особенностью нашего наблюдения является развитие мембранозного гломерулонефрита и аденокарциномы в процессе наблюдения в первом случае и тубулоинтерстициального нефрита во втором случае. Почки являются частым органом-мишенью при IgG4-С3, с тубулоинтерстициальным нефритом, фиброзом и массивной IgG4+ плазмноклеточной инфильтрацией [22, 23]. Хотя многие исследования не обнаруживали значительных изменений в клубочках у больных с IgG4-связанной нефропатией, в литературе описан случай развития мембранозной нефропатии у больного с IgG4-С3 [24]. Несмотря на то что IgG4 считается противовоспалительным иммуноглобулином, он играет центральную роль при определенных иммуноопосредованных состояниях. Образование волдырей на коже у больных с вульгарной и эксфолиативной пузырчаткой опосредовано преимущественно IgG4-антителами к десмоглеину 1 [25]. Наличие аутоантител к М-типу рецептора фосфолипазы А2 на подоцитах связано с развитием идиопатического мембранозного гломерулонефрита, и эти антитела представлены преимущественно IgG4 [26]. При одном из вариантов мембранозного гломерулонефрита у детей клубочки почек повреждаются IgG4-содержащими иммунными комплексами, которые образуются *in situ* [27]. Развитие у этих пациентов тяжелого нефротического синдрома, появление в последующем ХПН на фоне гипергаммаглобулинемии и высокого уровня IgG4 в крови, а также и полное регрессирование клинико-лабораторных проявлений после интенсивной терапии подтверждают возможность такого типа поражения почек при IgG4-С3. Мембранозный гломерулонефрит при IgG4-С3 патофизиологически отличается от других органных поражений при этом заболевании. Мембранозный нефрит при IgG4-С3, вероятно, связан с иммуно-комплексным поражением, а не является обычным воспалительным процессом, который характеризует другие органные изменения при этой патологии. Этот вариант поражения почек при IgG4-С3 отличается от «идиопатического» мембранозного гломерулонефрита, который характеризуется наличием антител к PLA2-рецептору. Следует отметить, однако, что эти антитела относятся к IgG4-подклассу иммуноглобулинов [28]. Физиологические IgG4-ответы могут быть индуцированы длительными или повторными антигенными стимулами [29].

## ЛИТЕРАТУРА

1. Gross WL, Csernok E. Wegener's granulomatosis: clinical and immunodiagnostic aspects. In: Vasculitis 2 ed. Eds Ball GV, Briddges SL. New York: Oxford University Press; 2008. P. 403–13.
2. Tami TA. Granulomatous disease and chronic rhinosinusitis. *Otolaryngol Clin North Am.* 2005;38(6):1267–78. DOI: <http://dx.doi.org/10.1016%2Fj.otc.2005.08.008>.

Длительная стимуляция органической пылью и лекарственными препаратами отмечалась на протяжении всего периода наблюдения в наших случаях.

Развитие рака желудка у первого больного после 8-летнего течения IgG4-С3 ранее в литературе не описывалось, и случай является трудным для интерпретации. Интересно отметить, что, несмотря на радикальное лечение на ранней стадии заболевания, рецидив опухоли диагностирован через 3 года и сопровождался появлением гипергаммаглобулинемии, высокого уровня IgG4 в сыворотке и признаков ХПН, хотя повышение уровней креатинина и мочевины не определялось в течение длительного времени после эпизода острого нефротического синдрома и проведенной терапии. Единственное длительное наблюдение больных с идиопатическим ретроперитонеальным фиброзом опубликовано в 2011 г. [30]. При медиане наблюдения 4 года у 9 (6%) из 151 больного развились опухоли (лимфомы – 3, рак предстательной железы – 3 и рак почки – 3). Медиана интервала до развития опухоли после установления диагноза ретроперитонеального фиброза составила 50 мес. Следует отметить, что в исследуемой группе отсутствовали больные с поражением слюнных желез. В ранее проведенном нами анализе исходов при длительном наблюдении пациентов с болезнью Шегрена, имеющих хронический аутоиммунный процесс в секретирующих эпителиальных железах, лимфомы и рак желудка развивались значительно чаще, чем в общей популяции [31]. Можно предположить, что больные IgG4-С3 со склерозирующим дакриосиалоаденитом и лимфаденопатией будут иметь высокий риск развития лимфом и рака желудка при длительном наблюдении.

Определение повышенной концентрации IgG4 в сыворотке является полезным методом в диагностике IgG4-С3, но не может рассматриваться как специфический диагностический тест [32]. Однако в сочетании с гистопатологической картиной, включающей лимфоцитарную и IgG4+ плазмноклеточную инфильтрацию, в которой IgG4+ плазматические клетки составляют свыше 50% от общего числа IgG+ плазматических клеток, и типичный тканевый фибросклероз, повышение уровня IgG4 в сыворотке (>135 мг/дл) будет высоко специфичным показателем для подтверждения диагноза IgG4-С3 у больных с симметричным увеличением по крайней мере двух пар слюнных или слезных желез [19].

Наше наблюдение показывает, что исследование IgG4 и антинейтрофильных антител в сыворотке крови необходимо проводить всем больным с хроническим ринитом и пансинуситом в отсутствие других клинических проявлений. При наличии высоких уровней антител целесообразно проведение биопсии с последующим гистологическим и иммуногистологическим исследованием для дифференциальной диагностики между IgG4-С3 и гранулематозными поражениями. При деструктивном синусите при отсутствии подтверждения IgG4-С3, васкулита и саркоидоза следует проводить ПЦР-диагностику вируса Эпштейна–Барр в крови для исключения развития НК/Т-клеточной лимфомы.

3. Chan ACL, Chan JKC, Cheung MMC, Kapadia SB. Haematolymphoid tumours. In: Pathology & genetics of head and neck tumours. WHO Classification of Tumours. Eds Barnes L, Eveson JW, Reichart P, Sidransky D. Lyon: IARS Press; 2005. P. 58–64.
4. Васильев ВИ, Седышев СХ, Городецкий ВР и др. Дифференциальная диагностика гранулематоза Вегенера с экстранодальной НК/Т-клеточной лимфомой назального типа. *Терапевтический архив*. 2012;(7):76–81. [Vasil'ev VI, Sedyshev SKh, Gorodetskiy VR i dr. *Differentsial'naya diagnostika granulematoza Vegenera s ekstranodal'noy NK/T-kletochnoy limfomoy nazal'nogo tipa*. *Terapevticheskiy arkhiv*. 2012;(7):76–81.]
5. Седышев СХ, Васильев ВИ, Ковригина АМ, Насонов ЕЛ. IgG4-связанное системное заболевание. Современный взгляд на «старые» проблемы. *Научно-практическая ревматология*. 2012;5(54):64–72. [Sedyshev SKh, Vasil'ev VI, Kovrigina AM, Nasonov EL. *IgG4-linked systemic disease. Modern outlook on "old" disease*. *Nauchno-prakticheskaya revmatologiya*. 2012;5(54):64–72.]
6. Umehara H, Okazaki K, Masaki Y et al. A novel clinical entity, IgG4-related disease (IgG4RD): general concept and details. *Mod Rheumatol*. 2012;22(1):1–14. DOI: 10.1007/s10165-011-0508-6. Epub 2011 Sep 1.
7. Stone JH, Zen Y, Deshpande V. Mechanisms of disease. Ig4-Related Disease. *N Engl J Med*. 2012;366(6):539–51. DOI: 10.1056/NEJMr1104650.
8. Васильев ВИ, Пальшина СГ, Симонова МВ и др. Первый опыт использования Ритуксимаба в терапии болезни Микулича. *Научно-практическая ревматология*. 2010;4 приложение 1:95–100. [Vasil'ev VI, Pal'shina SG, Simonova MV i dr. *Pervyy opyt ispol'zovaniya Rituksimaba v terapii bolezni Mikulicha*. *Nauchno-prakticheskaya revmatologiya*. 2010;4 prilozhenie 1:95–100.]
9. Васильев ВИ, Симонова МВ, Сафонова ТН. Критерии диагноза болезни и синдрома Шегрена. В кн.: *Избранные лекции по клинической ревматологии*. Ред. В.А. Насонова, Н.В. Бунчук. Москва: Медицина; 2001:112–32. [Vasil'ev VI, Simonova MV, Safonova TN. *Kriterii diagnoza bolezni i sindroma Shegrena*. V kn.: *Izbrannye lektsii po klinicheskoy revmatologii*. V.A. Nasonova, N.V. Bunchuk, editors. Moscow: Meditsina; 2001:112–32.]
10. Симонова МВ, Васильев ВИ, Корнилова НН и др. Дифференциальная диагностика болезни Микулича и болезни Шегрена. *Стоматология*. 1988;3:71–3. [Simonova MV, Vasil'ev VI, Kornilova NN i dr. *Differentsial'naya diagnostika bolezni Mikulicha i bolezni Shegrena*. *Stomatologiya*. 1988;3:71–3.]
11. Nishimori I, Tamakoshi A, Otsuki M. Prevalence of autoimmune pancreatitis in Japan from a nationwide survey in 2002. *J Gastroenterol*. 2007;42:Suppl 18:6–8. DOI: <http://dx.doi.org/10.1007%2Fs00535-007-2043-y>.
12. Raina A, Yadav D, Krasinskas AM et al. Evaluation and management of autoimmune pancreatitis: experience at a large US center. *Am J Gastroenterol*. 2009;104(9):2295–306. DOI: 10.1038/ajg.2009.325. Epub 2009 Jun 16.
13. Седышев СХ, Васильев ВИ, Ковригина АМ и др. Заболевание, связанное с IgG4: характеристика группы больных и терапия ритуксимабом. *Терапевтический архив*. 2013;2:48–53. [Sedyshev SKh, Vasil'ev VI, Kovrigina AM i dr. *Zabolevanie, svyazannoe s IgG4: kharakteristika gruppy bol'nykh i terapiya rituksimabom*. *Terapevticheskiy arkhiv*. 2013;2:48–53.]
14. Masaki Y, Dong L, Rurose N et al. Proposal for a new clinical entity, IgG4-positive multi-organ lymphoproliferative syndrome: Analysis of 64 cases of IgG4-related disorders. *Ann Rheum Dis*. 2009;68(8):1310–5. DOI: 10.1136/ard.2008.089169. Epub 2008 Aug 13.
15. Comings DE, Skubi KB, Van Eyes J, Motulsky AG. Familial multifocal fibrosclerosis: findings suggesting that retroperitoneal fibrosis, mediastinal fibrosis, sclerosing cholangitis, Riedel's thyroiditis, and pseudotumor of orbit may be different manifestation of a single disease. *Ann Intern Med*. 1967;66(5):884–92. DOI: <http://dx.doi.org/10.7326%2F0003-4819-66-5-884>.
16. Kamisawa T, Anjiki H, Egawa N, Kubota N. Allergic manifestations in autoimmune pancreatitis. *Eur J Gastroenterol Hepatol*. 2009;21(10):1136–9. DOI: <http://dx.doi.org/10.1097%2FMEG.0b013e31823297417>.
17. Cheuk W, Yuen HKL, Chan AKL et al. Ocular adnexal lymphoma associated with IgG4+ chronic sclerosing dacryoadenitis: A previously undescribed complication of IgG4-related sclerosing disease. *Am J Surg Pathol*. 2008;32(8):1159–67. DOI: 10.1097/PAS.0b013e31816148ad.
18. Sato Y, Takata K, Ichimura K et al. IgG4-producing marginal zone B-cell lymphoma. *Int J Hematol*. 2008;88(4):428–3. DOI: 10.1007/s12185-008-0170-8. Epub 2008 Oct 8.
19. Umehara H, Okazaki K, Masaki Y et al. Comprehensive diagnostic criteria for IgG4-related disease (IgG4-RD). *Mod Rheumatol*. 2012;22(1):21–30. DOI: 10.1007/s10165-011-0571-z. Epub 2012 Jan 5.
20. Deshpande V, Gupta R, Sainani NI et al. Subclassification of autoimmune pancreatitis: a histologic classification with clinical significance. *Am J Surg Pathol*. 2011;35(1):26–35. DOI: 10.1097/PAS.0b013e3182027717.
21. Zen Y, Nacanuma Y. IgG4-related disease: a cross-sectional study of 114 cases. *Am J Surg Pathol*. 2010;34(12):1812–9. DOI: 10.1097/PAS.0b013e3181f7266b.
22. Yamamoto M, Takahashi H, Hasebe K et al. The analysis of interleukin-6 in patients with systemic IgG4-related plasmacytic syndrome-expansion of SIPS to the territory of Castleman's disease. *Rheumatology (Oxford)*. 2009;48(7):860–2. DOI: 10.1093/rheumatology/kep098. Epub 2009 May 15.
23. Saeki T, Niishi S, Imai N et al. Clinicopathological characteristics of patients with IgG4-related tubulointerstitial nephritis. *Kidney Int*. 2010;78(10):1016–23. DOI: 10.1038/ki.2010.271. Epub 2010 Aug 18.
24. Saeki T, Imai N, Ito T et al. Membranous nephropathy associated with IgG4-related systemic disease and without autoimmune pancreatitis. *Clin Nephrol*. 2009;71(2):173–8. DOI: <http://dx.doi.org/10.5414%2FCNP71173>.
25. Warren SJ, Arteaga LA, Rivitti EA et al. The role of subclass swithing in the pathogenesis of endemic pemphigus foliaceus. *J Invest Dermatol*. 2003;120(1):104–8.
26. Beck LH Jr, Salant DJ. Membranous nephropathy: recent travels and new roads ahead. *Kidney Int*. 2010;77(9):765–70. DOI: 10.1038/ki.2010.34. Epub 2010 Feb 24.
27. Debiec H, Lefeuf F, Kemper MJ et al. Early-childhood membranous nephropathy due to cationic bovine serum albumin. *N Engl J Med*. 2011;364(22):2101–10. DOI: 10.1056/NEJMoa1013792.
28. Beck LH Jr, Bonegio RG, Lambeau G et al. M-type phospholipase A2 receptor as target antigen in idiopathic membranous nephropathy. *N Engl J Med*. 2009;361(1):11–21. DOI: 10.1056/NEJMoa0810457.
29. Aalberse RC, Stapel SO, Schuurman J, Rispens T. Immunoglobulin G4: an odd antibody. *Clin Exp Allergy*. 2009;39(4):469–77. DOI: 10.1111/j.1365-2222.2009.03207.x. Epub 2009 Feb 13.
30. Kermani TA, Cynthia S, Crowson MS et al. Idiopathic retroperitoneal fibrosis: a retrospective review of clinical presentation, treatment and outcomes. *Mayo Clin Proc*. 2011;86(4):297–303. DOI: 10.4065/mcp.2010.0663.
31. Васильев ВИ. Болезнь Шегрена: клинико-лабораторные, иммуноморфологические проявления и прогноз. Автореф. ... д.м.н. Москва; 2007. С. 1–46. [Vasil'ev VI. *Bolezn' Shegrena: kliniko-laboratornye, immunomorfologicheskie proyavleniya i prognoz*. Avtoref. ... d.m.n. Moscow; 2007. P. 1–46.]
32. Strehl JD, Hartmann A, Agaimy A. Numerous IgG4-positive plasma cells are ubiquitous in diverse localized non-specific chronic inflammatory conditions and need to be distinguished from IgG4-related systemic disorders. *J Clin Pathol*. 2011;64(3):237–43. DOI: 10.1136/jcp.2010.085613. Epub 2011 Jan 12.