

HLA-B27-ассоциированные увеиты: эпидемиология, клиническая картина и осложнения

Дубинина Т.В., Дёмина А.Б., Эрдес Ш.Ф.

ФГБУ «Научно-исследовательский институт ревматологии им. В.А. Насоновой» РАН, Москва, Россия 115522, Москва, Каширское шоссе, 34А

Nasonova Research Institute of Rheumatology, Moscow, Russia 34A, Kashirskoe Shosse, Moscow 115522

Контакты: Татьяна Васильевна Дубинина; tatiana-dubinina@mail.ru

Contact: Tatiana Dubinina; tatiana-dubinina@mail.ru

Поступила 21.04.14



Т.В. Дубинина – старший научный сотрудник лаборатории научно-организационных проблем ревматологии отдела медико-социальных исследований ФБГУ «НИИР им. В.А. Насоновой» РАН, канд. мед. наук



А.Б. Дёмина – научный сотрудник лаборатории научно-организационных проблем ревматологии отдела медико-социальных исследований ФБГУ «НИИР им. В.А. Насоновой» РАН, канд. мед. наук



Ш.Ф. Эрдес – заместитель директора по науке, заведующий отделом медико-социальных исследований ФБГУ «НИИР им. В.А. Насоновой» РАН, профессор, доктор мед. наук

Вопросы, рассматриваемые в лекции:

1. Общие вопросы терминологии и классификации увеитов.
2. HLA-B27-ассоциированные увеиты: эпидемиология, клиническая картина и осложнения.

Issues to be considered in the lecture:

1. General issues of the nomenclature and classification of uveitis
2. HLA-B27-associated uveitis: Epidemiology, clinical picture, and complications.

Передние увеиты являются наиболее распространенной формой внутриглазного воспаления. Среди них одно из лидирующих мест занимают увеиты, связанные с HLA-B27-антигеном, которые могут представлять собой самостоятельное заболевание или одно из проявлений спондилоартритов (SpA). В статье рассмотрены общие вопросы терминологии и классификации увеитов с использованием классификационных критериев Международной группы по изучению увеитов, а также Группы по стандартизации терминологии увеитов. Освещены эпидемиологические аспекты. Подчеркнуто различие в частоте выявления увеитов в разных странах, у мужчин и женщин, а также при различных SpA. Обсуждаются особенности клинической картины SpA-связанных увеитов и их осложнений.

Ключевые слова: увеиты; спондилоартриты.

Для ссылки: Дубинина ТВ, Дёмина АБ, Эрдес ШФ. HLA-B27-ассоциированные увеиты: эпидемиология, клиническая картина и осложнения (лекция). Научно-практическая ревматология. 2014;52(3):304–310.

HLA-B27-ASSOCIATED UVEITIS: EPIDEMIOLOGY, CLINICAL PICTURE, AND COMPLICATIONS Dubinina T.V., Demina A.B., Erdes Sh.F.

Anterior uveitis is the most common form of intraocular inflammation. Among them, HLA-B27-associated uveitis occupies one of the leading places, which may be an independent disease or one of the manifestations of spondyloarthritis (SA). The paper considers the general issues of the nomenclature and classification of uveitis, by using the classification criteria of the International Uveitis Study Group and the Standardization of Uveitis Nomenclature Workshop. The epidemiological aspects of uveitis are described. Emphasis is laid on a difference in the detection rate of uveitis in different countries, in men and women, as well as in different forms of SA. The clinical features of SA-associated uveitis and its complications are discussed.

Key words: uveitis; spondyloarthritis.

Reference: Dubinina TV, Demina AB, Erdes ShF. HLA-B27-associated uveitis: epidemiology, clinical picture, and complications. Rheumatology Science and Practice. 2014;52(3):304–310.

DOI: <http://dx.doi.org/10.14412/1995-4484-2014-304-310>

Ревматические заболевания (РЗ) характеризуются разнообразной клинической картиной: от поражения суставов до тяжелой патологии со стороны внутренних органов, требующей от ревматолога знаний в различных областях медицины. В связи с этим глазные болезни не являются исключением. Воспалительные заболевания глаз встречаются при различных РЗ и проявляются по-разному. Так, для синдрома и болезни Шегрена характерен сухой кератоконъюнктивит, для реактивных артритов — острый конъюнктивит, для ревматоидного артрита — эписклерит и склерит, а для спондилоартритов (СпА), болезни Бехчета и ювенильных артритов — увеиты [1]. В одних случаях глазные симптомы могут быть индикаторами нарастания активности или ухудшения прогноза РЗ, в других — стать ключом к установлению диагноза. Помимо этого, ревматологам и офтальмологам приходится сталкиваться с неблагоприятными реакциями препаратов, применяемых для лечения РЗ. Хорошо известными из них являются: макулопатии при использовании аминохинолиновых препаратов, а также глаукома и катаракта, связанные с терапией глюкокортикоидами [1]. Тесное взаимодействие врачей двух специальностей может способствовать улучшению диагностики и выработке оптимальных схем лечения данной категории пациентов.

Общие вопросы терминологии и классификации увеитов

Особая роль среди офтальмологических проявлений РЗ принадлежит увеитам — воспалительным процессам, протекающим в сосудистой оболочке глаза, которые нередко принимают хроническое или рецидивирующее течение и могут приводить к слепоте. В общей структуре болезней глаз воспалительные заболевания сосудистого тракта составляют 5–12%, а среди слепых и слабовидящих — около 25% [2].

Термин «увеит» обобщает все формы воспаления сосудистой оболочки глаза без уточнения этиологии его происхождения. В настоящее время известно около 150 причин, вызывающих эту патологию. Увеиты развиваются при бактериальных (хламидиоз, сифилис, туберкулез, бруцеллез и т. д.), вирусных (цитомегаловирус, вирус герпеса и т. д.), грибковых (гистоплазмоз, кандидоз и т. д.) и паразитарных (токсоплазмоз, цистицеркоз и т. д.) инфекциях. Сахарный диабет, опухолевые процессы, травмы глаза также могут сопровождаться увеитами. Одно из лидирующих

мест среди причин увеитов занимают РЗ. В некоторых случаях причина воспаления увеального тракта остается неизвестной [3].

Увеиты встречаются в разных регионах мира и среди лиц всех возрастных категорий. Распространенность увеитов составляет от 17,5 до 50 на 100 тыс. населения. Дебют увеита наиболее часто приходится на возрастную категорию от 32 до 45 лет [4–7].

Эпидемиологические данные свидетельствуют о существовании региональных различий в распространенности увеитов. Это связано с рядом причин: географическим расположением, уровнем социально-экономического развития страны, в которой живет изучаемая популяция, ее расовым составом, частотой экспрессии HLA-B27 среди коренных жителей и эмигрантов и рядом других. Так, в экономически слаборазвитых странах чаще встречаются увеиты, вызванные инфекционными причинами. Хорошо известно, что заболеваемость болезнью Бехчета выше в государствах, расположенных по ходу Великого шелкового пути. В развитых странах, за счет снижения частоты инфекционных увеитов, наиболее распространенной причиной острого переднего увеита являются СпА [5–9]. Наличие этих региональных различий предлагается учитывать при проведении дифференциального и установлении окончательного диагноза, а также оценке прогностической значимости применяемых лабораторно-инструментальных методов обследования.

В соответствии с классификационными критериями Международной группы по изучению увеитов (International Uveitis Study Group — IUSG), которые основаны на определении локализации воспаления, увеиты делятся на передние (ирит, передний циклит, иридоциклит), интермедиарные (парспланит, периферический увеит, задний циклит, гиалит), задние (хориоидит, ретинит, хореоретинит) и генерализованные (панувеит) [10].

В 2004 г. Группой по стандартизации терминологии увеитов (Standardization of Uveitis Nomenclature — SUN) были даны определения начала, продолжительности и течения увеитов (табл. 1) [11].

По типу воспаления увеиты делятся на гранулематозные и негранулематозные, которые различаются по виду и характеру преципитатов, представляющих собой скопление воспалительных клеток на задней поверхности роговицы и в трабекулярной зоне (рис. 1). Гранулематозные преципитаты, как правило, присутствуют при

Таблица 1 Определение начала, продолжительности и течения увеитов

Категория	Описание	Комментарии
Начало	Внезапное	
	Постепенное	
Продолжительность	Ограниченный	<3 мес
	Персистирующий	>3 мес
Течение	Острое	Эпизод воспаления, характеризующийся внезапным началом и ограниченной продолжительностью
	Рецидивирующее	Повторяющиеся эпизоды воспаления, разделенные периодами его отсутствия, длящимися >3 мес без лечения
	Хроническое	Персистирующий увеит, характеризующийся рецидивом воспаления, возникшим меньше чем через 3 мес после завершения лечения

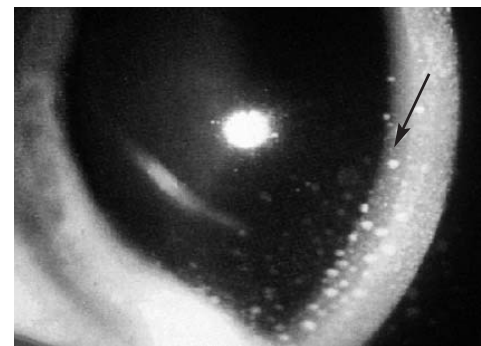


Рис. 1. Преципитаты на задней поверхности роговицы и в стекловидном теле (наблюдение И.Д. Разумовой, А.А. Годзенко)

хроническом воспалении и состоят из макрофагов, а негранулематозные возникают при остром процессе и представлены нейтрофилами и лимфоцитами. Преципитаты могут быть разной величины, с отчетливыми и нечеткими (размытыми) краями, круглые или разнообразной формы. Чаще всего преципитаты располагаются в нижней части роговицы в виде треугольника основанием книзу, однако могут покрывать и всю заднюю ее поверхность. На размер и форму преципитатов оказывает влияние проводимая терапия. При купировании воспалительного процесса преципитаты могут полностью рассасываться или уменьшаться в размере, окрашиваться пигментом или становиться прозрачными («тени преципитатов») [12].

С целью создания унифицированных подходов к диагностике передних увеитов Группой по стандартизации терминологии увеитов были предложены шкалы для оценки степени воспаления и активности переднего увеита, основанные на определении в щелевой лампе с параметрами луча 1×1 мм количества воспалительных клеток в передней камере глаза. Для этого используется порядковая шкала от 0 до 4+. Степень активности увеита по количеству клеток в передней камере глаза оценивается следующим образом: 0 (<1 клетки), 0,5+ (1–5 клеток), 1+ (6–15 клеток), 2+ (16–25 клеток), 3+ (26–50 клеток) и 4+ (>50 клеток). Оценка степени воспаления стандартизована таким образом: 0 (нет), 1+ (слабое) 2+ (умеренное, радужка и хрусталик прозрачные), 3+ (выраженное, помутнение радужки и хрусталика), 4+ (сильное, фибрин) [11].

Увеит считается неактивным, если во влаге передней камеры воспалительные клетки не видны. Об ухудшении свидетельствует увеличение степени воспаления (например, с 3+ до 4+), а об улучшении – ее уменьшение. Если после отмены всех видов лечения в течение 3 мес и более увеит находится в неактивном состоянии, то это считается ремиссией данного заболевания [11].

HLA-B27-ассоциированные увеиты

Передние увеиты являются наиболее распространенной формой внутриглазного воспаления, составляя от 50 до 92% всех случаев увеитов в большинстве западных государств и от 28 до 50% – в некоторых азиатских странах [13]. Среди причин, вызывающих передний увеит, одно из лидирующих мест занимают увеиты, связанные с HLA-B27-антигеном. Частота возникновения переднего увеита в общей популяции составляет 0,2%, в то время как среди HLA-B27-положительных лиц – 1% [14], а частота выявления HLA-B27 среди страдающих передним увеитом – 50% [15].

HLA-B27-ассоциированные увеиты могут представлять собой как самостоятельное, так и тесно связанное

с группой СпА заболевание (далее – СпА-связанные увеиты). Имеющиеся в настоящее время сведения о распространенности СпА-связанных увеитов как среди всех случаев увеитов, так и среди пациентов с передним увеитом сильно варьируют не только по данным исследований, проведенных в разных странах, но и в пределах одной страны за разные периоды времени. Среди всех неинфекционных увеитов частота СпА-связанных составляет от 4 до 17,6% [16–20], а среди пациентов с острым передним увеитом – от 22,7 до 41,6% [21–23].

В свою очередь распространенность увеита среди больных СпА составляет примерно 20–60% (в среднем $32,7 \pm 0,5\%$) [24]. Было показано, что риск развития увеита нарастает с увеличением длительности СпА. Так, при средней продолжительности заболевания до 5 лет частота увеита составляет 12,3%, а при длительности свыше 30 лет – 43%. Чаще страдают HLA-B27-позитивные пациенты. Распространенность увеита среди HLA-B27-позитивных больных варьирует от 40 до 48%, тогда как среди HLA-B27-негативных – 15–25% [24]. Частота выявления увеита зависит и от нозологической формы СпА [23, 25] (табл. 2). Увеит встречается при всех СпА, но наиболее часто – у больных анкилозирующим спондилитом (АС) [24]. Однако необходимо указать, что, в отличие от АС, распространенность увеита среди больных, страдающих другими СпА, изучена пока недостаточно.

Частота выявления увеита зависит и от пола. Мужчины более склонны к развитию СпА-связанных увеитов, чем женщины; соотношение мужчины : женщины составляет 1,1–2,5 : 1 [27–29]. По-видимому, это можно объяснить тем, что среди женщин частота выявления недифференцированных, «стертых» форм СпА выше, поэтому диагностика их, особенно на ранних стадиях, в том числе когда первым симптомом является только увеит, достаточно сложна. Существует мнение, что разница в частоте выявления СпА между мужчинами и женщинами наблюдается только в дебюте увеита и по мере увеличения длительности болезни эти различия исчезают [27].

Клиническая картина СпА-связанных увеитов

Клиническая картина офтальмологических проявлений СпА достаточно хорошо изучена, тогда как характер взаимосвязи между поражением глаз и другими признаками СпА пока четко не определен. Следует указать, что большинство опубликованных исследований было проведено в специализированных офтальмологических клиниках, что не может не оказать влияние на полученные результаты, так как в этих учреждениях сосредоточиваются пациенты с тяжелой глазной патологией. Помимо этого, на результаты исследований влияет использование разных критериев, как для офтальмологических, так и для ревматических проявлений заболевания. Так, пациентам с передним увеитом в 55,7% случаев диагноз СпА устанавливался на основании мнения эксперта, в 27,0% – по критериям ESSG (The European Spondyloarthritis Study Group – Европейская группа по изучению спондилоартритов) или Амора, в 13,0% – по модифицированным Нью-Йоркским критериям АС, в 1,3% – по Римским критериям АС, в 3,1% применявшиеся критерии не были указаны. Немаловажным является факт того, кем и как диагности-

Таблица 2 Частота выявления увеита при разных формах СпА

Форма СпА	Частота выявления увеита, %
АС	29–30
РеА	12–37
ПсА	7–16
ВЗК	2–9

Примечание. РеА – реактивный артрит, ПсА – псориатический артрит, ВЗК – воспалительные заболевания кишечника.

руется СпА и связанный с ним увеит: офтальмологом или ревматологом, по данным ретроспективного анализа клинических карт или на основании описания симптомов пациентом и т. д. [24].

Хорошо известно, что увеит может за много лет предшествовать первым проявлениям СпА, но частота дебюта СпА с увеита по данным офтальмологов и ревматологов различается. По результатам исследования, проведенного испанскими офтальмологами, увеит был первым клиническим симптомом СпА у 41,7% больных [29], тогда как по сведениям регистра СпА испанского ревматологического общества начало заболевания с увеита отмечалось в 9% случаев при АС, в 2% при ПсА и 7% при недифференцированном СпА [30]. В работе отечественных офтальмологов [31] СпА начинался с увеита у 23,9 % больных, по данным собственного исследования, основанного на ретроспективном анализе дебюта 140 больных АС увеит был первым проявлением только у 3,6% из них [32].

В настоящее время имеются лишь отдельные сведения о степени активности СпА на момент возникновения увеита, в большинстве случаев носящие описательный характер, т. е. без использования современных индексов активности заболевания. Имеются данные, что увеит в 42,7% случаев развивается на фоне развернутой клинической картины СпА (боли в спине, периферический артрит), при этом в стадии обострения СпА – у 11,8% больных, а при низкой активности – у 30,9% [31]. В то же время есть и противоположные результаты, свидетельствующие об отсутствии значимой связи между СОЭ, уровнем С-реактивного белка (СРБ), клиническими проявлениями СпА и увеита [22, 33].

Данные, отражающие взаимосвязь увеита с другими внеаксиальными и внескелетными проявлениями СпА, также малочисленны. В ряде работ отмечено частое сочетание увеита с периферическим артритом у больных АС [34], а также с нарушением сердечной проводимости и изменениями клапанов аорты и сердца [35]. В самом крупном проспективном исследовании, изучавшем системные проявления ВЗК, отмечена достоверная связь увеита с поражением суставов, кожи и слизистой оболочки полости рта. Более того, наличие одного из внекишечных проявлений значительно увеличивало риск развития любого другого [36]. При ПсА в большинстве случаев увеит возникает на фоне развернутой клинической картины. Однако имеются описания случаев, когда он предшествовал не только суставным прояв-

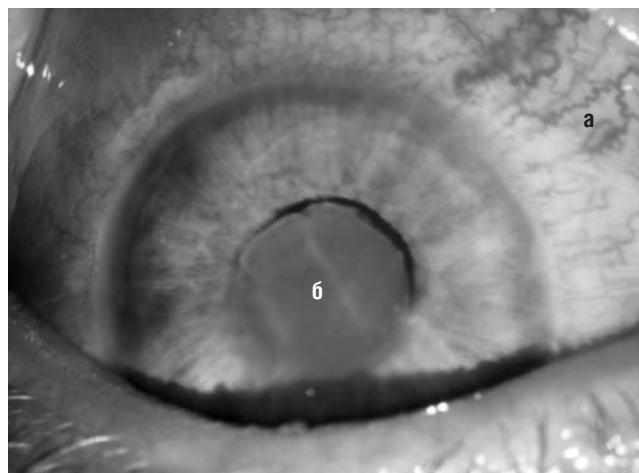


Рис. 2. Перикорнеальное инъецирование (а) и выпот фибрина в области зрачка (б) (наблюдение И.Ю. Разумовой, А.А. Годзенко)

ниям этого заболевания, но и псориазу. По некоторым данным, в 11,4% случаев увеит является первым клиническим симптомом ПсА. Тяжесть глазного воспаления не всегда коррелирует со степенью активности суставных проявлений, чаще прослеживается взаимосвязь с обострением псориаза [37].

Не отмечено существенных различий в характере поражения глаз между пациентами, страдающими HLA-B27-ассоциированным увеитом с проявлениями СпА и без них [38]. В то же время при ультразвуковом исследовании энтезисов у пациентов с рецидивирующим острым передним HLA-B27-ассоциированным увеитом был выявлен достоверно более высокий счет индекса MASEI (Madrid Sonography Enthesitis Index – Мадридский ультразвуковой индекс энтезита), по сравнению с больными HLA-B27-негативным передним увеитом без признаков СпА. Предполагают, что идиопатический HLA-B27-ассоциированный увеит представляет собой проявление стертой формы СпА [39].

Переднему увеиту при СпА свойственно острое начало с появлением светобоязни, покраснения и болей в глазу, снижения остроты зрения – симптомов, характеризующих синдром красного глаза (рис. 2), который может встречаться и при других заболеваниях глаз (табл. 3).

Прогностическая ценность клинических симптомов в диагностике увеита неизвестна, но светобоязнь

Таблица 3 Дифференциальная диагностика синдрома красного глаза

Заболевание	Боль	Острота зрения	Светобоязнь	Глаукоматозный ореол	Выделения
Острый передний увеит	Слабая или умеренная	Снижена или норма	Есть	Редко	Слезотечение или нет
Острая глаукома	Сильная	Выраженные нарушения	Есть или нет	Есть	То же
Склерит	«	Снижена или норма	Нет	Нет	Нет
Эписклерит	Слабая или нет	Норма	«	«	«
Бактериальная язва роговицы	Умеренная	Снижена или норма	Есть	«	Гнойные
Герпетический кератит	«	То же	«	«	Серозные
Эрозия роговицы	«	« «	«	«	Слезотечение
Бактериальный конъюнктивит	Нет	Норма	Нет	«	Гнойные
Вирусный конъюнктивит	«	«	«	«	Серозные
Аллергический конъюнктивит	«	«	«	«	Серозно-слизистые или нет

считается важным признаком, хотя она и не является специфичной для увеита. Покраснение глаза наиболее интенсивно выражено вокруг края роговицы (перикорнеальное инъецирование). Боль возникает внезапно, без особых продромальных признаков, сопровождается иррадиацией в соответствующую половину головы, заметно усиливается ночью, иногда становится нестерпимой. При прикосновении к главному яблоку в области проекции цилиарного тела выявляется болезненность. Сильная боль обусловлена наличием в радужке и цилиарном теле большого количества чувствительных нервных окончаний из системы тройничного нерва. Отмечается уменьшение размеров зрачка пораженного глаза по сравнению со здоровым за счет спазма сфинктера зрачка или образования задних синехий. Острота зрения при первой атаке может не страдать.

Типичная клиническая характеристика СпА-связанного увеита представлена в табл. 4 [11, 26, 40]. Чаще диагностируется острый (88,7%), передний (90,5%), односторонний (87,3%) увеит [24]. Двустороннее воспаление глаз встречается редко – 1–2% атак увеита [26, 35, 40, 41], так же как и переход в хроническое течение – в 13–19% от всех HLA-B27-положительных случаев увеита [40]. Хронический двусторонний увеит более характерен для больных с ВЗК [42].

Одной из характерных черт СпА-связанных увеитов является высокая частота рецидивов, от 47,5 до 90,9% по данным разных исследований. В течение года наблюдается в среднем от 0,6 до 3,3 обострения увеита при средней продолжительности атаки или его рецидива около 7 нед, максимально до 3 мес. Течение рецидива, как правило, не отличается от дебюта увеита, но у отдельных больных процесс может приобретать более тяжелое течение с распространением воспаления в задний отдел глаза и развитием осложнений [31]. С помощью метода ультрасонографии была выявлена высокая частота (16,7%) поражения заднего отдела глаза у больных СпА, что, по данным литературы, достаточно редко встречается у больных АС и более часто при ВЗК. Поражение заднего отдела глаза часто сопровождается экссудативной отслойкой сосудистой оболочки и сетчатки, что, как предполагают, связано с васкулитом сосудов хориоидеи. Выявлена слабая связь между тяжестью течения увеита и продолжительностью СпА ($r=-0,316$; $p=0,007$). Выраженная связь отмечалась между поражением зрительного нерва и частотой рецидивов ($r=0,621$; $p=0,001$) [31].

Таблица 4 Типичные клинические черты СпА-связанных увеитов

Признак	Характерные черты СпА-ассоциированного увеита
Течение	Острый, рецидивирующий
Локализация	Односторонний, передний
Тип преципитатов	Негранулематозный
Выраженность воспаления передней камеры	Выраженное (3+) или сильное (4+)
Клеточная реакция влаги передней камеры	3+ или 4+
Осложнения	Задние синехии, катаракта, кистозный макулярный отек

При СпА и ВЗК передний увеит может сопровождаться эписклеритом, что значительно утяжеляет прогноз заболевания. У больных СпА сочетание наружного воспаления склеры с увеитом может приводить к развитию некротизирующего склерита (37%) и периферических язв роговицы (22%) [44].

Описаны случаи развития васкулита сетчатой и сосудистой оболочки при АС и ВЗК [45, 46]. Обычно он носит геморрагический характер и протекает с поражением артерий в виде эндо- и панартериита, возможно развитие тромбоза сосудов, осложняющегося кровоизлиянием в полость стекловидного тела (гемофтальм). Характерной клинической чертой васкулита является развитие его на фоне переднего увеита.

Таким образом, знание клинической картины увеита, его течения и локализации может стать ключом к диагнозу СпА. У пациентов с односторонним передним рецидивирующим увеитом оправданно дальнейшее обследование у ревматолога с целью выявления СпА: оценка клинических признаков, характерных для этой группы заболеваний, исследование на HLA-B27, рентгенография костей таза или магнитно-резонансная томография крестцово-подвздошных суставов [47].

Осложнения переднего увеита у больных спондилоартритами

Считается, что болезни, которые поражают переднюю часть глаза, легче всего поддаются лечению, так как лекарственные препараты могут воздействовать непосредственно на пораженный участок. Правильное и своевременно начатое лечение иридоциклита в большинстве случаев приводит к полному или почти полному выздоровлению [43]. Снижение остроты зрения при СпА-связанных увеитах наблюдается в 8,3±3,8% случаев, что значительно меньше, чем при других РЗ, сопровождающихся развитием заднего увеита или панувеита [24]. Тем не менее передние увеиты в 44,1% случаев могут сопровождаться осложнениями, которые приводят к тяжелым последствиям вплоть до слепоты, при этом отмечены случаи развития нескольких осложнений на одном глазу и разных осложнений на обоих глазах [31].

По данным разных исследований, у пациентов с увеитом при СпА формирование задних синехий (спайки зрачкового края радужки с передней капсулой хрусталика) отмечалось в 39,5–54%, задней капсулярной катаракты – в 15–27,6%, вторичной глаукомы – в 8–23%, атрофии зрительного нерва – в 5–10%, кистозного макулярного отека – в 13,4–19,7% случаев [24, 26, 31, 40].

Риск развития осложнений, согласно данным A.R. Loh и N.R. Acharya [48], статистически значимо повышается при хроническом течении увеита, умеренной и тяжелой степени воспалительных изменений, применении системной и локальной глюкокортикоидной терапии, а также у мужчин.

Таким образом, обобщая все вышеизложенное, можно заключить, что в настоящее время, несмотря на достигнутые успехи в изучении увеитов при СпА, остается ряд нерешенных вопросов. Во-первых, отсутствуют отечественные эпидемиологические данные по частоте увеитов при СпА, их тяжести и степени влияния на функцию зрения и прогноз РЗ. Во-вторых, недостаточно изучена взаимосвязь между аксиальными

и внескелетными проявлениями СПА и глазной патологией по времени возникновения и степени выраженности и влиянию друг на друга. В-третьих, тактика лечения данной группы больных отработана пока недостаточно.

Прозрачность исследования

Исследование не имело спонсорской поддержки. Авторы несут полную ответственность за предоставление окончательной версии рукописи в печать.

Декларация о финансовых и других взаимоотношениях
Все авторы принимали участие в разработке концепции статьи и в написании рукописи. Окончательная версия рукописи была одобрена всеми авторами. Авторы не получали гонорар за статью.

Благодарность

Авторы статьи выражают благодарность А.А. Годзенко и И.Ю. Разумовой за предоставленные фотографии клинических наблюдений.

ЛИТЕРАТУРА

- Насонов ЕЛ, Насонова ВА, редакторы. В кн.: Ревматология. Национальное руководство. Москва: ГЭОТАР-Медиа; 2008. 720 с. [Nasonov EL, Nasonova VA, editors. In: *Revmatologiya. Natsional'noe rukovodstvo* [Rheumatology. National Guide]. Moscow: GEOTAR-Media; 2008. 720 p.]
- Зайцева НС, Кашнельсон ЛА. Увеиты. Москва: Медицина; 1984. 320 с. [Zaitseva NS, Katsnel'son LA. *Uveity* [Uveitis]. Moscow: Meditsina; 1984. 320 p.]
- Zierhut M, Kötter I, Lorenz HM. Problems associated with treating ocular disease in underlying inflammatory rheumatic disease. *Z Rheumatol*. 2010;69(5):393–6. DOI: 0.1007/s00393-009-0580-x.
- Saari KM, Pälviö nsalo-Hietanen T, Vaahtoranta-Lehtonen H, et al. Epidemiology of endogenous uveitis in south-western Finland. *Acta Ophthalmol Scand*. 1995;73(4):345–9. DOI: <http://dx.doi.org/10.1111/j.1600-0420.1995.tb00040.x>.
- Mercanti A, Parolini B, Bonora A, et al. Epidemiology of endogenous uveitis in north-eastern Italy. Analysis of 655 new cases. *Acta Ophthalmol Scand*. 2001;79(1):64–8. DOI:10.1034/j.1600-0420.2001.0790010 64.x.
- Dandona L, Dandona R, John RK, et al. Population based assessment of uveitis in an urban population in southern India. *Br J Ophthalmol*. 2000;84(7):706–9. DOI: 10.1136/bjo.84.7.706.
- Gritz DC, Wong IG. Incidence and prevalence of uveitis in Northern California; the Northern California Epidemiology of Uveitis Study. *Ophthalmology*. 2004;111(3):491–500. DOI: <http://dx.doi.org/10.1016/j.ophtha.2003.06.014>.
- Rathinam SR, Rathnam S, Selvaraj S, et al. Uveitis associated with an epidemic outbreak of leptospirosis. *Am J Ophthalmol*. 1997;124(1):71–9.
- Hayashi T, Mizuki N. Ocular manifestation in Behcet's disease. *JMAJ*. 2006;49(7–8):260–8.
- Deschenes J, Murray PI, Rao NA, Nussenblatt RB; International Uveitis Study Group. International Uveitis Study Group (IUSG): clinical classification of uveitis. *Ocul Immunol Inflamm*. 2008;16:1–2. DOI: 10.1080/09273940801899822.
- Jabs DA, Nussenblatt RB, Rosenbaum JT, et al. Standardization of uveitis nomenclature for reporting clinical data. Results of the First International Workshop. *Am J Ophthalmol*. 2005;140(3):509–16. DOI: <http://dx.doi.org/10.1016/j.ajo.2005.03.057>.
- Егоров ЕА, Басинский СН. Клинические лекции по офтальмологии. Учебное пособие. Москва: ГЭОТАР-Медиа; 2007. 490 с. [Egorov EA, Basinskiy SN. *Klinicheskie lektsii po oftalmologii. Uchebnoe posobie* [Clinical lectures on ophthalmology. Manual]. Moscow: GEOTAR-Media; 2007. 490 p.]
- Chang JH, Wakefield D. Uveitis: a global perspective. *Ocul Immunol Inflamm*. 2002;10:263–79. DOI: <http://dx.doi.org/10.1076/ocii.10.4.263.15592>.
- Linszen A, Rothova A, Valkenburg HA, et al. The lifetime cumulative incidence of acute anterior uveitis in a normal population and its relation to ankylosing spondylitis and histocompatibility antigen HLA-B27. *Invest Ophthalmol Vis Sci*. 1991;32(9):2568–78.
- Feltkamp TE. Ophthalmological significance of HLA associated uveitis. *Eye (Lond)*. 1990;4(Pt 6):839–44. DOI: 10.1038/eye.1990.133.
- Yang P, Zhang Z, Zhou H, et al. Clinical patterns and characteristics of uveitis in a tertiary center for uveitis in China. *Curr Eye Res*. 2005;30(11):943–8. DOI: 10.1080/02713680500263606.
- Singh R, Gupta V, Gupta A. Pattern of uveitis in a referral eye clinic in north India. *Indian J Ophthalmol*. 2004;52(5):121–5.
- Islam SM, Tabbara KF. Causes of uveitis at The Eye Center in Saudi Arabia: A retrospective review. *Ophthalm Epidemiol*. 2002;9(4):239–49. DOI: <http://dx.doi.org/10.1076/opep.9.4.239.1507>.
- Rodriguez A, Calonge M, Pedroza-Seres M, et al. Referral pattern of uveitis in tertiary eye care center. *Arch Ophthalmol*. 1996;114(5):593–9. DOI: 10.1001/archoph.1996.01100130585016
- McCannel CA, Holland GN, Helm CJ, et al. Causes of uveitis in the general practice of Ophthalmology. UCLA Community-Based Uveitis Study Group. *Am J Ophthalmol*. 1996;121(11):35–46.
- Saari R, Lahti R, Saari KM, et al. Frequency of rheumatic diseases in patients with acute anterior uveitis. *Scand J Rheumatol*. 1982;11(2):121–3. DOI: <http://dx.doi.org/10.3109/03009748209098175>.
- Pato E, Banares A, Jover JA. Undiagnosed spondyloarthropathy in patients presenting with anterior uveitis. *J Rheumatol*. 2000;27(9):2198–202.
- Linder R, Hoffmann A, Brunner R. Prevalence of the spondyloarthritides in patients with uveitis. *J Rheumatol*. 2004;31(11):2226–9.
- Zeboulon N, Dougados M, Gossec L. Prevalence and characteristics of uveitis in spondyloarthropathies: a systematic literature review. *Ann Rheum Dis*. 2008;67(7):955–9. DOI: <http://dx.doi.org/10.1136/ard.2007.075754>.
- Banares A, Hernandez-Garcia C, Fernandes-Gutierrez B, Jover JA. Eye involvement in the spondyloarthropathies. *Rheum Dis Clin North Am*. 1998;24(4):771–84.
- Monnet D, Breban M, Hudry C, et al. Ophthalmic findings and frequency of extraocular manifestations in patients with HLA-B27 uveitis: a study of 175 cases. *Ophthalmology*. 2004;111(4):802–9. DOI: <http://dx.doi.org/10.1016/j.ophtha.2003.07.011>.
- Braakenburg AM, de Valk HW, de Boer J, Rothova A. Human leukocyte antigen-B27-associated uveitis: long-term follow-up and gender differences. *Am J Ophthalmol*. 2008;145(3):472–9. DOI: 10.1016/j.ajo.2007.11.009.
- Agnani S, Choi D, Martin TM, et al. Gender and laterality affect recurrences of acute anterior uveitis. *Br J Ophthalmol*. 2010;94(12):1643–7. DOI: 10.1136/bjo.2009.172312.
- Fernandez-Melon J, Munoz-Fernandez S, Hidalgo V, et al. Uveitis as the initial clinical manifestation in patients with spondyloarthropathies. *J Rheumatol*. 2004;31(3):524–7.
- Rojas-Vargas M, Munoz-Gomariz E, Escudero A. First signs and symptoms of spondyloarthritis – data from an inception cohort with a disease course of two years or less (REGISPONSER-Early). *Rheumatology (Oxford)*. 2009;48:404–9. DOI: 10.1093/rheumatology/ken506. Epub 2009 Feb 10.
- Дроздова ЕА. Увеит при ревматических заболеваниях: особенности клиники, диагностика, иммунопатогенез и лечение [Диссертация]. Челябинск; 2006. [Drozдова ЕА. *Uveit pri revmaticheskikh zabolovaniyakh: osobennosti kliniki, diagnostika, immunopatogenez i lechenie* [Dissertatsiya].

- Chelyabinsk; 2006.]
32. Дубинина ТВ, Эрдес ШФ. Причины поздней диагностики анкилозирующего спондилита в общеклинической практике. Научно-практическая ревматология. 2010;49(2):43–8. [Dubinina TV, Erdes ShF. Reasons for late diagnosis of ankylosing spondylitis in clinical practice. *Nauchno-prakticheskaya revmatologiya = Rheumatology Science and Practice*. 2010;49(2):43–8. (In Russ.). DOI: <http://dx.doi.org/10.14412/1995-4484-2010-1415>.
 33. Niederer R, Danesh-Meyer H. Uveitis screening: HLAB27 antigen and ankylosing spondylitis in a New Zealand population. *N Z Med J*. 2006;119(1230):U1886.
 34. Maksymowych WP, Chou Ch, Russell AS. Matching prevalence of peripheral arthritis and acute anterior uveitis in individuals with ankylosing spondylitis. *Ann Rheum Dis*. 1995;54(2):128–30. DOI: <http://dx.doi.org/10.1136/ard.54.2.128>.
 35. Годзенко АА, Бочкова АГ, Румянцева ОА и др. Взаимосвязь между поражением сердца и другими клиническими проявлениями анкилозирующего спондилита. Научно-практическая ревматология. 2010;(5):32–6. [Godzenko AA, Bochkova AG, Romyantseva OA, et al. Association between cardiac lesion and other clinical manifestations of ankylosing spondylitis. *Nauchno-prakticheskaya revmatologiya = Rheumatology Science and Practice*. 2010;(5):32–6. (In Russ.). DOI: <http://dx.doi.org/10.14412/1995-4484-2010-728>.
 36. Veloso FT, Carvalho J, Magro F. Immune-related systemic manifestations of inflammatory bowel disease. A prospective study of 792 patients. *J Clin Gastroenterol*. 1996;23(1):29–34.
 37. Au Sh, Yaniv Sh, Gottlieb AB. Psoriatic eye manifestations. *Psoriasis forum*. 2011;17(3):169–79.
 38. Rivera-Civico F, Jimenez-Alonso J, Martin-Armada M, et al. HLA-B27+ anterior uveitis with or without associated spondyloarthritis: clinical and immunological features. *Ann Rheum Dis*. 1999;58(11):721–2. DOI: <http://dx.doi.org/10.1136/ard.58.11.721>.
 39. Munoz-Fernandez S, de Miguel E, Cobo-Ibanez T, et al. Enthesis inflammation in recurrent acute anterior uveitis without spondylarthritis. *Arthritis Rheum*. 2009;60(7):1985–90. DOI: [10.1002/art.24636](http://dx.doi.org/10.1002/art.24636).
 40. Chang JH, McCluskey PJ, Wakefield D. Acute anterior uveitis and HLA-B27. *Surv Ophthalmol*. 2005;50(4):364–88. DOI: <http://dx.doi.org/10.1016/j.survophthal.2005.04.003>.
 41. Fernandez-Melon J, Munoz-Fernandez S, Hidalgo V, et al. Uveitis as the initial clinical manifestation in patients with spondyloarthropathies. *J Rheumatol*. 2004;31(3):524–7.
 42. Lyons JL, Rosenbaum JT. Uveitis associated with inflammatory bowel disease compared with uveitis associated with spondyloarthritis. *Arch Ophthalmol*. 1997;115(1):61–4. DOI: <http://dx.doi.org/10.1001/archophth.1997.01100150063010>.
 43. Rothova A, Suttrop-van Schulten MS, Frits Treffers W, Kijlstra A. Causes and frequency of blindness in patients with intraocular inflammatory disease. *Br J Ophthalmol*. 1996;80:332–6. DOI: <http://dx.doi.org/10.1136/bjo.80.4.332>.
 44. Sainz de la Maza M, Jabbur NS, Foster CS. Severity of scleritis and episcleritis. *Ophthalmology*. 1994;101(2):389–96. DOI: [http://dx.doi.org/10.1016/S0161-6420\(94\)31325-X](http://dx.doi.org/10.1016/S0161-6420(94)31325-X).
 45. Garcia-Diaz M, Mira M, Nevado L, et al. Retinal vasculitis associated with Crohn's disease. *Postgrad Med J*. 1995;71(833):170–2. DOI: <http://dx.doi.org/10.1136/pgmj.71.833.170>.
 46. Yalcindag FN, Kahraman S, Batioglu F, Ozdemir O. Occlusive retinal vasculitis in a patient with ankylosing spondylitis. *Eye (Lond)*. 2006;20(6):733–5. DOI: [10.1038/sj.eye.6701976](http://dx.doi.org/10.1038/sj.eye.6701976).
 47. Годзенко АА, Разумова ИЮ, Бочкова АГ. Клиническая оценка увеита и ее значение в диагностике спондилоартритов. Научно-практическая ревматология. 2011;(6):38–42. [Godzenko AA, Razumova IYu, Bochkova AG. Clinical uveitis evaluation and its value in the diagnosis of spondyloarthritis. *Nauchno-prakticheskaya revmatologiya = Rheumatology Science and Practice*. 2011;(6):38–42. (In Russ.). DOI: <http://dx.doi.org/10.14412/1995-4484-2011-519>.
 48. Loh AR, Acharya NR. Incidence rates and risk factors for ocular complications and vision loss in HLA-B27-associated uveitis. *Am J Ophthalmol*. 2010;150(4):534–42. DOI: [10.1016/j.ajo.2010.04.031](http://dx.doi.org/10.1016/j.ajo.2010.04.031).

Вопросы для самоконтроля (допускается только один вариант ответа)

1. Какой из увеитов наиболее характерен для СпА?
 - А. Задний
 - Б. Интермедиарный
 - В. Генерализованный
 - Г. Передний
 - Д. Парспланит
2. Какое количество клеток определяется во влаге передней камеры глаза при неактивном увеите?
 - А. 1–5 клеток
 - Б. 6–15 клеток
 - В. <1 клетки
 - Г. 16–25 клеток
 - Д. Ни одно из вышеперечисленного
3. Какие клинические симптомы характерны для синдрома красного глаза?
 - А. Покраснение глаза
 - Б. Светобоязнь
 - В. Боль
 - Г. Снижение остроты зрения
 - Д. Все вышеперечисленное
4. Какой из перечисленных признаков наиболее характерен для увеита при СпА?
 - А. Двустороннее поражение глаз
 - Б. Хроническое течение
 - В. Тяжелое нарушение зрения
 - Г. Рецидивирующее течение
 - Д. Все вышеперечисленное
5. Какое из перечисленных осложнений наиболее характерно для увеита при СпА?
 - А. Задние синехии
 - Б. Вторичная глаукома
 - В. Макулярный отек
 - Г. Катаракта
 - Д. Все вышеперечисленное

Ответы — на с. 321.