

Евзиков Г.Ю.^{1,2}, Исайкин А.И.¹, Кавелина А.В.¹, Шашкова Е.В.², Алипбеков Н.Н.²¹Кафедра нервных болезней и нейрохирургии и ²Клиника нервных болезней им. А.Я. Кожневникова
ГБОУ ВПО «Первый Московский государственный медицинский университет им. И.М. Сеченова» Минздрава России,
Москва, Россия^{1,2}119021, Москва, ул. Россолимо, 11

Регресс грыжи диска поясничного отдела позвоночника

Наиболее ярким проявлением грыжи межпозвоночного диска является компрессия спинномозгового корешка с развитием боли, чувствительных и двигательных расстройств в зоне его иннервации. При развитии подобных состояний обсуждаются различные варианты лечения, включая нейрохирургическое вмешательство. В последнее время накапливаются данные о возможности самостоятельного регресса грыжи диска. Представлено наблюдение пациентки с большой латерализованной экструзией, вызвавшей компрессию корешка S₁ с развитием выраженного мышечно-тонического и корешкового синдрома. Спустя 8 мес полностью регрессировали клинические проявления дискогенной радикулопатии, мышечно-тонический синдром, а также морфологические изменения по данным магнитно-резонансной томографии. Вероятный механизм — воспалительно-индуцированная резорбция крупного фрагмента грыжи диска, что согласуется с данными литературы. При первой консультации пациентки обсуждалось нейрохирургическое вмешательство, для которого были все показания. После регресса дискогенной радикулопатии сохранялась лишь умеренная боль, обусловленная скелетно-мышечной патологией (фасеточный синдром, синдром грушевидной мышцы), которая была успешно устранена малоинвазивными методами.

Ключевые слова: люмбаишалгия; грыжа межпозвоночного диска; радикулярный синдром; спонтанный регресс грыжи диска.

Контакты: Алексей Иванович Исайкин; alexisa68@mail.ru

Для ссылки: Евзиков ГЮ, Исайкин АИ, Кавелина АВ и др. Регресс грыжи диска поясничного отдела позвоночника. Неврология, нейропсихиатрия, психосоматика. 2015;(1):61–65.

Regression of lumbar disk herniation

Evzikov G. Yu.^{1,2}, Isaikin A. I.¹, Kavelina A. V.¹, Shashkova E. V.², Alipbekov N. N.²¹Department of Nervous System Diseases and Neurosurgery; ²A. Ya. Kozhevnikov Clinic of Nervous System Diseases,
I. M. Sechenov First Moscow State Medical University, Ministry of Health of Russia, Moscow, Russia^{1,2}11, Rossolimo St., Moscow 119021

Compression of the spinal nerve root, giving rise to pain and sensory and motor disorders in the area of its innervation is the most vivid manifestation of herniated intervertebral disk. Different treatment modalities, including neurosurgery, for evolving these conditions are discussed. There has been recent evidence that spontaneous regression of disk herniation can regress. The paper describes a female patient with large lateralized disc extrusion that has caused compression of the nerve root S₁, leading to obvious myotonic and radicular syndrome. Magnetic resonance imaging has shown that the clinical manifestations of discogenic radiculopathy, as well myotonic syndrome and morphological changes completely regressed 8 months later. The likely mechanism is inflammation-induced resorption of a large herniated disk fragment, which agrees with the data available in the literature. A decision to perform neurosurgery for which the patient had indications was made during her first consultation. After regression of discogenic radiculopathy, there was only moderate pain caused by musculoskeletal diseases (facet syndrome, piriformis syndrome) that were successfully eliminated by minimally invasive techniques.

Key words: lumbar ischialgia; herniated intervertebral disk; radicular syndrome; spontaneous regression of disk herniation.

Contact: Aleksey Ivanovich Isaikin; alexisa68@mail.ru

For reference: Evzikov GYu, Isaikin AI, Kavelina AV, et al. Regression of lumbar disk herniation. Neurology, Neuropsychiatry, Psychosomatics. 2015;(1):61–65.

DOI: <http://dx.doi.org/10.14412/2074-2711-2015-1-61-65>

В большинстве случаев поясничная боль при развитии радикулопатии связана с наличием грыжи диска. Грыжа диска приводит к компрессии корешка и корешковых сосудов (артерий и вен). Помимо компрессионно-ишемического воздействия, большое значение в генезе радикулопатии придается местно-воспалительным реакциям в зоне конфликта [1].

В соответствии с современной научной концепцией, экспертная группа North American Spine Society's (NASS) опубликовала в 2014 г. руководство по диагностике и лечению грыжи диска с симптомами радикулопатии [2]. Согласно этим рекомендациям, дискогенная радикулопатия представляет собой смещение компонентов диска за пределы нормальных границ, что приводит к развитию боли или чувствительным

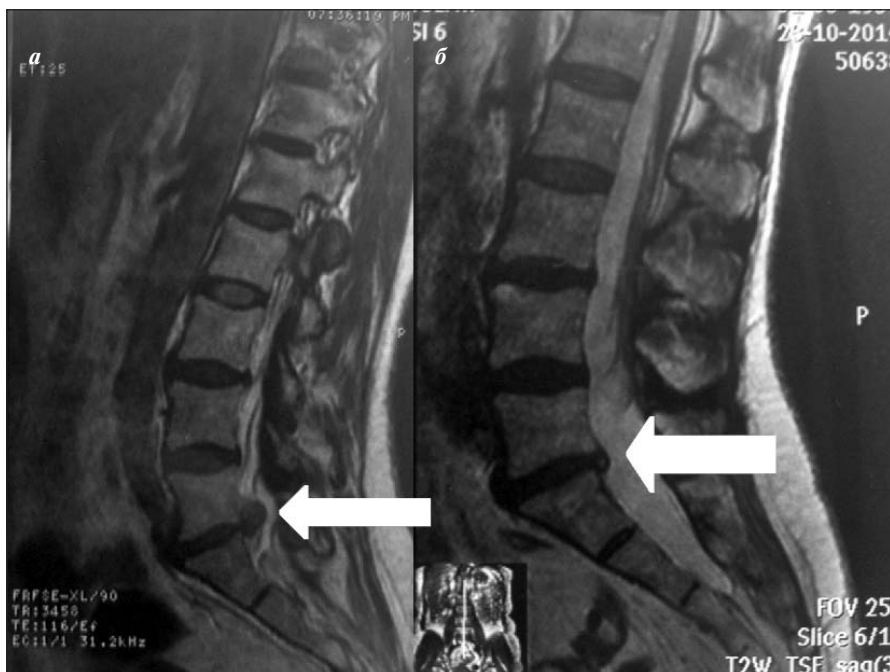

Рис. 1. МРТ позвоночника в режиме T2 (сагиттальная проекция).
а – экструзия диска L₅–S₁ (стрелка); *б* – регресс экструзии диска через 8 мес (стрелка)

расстройствам в соответствующих дерматомах, слабости иннервируемых мышц. Со временем состояние большинства пациентов улучшается независимо от лечения. Грыжа диска часто регрессирует со временем, однако в ряде случаев не наблюдается уменьшения размеров диска и регресса симптомов. В диагностике радикулопатии большое значение имеют тестирование мышц пораженного миотома, исследование чувствительности и симптомов натяжения (тест поднятой ноги в положении сидя и лежа, прямой и перекрестный симптомы Ласега). Вспомогательными считаются такие симптомы, как усиление боли при кашле или разгибании поясничного отдела, ограничение подвижности позвоночника, отсутствие рефлексов, симптом Вассермана. Магнитно-резонансная томография (МРТ) – наиболее информативный неинвазивный метод диагностики грыжи межпозвоночного диска. При наличии противопоказаний для проведения МРТ или отсутствии изменений выполняют рентгеновскую компьютерную томографию (КТ) или КТ-миелографию [2].

Радиологические критерии диагностики грыжи диска и компрессии корешковых структур не стандартизованы. В настоящее время чаще используется классификация, разработанная объединенной целевой группой (Combined Task Forces – CTF) Северо-Американского спинального общества, Американского общества радиологии и Американского общества нейрорадиологии (в 2014 г. вышла вторая, обновленная версия) [3]. Согласно классификации CTF, выделяют нормальные поясничные диски, протрузии (фокальные и на широком основании) и экструзии. В обновленной версии, в отличие от предыдущей, исключено понятие выпухания диска (disc bulges), оценка которого породила многочисленные разногласия среди специалистов, и сейчас это состояние отнесено к варианту нормы. Протрузией считается выпадение фрагментов диска <25% окружности, при этом длина выпавшего фрагмента меньше ши-

рины основания. Соответственно экструзией считается такое выпадение фрагмента диска, при котором размер грыжи в любой плоскости превышает основание. Секвестрированная грыжа является подтипом экструзии, когда выпавший фрагмент теряет связь с основанием. Другим критерием отличия экструзии от протрузии служит отсутствие механических факторов сдерживания распространения (предполагается разрыв связочных структур), что определяется по наличию непрерывной линии низкоинтенсивного МРТ-сигнала вокруг грыжи. В классификации также оценивают направление миграции материала диска в сагиттальной и фронтальной плоскости, изменения окружающих тканей, генез грыжи. [3].

Первыми о возможности регресса грыжи межпозвоночного диска, подтвержденного данными КТ, сообщили в 1984 г. F.G. Guinto и соавт. [4]. В последнее время накапливается все больше клинических случаев, свидетельствующих о возможном самостоятельном регрессе грыжи диска на различных уровнях позвоночного столба [5–13]. Нам не встретилось подобных описаний в отечественной литературе, поэтому представляем собственное наблюдение спонтанного регресса грыжи диска.

Пациентка К., 57 лет, поступила в нейрохирургическое отделение Клиники нервных болезней им. А.Я. Кожевникова в октябре 2014 г. с жалобами на боль в пояснично-крестцовом отделе позвоночника до 3–4 баллов по визуальной аналоговой шкале (ВАШ), боль в ягодичной области слева. Из анамнеза известно, что боль в пояснице периодически беспокоит в течение 8 лет. В начале 2013 г., после интенсивной физической нагрузки (ремонт), стала отмечать постепенное нарастание боли в пояснично-крестцовом отделе позвоночника. В марте 2014 г. на фоне относительного благополучия почувствовала сильную боль (по определению пациентки, как «прострел током») в пояснично-крестцовом отделе позвоночника с иррадиацией по задненаружной поверхности левой ноги до пальцев ног. Интенсивность боли достигала 7–8 баллов по ВАШ, боль носила острый характер, усиливалась при движении, длительном пребывании в положении сидя, в вечернее время. С апреля появилось онемение по наружному краю стопы, интенсивность боли не снижалась. Лечилась амбулаторно (нестероидные противовоспалительные препараты – НПВП, миорелаксанты, физиотерапия, лечебная физкультура) без значимого эффекта.

При МРТ пояснично-крестцового отдела позвоночника (25.04) обнаружены дегенеративно-дистрофические изменения пояснично-крестцового отдела позвоночника: спондилез, спондилоартроз, левосторонняя заднебоковая экструзия диска между L₅ и S₁ (12 мм) с компрессией корешка S₁ (рис. 1).

В августе осмотрена нейрохирургом в связи с жалобами на боль в пояснично-крестцовом отделе позвоночника с иррадиацией по задней поверхности левой ноги до уровня пальцев стопы. Неврологический статус: черепные нервы без патологии,

парез подошвенного сгибания слева до 4 баллов, гипестезия по дерматому корешка S_1 слева, сухожильные рефлексы с рук симметричны, нормальной живости, коленные рефлексы вызываются, симметричны, нормальной живости, ахилловы слева снижены, положительный симптом Ласега слева с 30° . Нейроортопедический статус: С-образный сколиоз вершиной вправо, резкое ограничение подвижности в поясничном отделе из-за боли, выраженный мышечно-тонический синдром на поясничном уровне, болезненность при пальпации грушевидной мышцы, положительная проба Бонне–Бобровникова. Таким образом, у пациентки отмечались выраженные мышечно-тонический и корешковый синдромы. Учитывая наличие на

МРТ пояснично-крестцового отдела большой грыжи между L_4 и S_1 с латерализацией влево, признаков компрессии корешка S_1 , неэффективность консервативной терапии в течение полугода, пациентке предложено хирургическое лечение, от которого она отказалась по семейным обстоятельствам.

В конце октября пациентка повторно осмотрена в Клинике нервных болезней им. А.Я. Кожеевникова. С начала октября отмечалось постепенное уменьшение боли без видимых причин, стали менее выраженными, а затем и полностью регрессировали ощущения «прострела током» по задней поверхности левой ноги до уровня икроножной мышцы. Сохранялась умеренная боль в пояснично-крестцовом отделе позвоночника и левой ягодичной области. Артериальное давление 120/70 мм рт. ст., частота сердечных сокращений 72 удара в минуту. Неврологический статус: парезов нет, сухожильные рефлексы с рук, ног вызываются, симметричные, нормальной живости, чувствительных нарушений не выявлено; небольшая гипотония и гипотрофия голени слева (уменьшение окружности левой голени по сравнению с правой на 1 см), тазовые функции сохранены. Легкий правосторонний сколиоз, подвижность поясничного отдела позвоночника полная. Отмечались легкое напряжение длинных мышц спины слева, болезненность при пальпации межкостистой связки между L_{IV-V} , болезненность при пальпации фасеточных суставов на уровне L_{IV-V} , больше слева, болезненность при пальпации грушевидной мышцы слева. Положительная проба Бонне–Бобровникова слева; симптомы Ласега, Дежерина, Нери отрицательные. Таким образом, констатирован клинический регресс корешковой симптоматики, сохранялась боль скелетно-мышечного характера в рамках фасеточного синдрома и синдрома грушевидной мышцы. Повторно выполнена МРТ пояснично-крестцового отдела позвоночника, отчетливо установлено отсутствие экструзии (рис. 2).

В связи с сохранявшейся скелетно-мышечной болью, проявлявшейся фасеточным болевым синдромом и синдромом грушевидной мышцы, проведена чрескожная высокочастотная невротомия медиальных ветвей дугоотростчатого сустава на уровне корешка L_4 и S_1 , лекарственная блокада с дексаметазоном грушевидной мышцы слева. Отмечен положительный эффект в виде полного регресса болевого синдрома.

Обсуждение. В настоящее время возможность спонтанного регресса грыжи межпозвоночного диска является установленным фактом. Однако частота регресса, условия

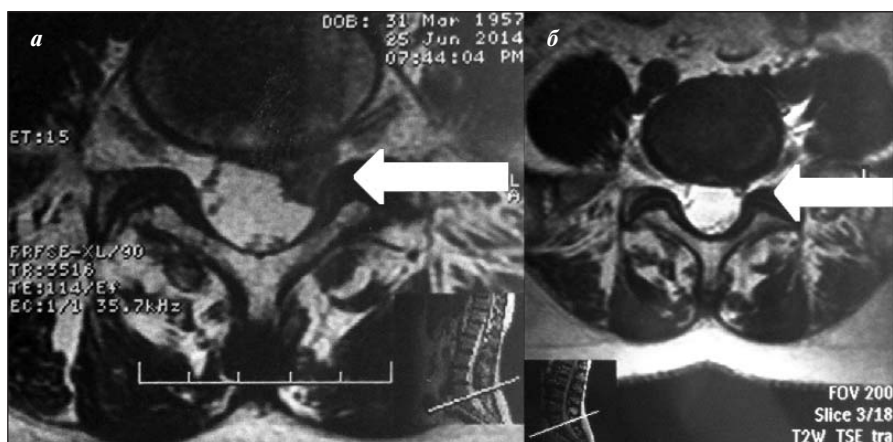


Рис. 2. МРТ позвоночника в режиме T2 (аксиальная проекция). а – экструзия диска L_4 – S_1 (заднебоковая, слева; стрелка); б – регресс экструзии диска через 8 мес (стрелка)

его развития, возможные механизмы и влияние на клиническую симптоматику остаются не совсем ясными.

J.V. Martinez-Quinones и соавт. [7] в ходе проспективного наблюдения 858 пациентов отметили спонтанный регресс грыжи диска в 33 случаях. М. Macki и соавт. [6] представили описание 53 пациентов с секвестрированными грыжами дисков, у которых наблюдалось клиническое улучшение в среднем через $1,3 \pm 1,3$ мес, а радиографический регресс грыжи – через $9,3 \pm 13,3$ мес. Авторы сделали вывод, что больные с секвестрированными грыжами при отсутствии данных для экстренного нейрохирургического вмешательства имеют лучшие шансы на успешное консервативное лечение, что, вероятно, связано с воспалительной реакцией против свободного фрагмента.

Y. Yukawa и соавт. [11] в течение 30 мес наблюдали 30 пациентов с дискогенной радикулопатией, леченных консервативно. Были оценены клинический статус и морфологические изменения в динамике, проведена серия МРТ (в среднем 4,4). Большинство клинических проявлений регрессировали в течение 1 года, что сочеталось с уменьшением размера грыжи диска в среднем на 15% в сагиттальной и на 18% в аксиальной плоскости. Уменьшение грыжи диска наблюдалось и в сроки более 1 года, но это сопровождалось усилением дегенеративных процессов. При динамическом исследовании 38 пациентов с корешковыми болями объем грыжи диска уменьшился в 40% случаев. Вещество диска в эпидуральном пространстве подвергалось большему регрессу, чем в подсвязочном, что может быть обусловлено более богатым кровоснабжением [10].

В литературе обсуждаются три возможных механизма регресса грыжи диска [4, 7, 8, 14–16]. Первый вариант – механическое «самопроизвольное вправление» грыжи [4, 14] – гипотетически возможен лишь при сохранном фиброзном кольце и носит преимущественно спекулятивный характер.

Второе объяснение – исчезновение грыжевого фрагмента вследствие дегидратации, дегенерации и сморщивания диска [15]. Косвенным доказательством такой возможности является то, что у молодых пациентов большие (т. е. достаточно гидратированные) фрагменты лучше регрессируют [16].

Наиболее убедительной выглядит третья гипотеза, которая предполагает рассасывание грыжи диска путем фагоцитоза и ферментативной деструкции, индуцированное

воспалительным процессом, возникающим как реакция на диск в качестве инородного тела. Т. Ikeda и соавт. [17] провели гистологические и гистохимические исследования 100 биопсий грыж дисков: воспалительные изменения (в виде клеточной инфильтрации, в основном макрофагов в пульпозное ядро, неоваскуляризации и грануляций) наблюдались в 17% случаев протрузии, 82% случаев подсвязочных экстррузий, 100% случаев экстррузий с разрывом задней продольной связки и 80% случаев секвестрированных грыж, что, по мнению авторов, создает предпосылки для резорбции фагоцитами вещества экструдированных и секвестрированных дисков. Многочисленные исследования подтверждают роль различных иммунологических факторов и факторов неоваскулогенеза в резорбции фрагментов грыжи диска (фактор некроза опухоли α – ФНО α , интерлейкины – ИЛ, фактор роста эндотелия сосудов, металлопротеиназы 3-го и 7-го типов, активация фагоцитоза и т. д.) [18–22].

Воспалительные изменения также играют важную, а возможно, и определяющую роль в компрессии грыжей диска спинномозгового корешка – как в возникновении и поддержании болевого синдрома, так и в регрессе клинической симптоматики [22].

Клинически доказанный положительный эффект НПВП и эпидурального введения глюкокортикоидов, вероятно, обусловлен их влиянием на подавление различных звеньев воспалительной реакции. При наблюдении в течение года 110 пациентов плохой прогноз выздоровления коррелировал с высоким уровнем ИЛ6, при этом не получено корреляции с морфологическими изменениями состояния грыжи диска по данным МРТ [23]. Хроническое воспаление

может привести к формированию рубцово-спаечных изменений, грануляций, ухудшая состояние корешка.

В то же время резорбция фрагментов грыжи диска, по данным иммунологических исследований, обусловлена каскадом воспалительных реакций. Считается, что воспалительные цитокины, такие как ФНО α , стимулируют выработку металлопротеиназ, факторов неангиогенеза (фактор роста эндотелия сосудов плазмин), что обеспечивает усиление фагоцитоза и резорбции фрагментов грыжи диска [21, 22]. Поэтому неэффективность терапии ингибиторами ФНО α у пациентов с дискогенной радикулопатией можно частично объяснить подавлением этой саногенетической реакции. Исход воспалительной реакции в настоящее время непредсказуем и, вероятно, генетически детерминирован.

В представленном нами случае большая латерализованная экстррузия вызвала компрессию корешка S₁, что привело к развитию выраженного мышечно-тонического и корешкового синдрома. Спустя 8 мес полностью регрессировали клинические проявления дискогенной радикулопатии, мышечно-тонический синдром, а также морфологические изменения по данным МРТ. Вероятный механизм – воспалительно-индуцированная резорбция крупного фрагмента грыжи диска, что согласуется с данными литературы. При первой консультации пациентки обсуждалось нейрохирургическое вмешательство, для которого были все показания. После регресса дискогенной радикулопатии сохранялась лишь умеренная боль, обусловленная скелетно-мышечной патологией (фасеточный синдром, синдром грушевидной мышцы), которая была успешно устранена малоинвазивными методами.

ЛИТЕРАТУРА

- Schistad EI, Espeland A, Pedersen LM, et al. Association between baseline IL-6 and 1-year recovery in lumbar radicular pain. *Eur J Pain*. 2014 Nov;18(10):1394–401. doi: 10.1002/j.1532-2149.2014.502.x. Epub 2014 Apr 2.
- Kreiner DS, Hwang SW, Easa JE, et al. An evidence-based clinical guideline for the diagnosis and treatment of lumbar disc herniation with radiculopathy. *Spine J*. 2014 Jan;14(1):180–91. doi: 10.1016/j.spinee.2013.08.003. Epub 2013 Nov 14.
- Fardon DF, Williams AL, Dohring EJ, et al. Lumbar disc nomenclature: version 2.0: Recommendations of the combined task forces of the North American Spine Society, the American Society of Spine Radiology and the American Society of Neuroradiology. *Spine J*. 2014 Nov 1;14(11):2525–45. doi: 10.1016/j.spinee.2014.04.022. Epub 2014 Apr 24.
- Guinto FG, Hashim H, Stumer M. CT demonstration of disk regression after conservative therapy. *AJNR Am J Neuroradiol*. 1984 Sep-Oct;5(5):632–3.
- Gautschi OP, Stienen MN, Schaller K. Spontaneous regression of lumbar and cervical discherniations – a well established phenomenon. *Praxis (Bern 1994)*. 2013 May 22;102(11):675–80. doi: 10.1024/1661-8157/a001298.
- Macki M, Hernandez-Hermann M, Bydon M, et al. Spontaneous regression of sequestered lumbar discherniations: Literature review. *Clin Neurol Neurosurg*. 2014 May;120:136–41. doi: 10.1016/j.clineuro.2014.02.013. Epub 2014 Feb 25.
- Martinez-Quinones JV, Aso-Escario J, Consolini F, Arregui-Calvo R. Spontaneous regression from intervertebral disc herniation. Propos of a series of 37 cases. *Neurocirugia (Astur)*. 2010 Apr;21(2):108–17.
- Chang CW, Lai PH, Yip CM, Hsu SS. Spontaneous regression of lumbar herniated disc. *J Chin Med Assoc*. 2009 Dec;72(12):650–3. doi: 10.1016/S1726-4901(09)70449-6.
- Buttermann GR. Lumbar disc herniation regression after successful epidural steroid injection. *J Spinal Disord Tech*. 2002 Dec;15(6):469–76.
- Mochida K, Komori H, Okawa A, et al. Regression of cervical discherniation observed on magnetic resonance images. *Spine (Phila Pa 1976)*. 1998 May 1;23(9):990–5; discussion 996–7.
- Yukawa Y, Kato F, Matsubara Y, et al. Serial magnetic resonance imaging follow-up study of lumbar disc herniation conservatively treated for average 30 months: relation between reduction of herniation and degeneration of disc. *J Spinal Disord*. 1996 Jun;9(3):251–6.
- Chiu CC, Chuang TY, Chang KH, et al. The probability of spontaneous regression of lumbar herniated disc: a systematic review. *Clin Rehabil*. 2014 Jul 9. pii: 0269215514540919. [Epub ahead of print]
- Kim SG, Yang JC, Kim TW, Park KH. Spontaneous regression of extruded lumbar discherniation: three cases report. *Korean J Spine*. 2013 Jun;10(2):78–81. doi: 10.14245/kjs.2013.10.2.78. Epub 2013 Jun 30.
- Teplick JG, Haskin ME. Spontaneous regression of herniated nucleus pulposus. *AJR Am J Roentgenol*. 1985 Aug;145(2):371–5.
- Slavin KV, Raja A, Thornton J, Wagner FC Jr. Spontaneous regression of a large lumbar disc herniation: report of an illustrative case. *Surg Neurol*. 2001 Nov;56(5):333–6; discussion 337.
- Henmi T, Sairyo K, Nakano S. Natural history of extruded lumbar intervertebral disc herniation. *J Med Invest*. 2002 Feb;49(1–2):40–3.
- Ikeda T, Nakamura T, Kikuchi T, et al. Pathomechanism of spontaneous regression of the herniated lumbar disc: histologic and immunohistochemical study. *J Spinal Disord*. 1996 Apr;9(2):136–40.
- Haro H, Shinomiya K, Murakami S, Spengler DM. Up-regulated expression of matrix metalloproteinase-7-dependent release of matrix metalloproteinase-7-dependent release

of tumor necrosis factor-alpha in a model of herniated disc resorption. *J Clin Invest.* 2000 Jan;105(2):143–50.

20. Haro H, Kato T, Komori H, et al. Vascular endothelial growth factor (VEGF)-induced angiogenesis in herniated disc resorption. *J Orthop Res.* 2002 May;20(3):409–15.

21. Kato T, Haro H, Komori H, Shinomiya K.

Sequential dynamics of inflammatory cytokine, angiogenesis inducing factor and matrix degrading enzymes during spontaneous resorption of the herniated disc. *J Orthop Res.* 2004 Jul;22(4):895–900.

22. Sun Z, Zhang M, Zhao XH, et al. Immune cascades in human intervertebral disc: the pros and cons. *Int J Clin Exp Pathol.* 2013 May

15;6(6):1009–14. Print 2013.

23. Schistad EI, Espeland A, Pedersen LM, et al. Association between baseline IL-6 and 1-year recovery in lumbar radicular pain. *Eur J Pain.* 2014 Nov;18(10):1394–401. doi: 10.1002/j.1532-2149.2014.502.x. Epub 2014 Apr 2.

Исследование не имело спонсорской поддержки. Авторы несут полную ответственность за предоставление окончательной версии рукописи в печать. Все авторы принимали участие в разработке концепции статьи и написании рукописи. Окончательная версия рукописи была одобрена всеми авторами.