



ALTERACIONES **CUTÁNEAS EN EL** **PIE DEL PACIENTE** **DIABÉTICO**

TRABAJO DE FINAL DE GRADO- PODOLOGÍA

Silvia Carmona Bracero
Dra. Anna Jucglà Serra

Barcelona, 8 de Junio de 2015

ÍNDICE

RESUMEN / ABSTRACT.....	4
1. INTRODUCCIÓN.....	5
2. OBJETIVOS.....	6
3. MATERIAL Y MÉTODOS.....	7
3.1 BÚSQUEDA BIBLIOGRÁFICA.....	7
3.2 RECOGIDA DATOS DEL HOSPITAL PODOLÓGICO.....	8
4. RESULTADOS.....	9
4.1 RESULTADOS DE LA BUSQUEDA BIBLIOGRÁFICA DE LAS ENFERMEDADES CUTÁNEAS ASOCIADAS A DIABETES MELLITUS.....	9
4.1.1 Procesos cutáneos asociados a la presencia de diabetes.....	9
4.1.1.1 Dermopatía diabética.....	10
4.1.1.2 Capilaritis purpúrica pigmentada.....	10
4.1.1.3 Engrosamiento empedrado de los dedos.....	10
4.1.1.4 Necrobiosis lipoídica.....	11
4.1.1.5 Dermatitis perforante adquirida.....	11
4.1.1.6 Ampolla diabética.....	12
4.1.1.7 Piel y uñas amarillas.....	12
4.1.1.8 Xantomas eruptivos.....	13
4.1.1.9 Granuloma anular.....	13

4.1.2 Procesos cutáneos relacionados con las complicaciones de la diabetes.....	14
4.1.2.1 Pie diabético.....	14
4.1.3 Reacciones cutáneas la tratamiento diabético.....	16
4.1.4 Infecciones.....	16
4.1.4.1 Infecciones bacterianas.....	16
4.1.4.2 Infecciones micóticas.....	16
4.1.5. Otras.....	17
4.1.5.1 Hiperqueratosis plantar.....	17
4.1.5.2 Helomas.....	18
4.1.6 Patología ungueal y diabetes.....	19
4.2 RESULTADOS BASADOS EN LA EVIDENCIA EN EL HOSPITAL PODOLÓGICO.....	20
5. DISCUSIÓN.....	27
6. CONCLUSIÓN.....	30
7. BIBLIOGRAFÍA.....	31
8. AGRADECIMIENTOS.....	34
ANEXOS.....	35

ÍNDICE DE FIGURAS

Figura 1. Relación entre el sexo de la persona y tipo de diabetes.....	20
Figura 2. Agrupación de pacientes por años de evolución.....	21
Figura 3. Relación entre obesidad y años de evolución de la diabetes.....	22
Figura 4. Relación pacientes con afectación ungueal y cutánea.....	23
Figura 5. Relación entre hiperqueratosis y obesidad.....	24
Figura 6. Tipos de deformidad del pie.....	25

RESUMEN

Las alteraciones cutáneas que pueden darse en los pacientes diabéticos se dividen en cuatro subgrupos, procesos cutáneos asociados a la presencia de diabetes, procesos cutáneos relacionados con las complicaciones de la diabetes, reacciones cutáneas al tratamiento diabético e infecciones. Tras un estudio de 3 meses con 44 pacientes diagnosticados de diabetes mellitus, se ha observado que en un 89% de ellos presentan alteración cutánea y en un 71% de los pacientes presentan alteración ungueal. La presencia de piel seca es la afectación cutánea más observada en pacientes con diabetes mellitus y que además presentan obesidad. La alteración en el crecimiento ungueal, es la afectación más común sobre la patología de la uña.

ABSTRACT

The cutaneous alterations that may be given in the diabetic patients are divided in four subgroups: cutaneous processes associated with the presence of diabetes, cutaneous processes related to the complications of the diabetes, cutaneous reactions to the diabetic treatment and infections.

A three months research conducted with 44 patients diagnosed of diabetes mellitus has shown that 89% of them presented cutaneous alteration while 71% of the patients presented nail disorder. The presence of dry skin leather is the cutaneous affectation most observed in patients with diabetes mellitus who also suffer obesity. The alteration in the nail growth is the most common affectation on the nail pathology.

1. INTRODUCCIÓN

La diabetes mellitus es una enfermedad crónica de distribución a nivel mundial. Caracterizada por ser una enfermedad o síndrome metabólico con la aparición de hiperglucemia secundaria a defectos de la secreción de insulina, de la acción de la insulina o de ambas. Con alteración del metabolismo hidrocarbonado, proteico y lipídico; siendo la hidrocarbonada la más significativa. La falta de acción insulínica, sea de la etiología que sea, inducirá una mala utilización de la glucosa que dará lugar, a la triada clásica de poliuria, polidipsia y polifagia, pero, junto a estos síntomas, existirá un espectro clínico muy amplio que puede ir desde manifestaciones puramente catabólicas como pérdida de peso o afectación progresiva de los diferentes órganos y aparatos.¹ Esta patología conlleva una serie de trastornos asociados, siendo uno de ellos la afectación cutánea, presente en un 54-56% de los pacientes insulino dependientes y en un 61-70% de los pacientes que no son insulino dependientes. Las alteraciones cutáneas que pueden darse en los pacientes diabéticos no son exclusivas por padecer dicha patología, pero sí que sea demostrado que ocurren con más frecuencia. Además la obesidad es una enfermedad crónica asociada en un porcentaje alto de la población que padece diabetes mellitus; las manifestaciones presentes en ambas enfermedades están relacionadas directamente con la edad de inicio, cronicidad y severidad de la enfermedad de base. A lo largo de estos cuatro años de estudios, he observado a pacientes con diabetes y no por el Hospital Podológico, viendo que estos pacientes sufren más patología cutánea, por eso he decidido realizar mi trabajo de final de carrera.

2. OBJETIVOS

- 2.1. Analizar mediante la revisión bibliográfica de la patología cutánea en el pie del paciente diabético.

- 2.2. Analizar la incidencia de la patología cutánea del pie del paciente diabético, detectado en el paciente visitado en la consulta de la Hospital Podológico en un periodo de 3 meses.

3. MATERIAL Y MÉTODOS

3.1 BÚSQUEDA BIBLIOGRÁFICA

Se ha utilizado la base de datos Scopus con fecha desde 1960; se ha realizado una búsqueda de artículos donde se ha buscado "afectaciones cutáneo-mucosas" relacionado con la diabetes mellitus. La búsqueda se ha realizado desde Enero hasta Abril de 2015.

Los términos introducidos:

- Pie diabético

Se obtienen un resultado de 396 artículos. Se limita la búsqueda por fecha desde el 2000 hasta el 2015, artículos y refinando la búsqueda solamente a pie diabético; obteniéndose 57 artículos.

- Cutaneomucosa

Se obtienen 234 artículos, se limita la búsqueda con palabras clave de diabetes mellitus y que solamente sean artículos con texto completo, se obtienen 29 artículos.

Se ha limitado a los artículos necesarios, para mi búsqueda bibliográfica.

Para complementar la búsqueda bibliográfica, he utilizado libros de la Biblioteca de la UB, del apartado Dermatología y Podología.

3.2 RECOGIDA DE DATOS HOSPITAL PODOLOGICO

He obtenido los datos de los pacientes visitados en el Hospital Podológico de Bellvitge. Los pacientes que acuden al Hospital podológico a la unidad de Pie de Riesgo, son diagnosticados de diabetes mellitus y tienen tres consultas gratis al año para asistir al podólogo, vienen a realizarse una quiropodia o una exploración de pie de riesgo. Se ha realizado un consentimiento escrito, para pedir permiso al director del Hospital para la obtención de información.

Se ha realizado una tabla con recogida de datos, donde se deja reflejado tipo de diabetes, evolución de la enfermedad, sexo, obesidad, medicación, presentación de alteración dérmica, alteración ungueal, exploración neurológica y tipo de huella plantar. (Tabla adjuntada en anexos)

El número de historia del paciente elegido para el estudio de las patologías cutaneomucosas, es irreal, se ha dado un número aleatorio de 5 o 6 dígitos para cada paciente; en todo momento se querido preservar la intimidad del paciente.

La recogida de datos relacionados con el tipo de diabetes, evolución, medicación y otras patologías, se ha utilizado de forma verbal, con pregunta directa.

Para la tipificación ponderal de los pacientes se ha realizado de forma verbal, con pregunta directa.

De cada paciente se ha realizado fotografías (todas con el consentimiento del paciente), de la planta, dorso del pie y piernas del paciente; para el estudio de patología dérmica presente.

4. RESULTADOS

4.1 RESULTADOS DE LA BÚSQUEDA BIBLIOGRÁFICA DE LAS ENFERMEDADES CUTÁNEAS ASOCIADAS A DIABETES MELLITUS

Según distintos estudios, un 54-56% de los pacientes que son diabéticos insulino dependientes y un 61-70% de los no insulino dependientes tendrán manifestaciones cutáneas aparte del pie diabético.² En muchos casos los mecanismos que explican estas lesiones son desconocidos, en cambio en otros, las consecuencias de la diabetes, como por ejemplo defecto de formación del colágeno, mal control de la glucemia contribuyen a la aparición de lesiones cutáneas.³ Dividiremos las manifestaciones cutáneas de la diabetes mellitus:

- 1) Procesos cutáneos asociados a la presencia de diabetes
- 2) Procesos cutáneos relacionados con las complicaciones de la diabetes
- 3) Reacciones cutáneas al tratamiento diabético
- 4) Infecciones

4.1.1 Procesos cutáneos asociados a la presencia de diabetes

Algunos procesos dermatológicos que se verán a continuación tienen una prevalencia más elevada en los pacientes diabéticos, no siendo excluyente, de que fuera de un cuadro diabético no se puedan observar.

4.1.1.1. Dermopatía diabética (manchas pretibiales)

Se considera el hallazgo cutáneo más habitual de la diabetes; ya que se observa entre un 30% y un 60% de los pacientes⁴; aunque en pacientes no diabéticos y un grupo similar de edad, se encuentra alrededor de un 20%.³

Consiste en la aparición de lesiones atróficas, pigmentadas, ovaladas, bilaterales y a nivel de extremidades inferiores; encontrándolas más frecuentemente en la zona tibial y en pacientes de larga evolución². Son lesiones asintomáticas habitualmente, que se resolverán alrededor de 1 o 2 años. La causa es desconocida, pero a menudo se acompaña de microangiopatía⁵, debido al aumento de la permeabilidad vascular por la diabetes predispone al desarrollo de las lesiones.

4.1.1.2. Capilaritis purpúrica pigmentada

Consiste en la presencia de lesiones maculosas purpúricas o marrón-anaranjado³, localizadas en la zona tibial, tobillo y dorso del pie; sin ninguna afectación extracutánea ni signo funcional.² Se encuentra frecuentemente en pacientes diabéticos tipo 2, con edad avanzada y dermatopatía diabética asociada. Podría ser un indicador de microangiopatía en pacientes diabéticos.⁶ No hay tratamiento específico, pero la evolución es benigna aunque en algunos casos puede ser recidivante.²

4.1.1.3. Engrosamiento empedrado de los dedos

Esta patología se conoce también con el nombre de papulas de Huntley y fue descrita en 1986⁷; consiste en lesiones esclerodermiformes con manifestación de piel engrosada, sobre dorso de manos, pies y en

algunos casos sobre muslos. El engrosamiento tiene una apariencia rugosa, que produce tirantez de la piel³, principalmente sobre articulaciones interfalángicas y metatarsofalángicas, donde la mayoría de los pacientes diabéticos refieren disminución de la movilidad articular. Las pruebas de laboratorio muestran que este tipo de lesión presenta una acantosis, papilomatosis e hiperqueratosis sin componente inflamatorio.² Se trata de una alteración local de la piel y lo habitual es la remisión espontánea.⁸

4.1.1.4 Necrobiosis lipoídica

La necrobiosis lipoídica también conocida como enfermedad de Oppenheim⁹, es una enfermedad granulomatosa cutánea, rara, de evolución crónica, localizándose en los miembros inferiores en el 85% de los casos y de forma bilateral³.

Aparece en el 0,3-1% de los pacientes diabéticos², de predominancia femenina en proporción a la masculina de 3:1⁵. La etiología a día de hoy, es desconocida, pero muchos autores creen que se debe a una alteración del colágeno producida por un trastorno microvascular.

Las lesiones comienzan con una pápula bien delimitada, de color rojo-pardo, que evoluciona sin sintomatología y de evolución lenta. La superficie de las lesiones aparece brillante con vasos telangiectásicos. A medida que pasan los años, en un 35% de los casos³, pueden aparecer zonas más deprimidas produciendo una ulceración central, producidas por un traumatismo o de manera espontánea.

4.1.1.5 Dermatitis perforante adquirida

Esta patología consiste en la eliminación transpidermica de sustancias dérmicas alteradas. Este proceso ocurre en los pacientes diabéticos de

larga duración en los que han sufrido un fallo renal y llevan algunos meses realizando diálisis.³

Consiste en la aparición de pápulas, pruriginosas, de tamaño pequeño, con una zona queratósica central, localizándose en los miembros inferiores. Las lesiones se pueden resolver espontáneamente, con retinoides tópicos, corticoides tópicos o fototerapia con luz ultravioleta.¹⁰

4.1.1.6 Ampolla diabética

Son ampollas grandes que aparecen en miembros inferiores, de líquido estéril, asintomáticas, de aparición espontánea sobre piel sana, tensas en un comienzo y que se vuelven flácidas cuando crecen de tamaño¹¹. La etiología es desconocida, pero puede estar asociado a una alteración de la vascularización cutánea que produce la fragilidad de la piel⁶. Desde el punto de vista histológico, en las ampollas se observa un despegue dermoepidérmico sin acantólisis⁵. Estas ampollas se curan entre 2 a 5 semanas, de forma espontánea; solamente se debe tener el habitual cuidado local.²

Con menos frecuencia, se pueden encontrar ampollas hemorrágicas³, en pacientes diabéticos de larga evolución con neuropatía periférica, donde se produce una destrucción de las fibrillas de anclaje, en las que curan con cicatriz y atrofia.

4.1.1.7. Piel y uñas amarillas

La aparición de piel y uñas amarillas se produce en lugares como palmas y planta del pie del paciente diabético. Algunos autores creen que es por un cumulo de caroteno en la piel³ y otros por la glucosilación

no enzimática del colágeno dérmico y otras proteínas, que muestran esta coloración⁴.

4.1.1.8.Xantomas eruptivos

Los xantomas eruptivos son pápulas inicialmente rojas y que después adquieren un centro de color amarillo⁵, múltiples, duras, redondeadas, pruriginosas y en algunos casos dolorosas². Que aparecen en las superficies de extensión de los miembros y articulaciones; producidas por una diabetes mellitus mal controlada e hipertrigliceridemia¹². Las lesiones reaccionan de manera favorable si se normaliza el control de la glucemia e hipertrigliceridemia.

4.1.1.9.Granuloma anular

El granuloma anular son pápulas pequeñas asintomáticas, de coloración amarillenta, rojiza o normal de la piel, con una disposición anular³, de evolución crónica y benigna¹³. Se localizan sobretodo en el dorso de manos y pies. La fisiopatología es desconocida y aunque su remisión puede ser espontánea, hay tratamientos eficaces como isotretinoína, dapsona o fotoquimioterapia.

Aunque el granuloma anular es la dermatosis más frecuente, su evaluación en términos de frecuencia es incorrecta, por lo que es razonable investigar la posibilidad de diabetes mellitus en pacientes con granuloma anular generalizado¹⁴.

4.1.2 Procesos cutáneos relacionados con las complicaciones de la diabetes

Muchas de las complicaciones de los pacientes diabéticos se manifiestan a nivel de los pies; por lo que a día de hoy representa un problema de salud pública en todo el mundo a causa del riesgo de sufrir heridas que desencadenarán en una amputación¹⁵. Las complicaciones son neuropatía, vasculopatía, infecciones y mala curación de las heridas por anomalía del colágeno¹⁶.

4.1.2.1 Pie diabético

Se define el pie diabético como "alteración clínica de etiología neuropatía e inducida por hiperglucemia mantenida, en la que con existencia o no de isquemia, y traumatismo se produce una lesión, ulceración, infección o destrucción de los tejidos profundos del pie".^{15,3} La etiología del pie diabético será multifactorial.

La neuropatía periférica sensitiva está presente en un 90% de los diabéticos que tienen lesiones¹⁵. La afectación sensitiva consiste en una hipostesia, anestesia termoálgica en ambos pies, pérdida de la sensibilidad de protección frente a traumatismos, limitaciones biomecánicas y agresiones externas como un calzado estrecho.

La neuropatía motora es una afectación más rara¹⁵, se produce una atrofia de los músculos intrínsecos del pie, produciendo un desequilibrio entre músculos extensores y plantares, originando deformidades, que predisponen a traumatismos y ulceraciones.

La neuropatía autonómica, lleva a una reducción de la sudoración del pie, produciendo piel seca, hiperqueratósica y agrietada. Predisponiendo a una infección.

La arteriopatía está presente en el 50% de los diabéticos con lesión, casi siempre asociada a neuropatía en un 40%¹⁵. Es una afectación frecuente, de inicio rápido, difusa, de localización distal de las arterias de la pierna sin tocar las arterias del pie. Suele estar acompañada de abolición de pulsos distales. Presencia frecuente de calcificación arterial, donde las arterias son poco comprensibles.

Las complicaciones cutáneas más importantes en el pie diabético son el mal perforante y la úlcera necrótica³.

El mal perforante plantar se encuentra en una zona de apoyo. Primero se encontrará una hiperqueratosis, que luego puede evolucionar si persiste la hiperpresión. En la exploración se deberá buscar un contacto óseo, tendinoso o un trayecto de fístula, en el cual un estudio de la biomecánica del paciente en estática y dinámica, nos ayudará a comprender el mecanismo inicial de la herida. La presencia de una herida indolora es signo de una neuropatía sensitiva.

Una lesión isquémica aparece mayoritariamente en regiones distales de los pies. La extensión y profundidad dependerá del grado de obstrucción de la luz arterial, donde se produce una bajada del flujo sanguíneo y del aporte de oxígeno¹⁷, de la zona isquémica afectada y de la circulación colateral compensatoria. Se caracteriza por cianosis de los bordes de la herida, palidez, eritrosis en declive y presencia de necrosis cutánea. Aparece el síntoma doloroso en reposo, cuando la luz arterial se ha reducido en un 90%, siendo la arteria femoral la más afectada habitualmente¹⁸. Dentro del tratamiento incluiría la revascularización del miembro afectado, aunque no siempre el problema isquémico queda resuelto definitivamente¹⁹. La úlcera isquémica cicatriza con dificultad, por la falta de aporte sanguíneo

adecuado. Si empeora el proceso, la necrosis se puede extender a superficies más grandes y más profundas.

4.1.3 Reacciones cutáneas al tratamiento diabético

Las reacciones alérgicas son inusuales con las insulinas recombinantes². Se han descrito reacciones de hipersensibilidad, de urticaria inmediata. Pero las reacciones alérgicas sistemáticas como la urticaria generalizada o el angioedema son excepcional.

4.1.4 Infecciones

Las infecciones cutáneas en pacientes diabéticos son más frecuentes, pero no de forma específica; sobre todo en aquellos que tienen un desequilibrio glucémico y que no son dependientes de insulina.

4.1.4.1. Infecciones bacterianas

Las infecciones bacterianas más comunes serán por cocos grampositivos, como *Staphylococcus aureus*. Estas infecciones cutáneas tienen una frecuencia más elevada cuanto menos controlada está la diabetes, porque su control es un parámetro fundamental para el tratamiento.

4.1.4.2. Infecciones micóticas

Las infecciones micóticas son el tipo de infección más frecuente en los pacientes diabéticos²¹, multiplicando el riesgo relativo de presentar onicomycosis de 1,5 a 2,8 comparado con un paciente no diabético²².

La colonización más frecuente será la *Candida albicans*, siendo la patología más frecuente el intertrigo interdigital en un 33% de la población diabética²³. La paroniquia candidiásica se caracterizará por la inflamación de la parte blanda periungueal y exudado purulento.

La neuropatía diabética de miembros inferiores predispone a la aparición de infecciones por dermatofitos, los más frecuentes son *Trichophyton rubrum* y *Trichophyton mentagrophytes*, llegando a alcanzar un 30% de las onicomycosis. Suele comenzar la infección en los espacios interdigitales, con maceración y descamación; además se pueden producir heridas por abrasión o úlceras de origen traumático; ya que la tiña de los pies pueden favorecer diferentes tipos de infecciones.

La localización más frecuente de colonización es en la uña del primer dedo del pie, pero se pueden dar diferentes patrones clínicos: afectación subungueal distal, subungueal proximal, onicomycosis superficial³.

4.1.5 Otras

En el pie, tanto en el paciente diabético como no, se pueden dar una serie trastornos a nivel cutáneos, que pueden agravar la patología de base que sufre la persona. Estas dos patologías que a continuación se verán, merecen un apartado aparte.

4.1.5.1.Hiperqueratosis plantar

La hiperqueratosis es una hipertrofia o hiperplasia de la capa córnea de la piel, a consecuencia de un aumento de queratina que cursa con engrosamiento uniforme de la piel en una superficie determinada. El mecanismo de producción es por el resultado de una alteración

biomecánica en una zona que recibe más presión de la fisiológicamente adecuada, por un calzado inadecuado²⁴, alteraciones estáticas o dinámicas que sobrecargan las estructuras. En el paciente diabético, que además presenta obesidad, se observará un descenso del arco plantar, una huella más ancha y una mayor presión durante la bipedestación y la marcha; siendo la localización más frecuente de hiperqueratosis en la zona plantar del antepié, bajo las cabezas metatarsianas; pero siempre asociado a cronicidad y severidad de la obesidad²⁵.

La relación entre la deformidad de los dedos en garra y desplazamiento anterior de la almohadilla de la grasa plantar metatarsiana, se asocia con transferencia de cargas desde la porción distal a la proximal presentando una presión elevada en las cabezas metatarsianas de pacientes con neuropatía, favoreciendo la hiperqueratosis metatarsiana plantar²⁶.

4.1.5.1 Heloma plantar

Los helomas son hiperqueratosis con un núcleo que se corresponde con una zona de hiperpresión intermitente de la piel sobre un punto óseo, lo que condiciona una isquemia de la capa basal. El mecanismo de producción se debe a la presión o a la fricción a la que se somete una determinada zona del pie donde se unen, por un lado, un relieve óseo o una exostosis y, por otra, la acción externa del calzado. Son lesiones muy delimitadas y más profundas que las hiperqueratosis simples. Se localizan principalmente en el dorso de los dedos, espacios interdigitales y también en la zona plantar del antepié, justo en el punto donde existe máxima presión o cizallamiento de las cabezas metatarsianas.

4.1.6 Patología ungueal y diabetes

En los pacientes diabéticos puede alterarse la estructura de la uña por diversos motivos, relacionados con las alteraciones sistémicas que padecen. Los diabéticos tienen una mayor predisposición a tener infecciones fúngicas en la uña y paroniquias candidiásicas, como ya se ha comentado anteriormente. Estas infecciones pueden dar lugar a líneas de Beau, onicolisis y cambios de coloración²⁷.

Con frecuencia se observan uñas amarillas que destacan sobre eritemas periungueales y telangiectasias. Se puede dar también una dilatación venosa, hemorragias y/o áreas isquémicas en el pliegue proximal, favoreciendo una hipertrofia de la lámina ungueal²⁸.

Debido a las alteraciones neurológicas pueden aparecer onicorrexis que consiste en estriaciones longitudinales o transversales en la superficie de la uña, incurvaciones de la lámina, onicolisis, paquioniquia que consiste en un engrosamiento de la uña²⁷; onicomadesis que consiste en la caída periódica de la uña, traquioniquia donde la uña adquiere un aspecto rugoso, fragilidad ungueal y/o acropaquias o dedos con forma de palillo de tambor.

4.2 RESULTADOS BASADOS EN LA EVIDENCIA EN EL HOSPITAL PODOLÓGICO

En el estudio han participado un total de 44 pacientes, de los cuales 21 son hombres y 23 son mujeres. Una paciente es diabética gestacional, un paciente presenta diabetes mellitus tipo 1, 36 pacientes presentan diabetes mellitus tipo 2, siendo el 48% mujeres, el 34% hombres y un 14% de pacientes encuestados que no saben qué tipo de diabetes presentan. (fig. 1)

Del 14% de pacientes que no saben qué tipo de diabetes tienen, 3 son mujeres y 3 son hombres, además dos de estos pacientes presentan la enfermedad Charcot-Marie-Tooth.

El 52% de los pacientes con diabetes mellitus, presentan obesidad, siendo 10 hombres y 13 mujeres; mientras que el 48% restante no. El 27% de los pacientes que presentan obesidad y diabetes mellitus tipo 2, toman antidiabéticos orales.

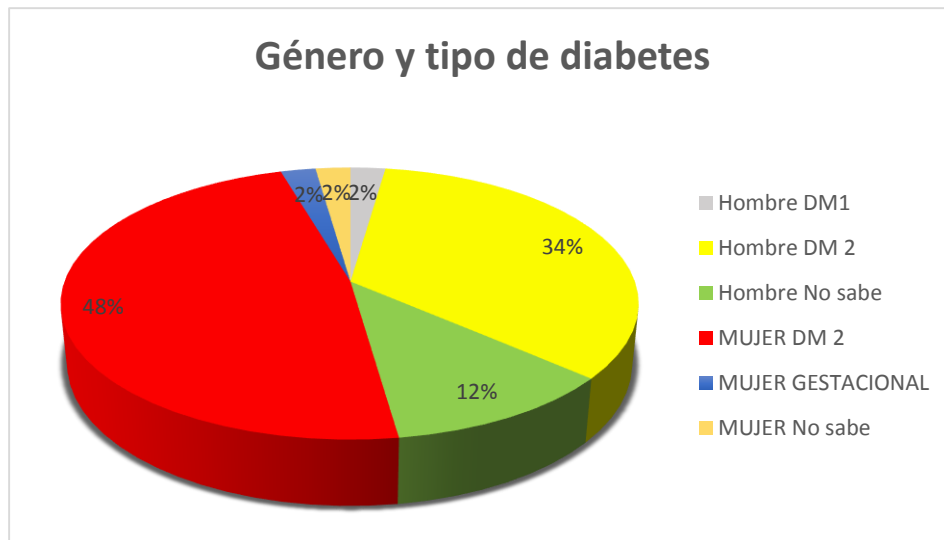


Figura 1. Relación entre el sexo de la persona con el tipo de diabetes.

El 62% de los pacientes con diabetes presenta una evolución de más de 10 años, siendo 13 hombres y 12 mujeres. El 18% de los pacientes

presenta una evolución de la enfermedad entre 5 y 10 años, mientras que el 9% les detectaron la enfermedad entre hace 1 y 5 años. El 11% restante no saben qué año le detectaron la enfermedad, siendo un total de 3 mujeres y 2 hombres, uno de ellos diagnosticado con la enfermedad Charcot-Marie-Tooth. (fig. 2)

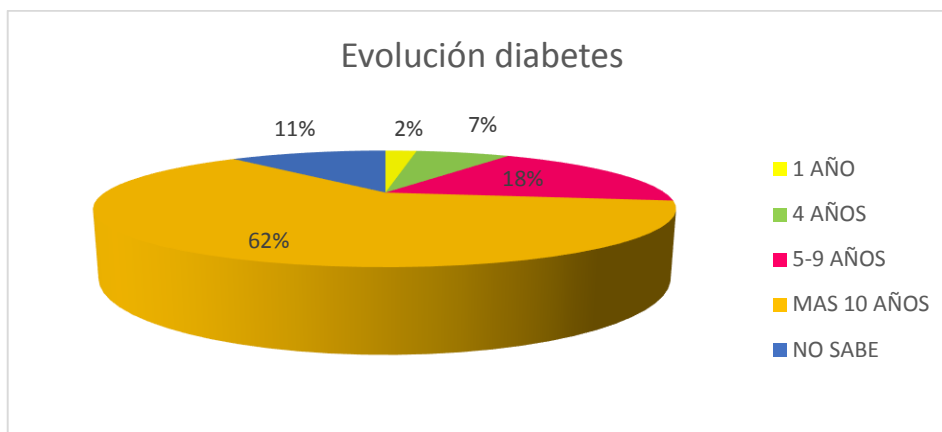


Figura 2. Agrupación de pacientes por años de evolución

Un 27% de los pacientes presentan obesidad y además una evolución de la diabetes de más de 10 años; en cambio un 34% de los pacientes tienen una evolución de más de 10 años en la diabetes pero no son obesos. (fig. 3)

Del total de 44 pacientes, 20 pacientes tienen un tratamiento de forma oral, 12 son mujeres y 8 son hombres; 9 pacientes realizan un tratamiento de forma parenteral con insulina en suspensión inyectable, todos ellos con diabetes Mellitus tipo 2 de más de 10 años de evolución; 3 pacientes hacen una combinación entre tratamiento oral y parenteral. Un total del 27% no sabe que medicación toman.

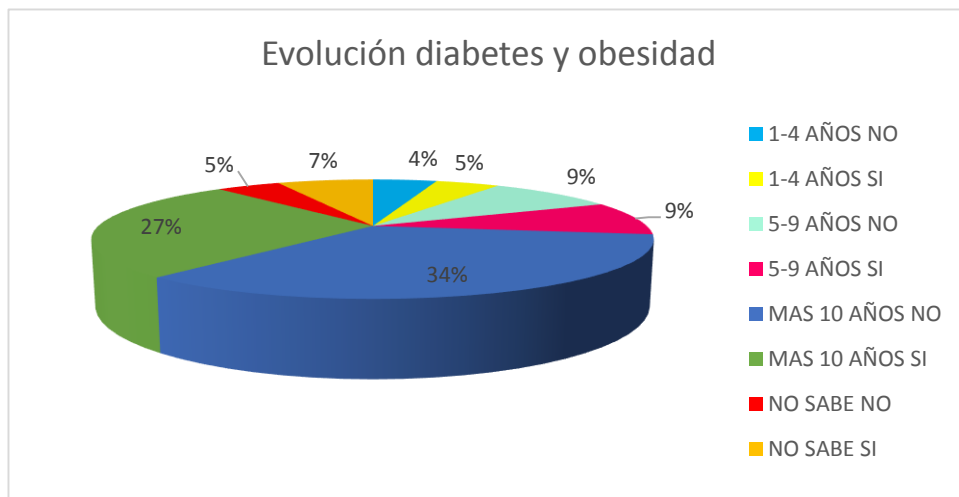


Figura 3. Relación entre obesidad y años de evolución de la diabetes.

La medicación por vía oral más frecuente que toman los pacientes es la Metformina en un 80% de los casos, un 65% de estos pacientes presentan una evolución de la enfermedad de más de 5 años y un 55% de estos pacientes además presentan obesidad.

Un 20% de los pacientes toman medicación para la HTA, hipercolesterolemia y por riesgo cardiovascular; un 25% toman medicación para la HTA e hipercolesterolemia; un 14% toman medicación solo para la HTA; en un 9% toman medicación para la hipercolesterolemia. El 11% de los pacientes no toman medicación para ninguna de las patologías descritas anteriormente. El 25% no saben la medicación que toman.

Del total de los 44 pacientes, 5 presentan isquemia y 15 neuropatía periférica tras las preguntas relacionadas con la afectación neurológica. El 11% de los pacientes han desarrollado problemas renales a raíz de la diabetes y el 20,4% han desarrollado problemas oculares.

En total un 89% de los pacientes presentan alteración cutánea y en un 71% presentan alteración ungueal. (fig. 4) De las 23 mujeres que han entrado en el estudio, 22 presentan alguna alteración cutánea y 14 mujeres además presentan patología ungueal. Del total de hombres que han sido 21; 17 pacientes presentan alguna patología cutánea y en 16 de los casos presentan alguna alteración ungueal.

El 79,5% de los pacientes presenta piel seca desde piernas hasta dedos del pie y un 48,57% de estos pacientes además presentan obesidad, siendo un total de 10 mujeres y 7 hombres, que cumplen estos dos valores. En total, un 70,45% de los casos presentan piel seca a nivel plantar, abarcando desde los dedos hasta los talones, siendo 14 hombres y 17 mujeres. El resto de pacientes presenta un estado normal de la piel, menos en un caso que presenta piel brillante plantar.

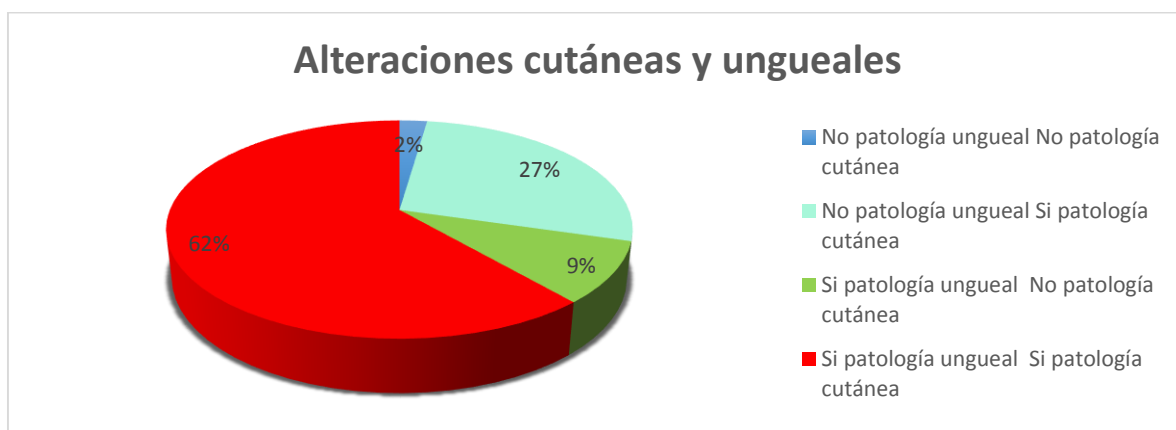


Figura 4. Relación de pacientes con afectación ungueal y cutánea.

En un total de 32 pacientes presentan hiperqueratosis plantar, ya sea metatarsiana o en los talones y 7 pacientes presentan hiperqueratosis dorsal a nivel de los dedos. El 34% de los pacientes además de presentar hiperqueratosis tienen obesidad y el 14% de los pacientes no presentan hiperqueratosis ni obesidad. (fig. 5)

En un 34% de los casos presentan helomas plantares o dorsales, siendo un total de 9 hombres y 6 mujeres. En 11 de los pacientes, presentan helomas e hiperqueratosis.

Un total de 9 pacientes presentan lesiones melanocíticas en sus piernas o pies. No se ha encontrado verrugas en ninguno de los pacientes encuestados.

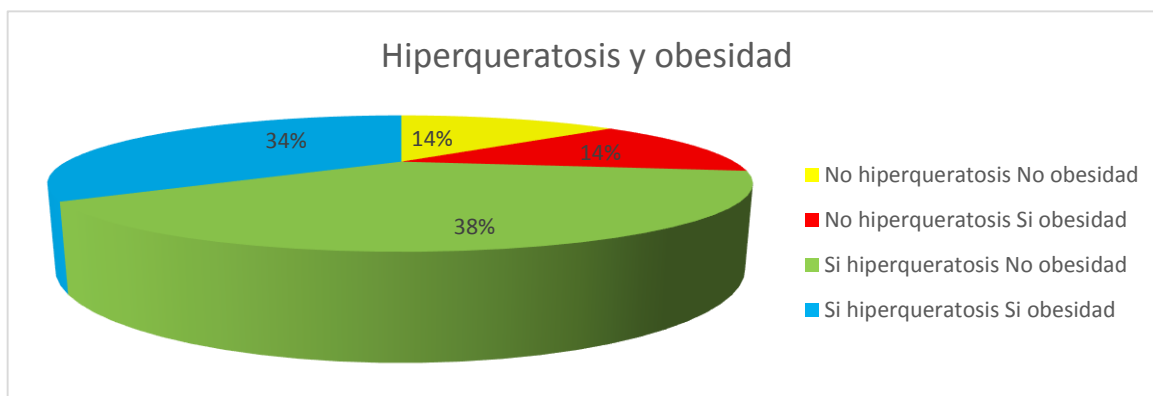


Figura 5. Se muestra la relación entre hiperqueratosis y obesidad.

Se ha observado en cuatro pacientes, tres hombres y una mujer, la aparición de úlceras neuropáticas. Dos pacientes presentan úlceras en ambos pies en zona metatarsiana; un paciente presenta solamente en un pie, pero tiene la presencia de dos úlceras, una en la zona del 1º dedo y la otra en la 5º cabeza metatarsiana. Otro paciente presenta dos úlceras, una dorsal y otra plantar, en la zona del cuboides del pie derecho. En dos de estos pacientes se ha observado la presencia amputación y úlceras.

En 5 pacientes, 4 hombres y una mujer; se ha observado la presencia de amputación de alguno de sus dedos; menos en un hombre que presenta la amputación a nivel metatarso-falángica de los dos pies. Todos ellos presentan la enfermedad de la diabetes mellitus desde hace más de 10 años, menos uno de los pacientes que no sabe la fecha de aparición.

Un total de 18,2% de los pacientes presentan onicomycosis. En un 41% de los casos presentan alteración en el crecimiento ungueal. En tres de los pacientes encuestados tienen onicocriptosis en el 1º dedo de ambos pies. Tres de los pacientes presentan onicogrifosis en alguna de sus uñas. Cuatro de los pacientes presentan hematoma subungueal en alguna de sus uñas. Se ha observado en un paciente la presencia de traquioniquia y en otro paciente la presencia de líneas de beau en el 1º dedo del pie.

Un total de 79% de los pacientes encuestados presentan una alteración en la morfología de sus pies; en un 52% de los pacientes estudiados presentan una deformidad de su pie e hiperqueratosis plantar y/o helomas. De los 7 pacientes que presentan hallux abductus valgus presentan en 5 de los casos hiperqueratosis plantar.

En los 7 pacientes con pies cavos, en 4 de ellos presentan hiperqueratosis plantar y helomas. En tres de los casos que presentan un pie aplanado solamente uno presenta helomas. Los 5 pacientes que tienen dedos en garra, presentan hiperqueratosis plantar y dorsal. De los 9 pacientes que presentan una relación antepié-retropié normal, 7 de ellos presentan hiperqueratosis plantar. De los 8 pacientes que presentan dorsiflexión o plantarflexión de 1º dedo del pie, 5 tienen hiperqueratosis y helomas. (fig. 6)

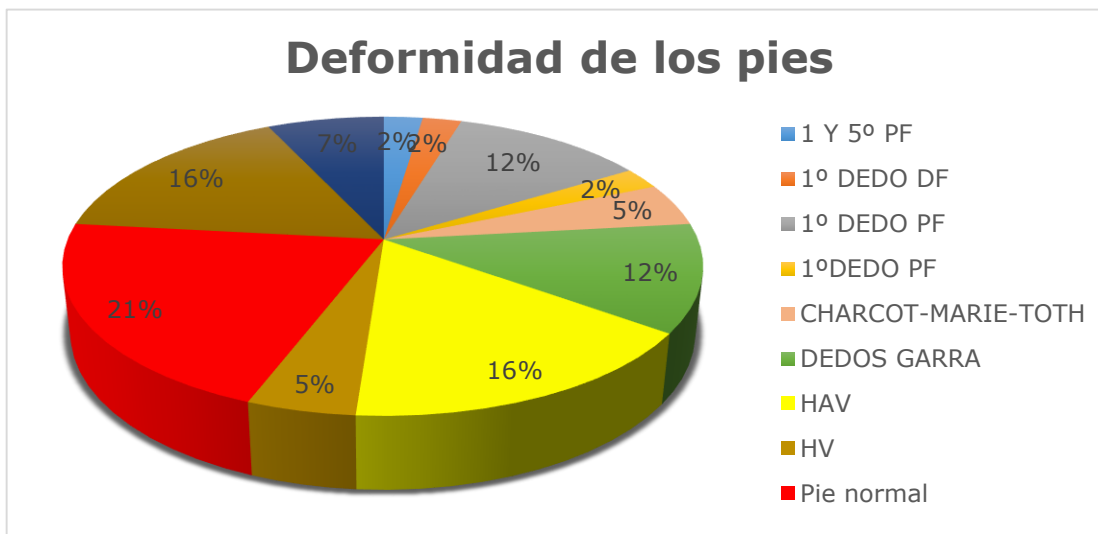


Figura 6. Tipos de deformidad de los pies.

En dos de los pacientes encuestados se ha podido observar que presentan edema maleolar de ambas extremidades, no saben la fecha de inicio de la enfermedad y presentan obesidad. Una paciente

presenta linfodema con evolución de la enfermedad de más de 10 años y obesidad.

En el apartado de la tabla pruebas complementarias, no he obtenido ningún resultado, solamente a 5 pacientes se les realizó la exploración neurológica completa, por lo que los datos obtenidos no son fiables.

4. DISCUSIÓN

Tras realizar la búsqueda bibliográfica sobre las afectaciones cutáneas en el paciente de pie diabético y analizar las patologías más frecuentes vistas en el Hospital Podológico, me he encontrado con que ninguno de los pacientes estudiados presentan algún proceso cutáneo relacionado con la complicación de la diabetes; muchas de estas afectaciones son raras, por lo que no son fácil de identificar. En cambio sí que he observado la presencia de pacientes con úlceras neuropáticas, pero no con lesiones isquémicas.

Dentro del apartado de infecciones en la búsqueda bibliográfica, se habla de infecciones bacterianas, pero no han sido observadas en ningún paciente. También se menciona las infecciones micóticas, observadas en un 18,2% de los pacientes, mientras en la bibliografía se dice que afecta a un 30% de la población.

En la búsqueda bibliográfica se habla de que en un 54-56% de los pacientes presentarán a lo largo de la enfermedad alguna afectación cutánea; tras la valoración de los pacientes estudiados, un 89% de ellos ya presenta alguna alteración cutánea, la diferencia es que yo he incluido la hiperqueratosis, helomas y piel seca, como alteraciones que afectan a los pies y piernas de los pacientes. En menor número se ha encontrado pacientes con úlceras neuropáticas; son neuropáticas porque no presentan dolor en la zona, la úlcera está rodeada de hiperqueratosis, bien definida y localizándose en puntos de hiperpresión. Respecto a las lesiones melanocíticas no se puede decir en ningún momento sí son benignas o malignas ya que no dispongo de un dermatoscopio.

En la búsqueda bibliográfica se habla de alteración ungueal, pero no se habla con exactitud del tanto por ciento de afectación que sufren los

pacientes; en cambio en el estudio que he realizado, se observa que en un 71% de los pacientes sufren alguna alteración ungueal, que les lleva a ir al Hospital podológico. Las más comunes en los pacientes diabéticos son producidas por onicomiosis o alteración en el crecimiento ungueal, en la búsqueda bibliográfica además se habla de alteraciones como acropaquia, paquioniquia o onicorrexia, pero esto son procesos raros de observar.

Los valores obtenidos de la obesidad han sido de forma visuales, ya que no he podido realizar el Índice de masa corporal; al no haber báscula ni altímetro que funcionen bien en el Hospital Podológico. En muchos casos los pacientes no saben que peso o talla tienen, por lo que no se puede confirmar que un paciente es obeso, tiene sobrepeso o su índice de masa corporal es correcto; por eso se ha realizado con la apariencia física que presentan.

Los pacientes diabéticos y además son obesos, he observado en un 48% de estos tienen piel seca. Por lo que ser diabético y tener obesidad, agrava más la posibilidad de padecer alguna alteración cutánea.

En cuanto al apartado de la medicación de la tabla, que se ha realizado para poder recoger datos del paciente, hay un número alto de pacientes que no saben que medicación toman; no se tiene acceso al SAB por lo que no se pueden mirar historias clínicas; además de que en nuestro historial clínico muchas veces la medicación está mal apuntada o directamente no está apuntada. Los resultados no son del todo fiables, por esta falta de información.

En los pacientes diabéticos se encuentra en un porcentaje elevado otras patologías asociadas como hipertensión arterial (HTA), Hipercolesterolemia y riesgo cardiovascular.

El tipo de pie y la deformidad que presenta cada paciente es muy importante, pueden aparecer zonas de hiperpresión que pueden

desencadenar en lesiones tipo hiperqueratósicas o ulcerosas. Se debería recomendar al paciente que presenta un alto riesgo de sufrir algún tipo de lesión, las alternativas que tiene, para evitarlo.

El estudio de las alteraciones cutáneas en el paciente del pie diabético, presenta una muestra pequeña, el seguimiento de los pacientes es de solo día, por lo tanto los resultados obtenidos no son significativos. Se necesita una recopilación de mucha más información y seguir la evolución de cada uno de ellos.

5. CONCLUSIONES

Tras la búsqueda bibliográfica en libros y artículos, las patologías cutáneas se dividen en cuatro grupos; procesos cutáneos asociados a la presencia de diabetes, procesos cutáneos relacionados con la complicación de la diabetes, infecciones y reacciones cutáneas al tratamiento diabético; esta última categoría no está descrito que pueda producir alguna alteración a nivel dérmico de las piernas o pie, ni tampoco ungueal. Dentro del apartado de infecciones las más habituales serían las infecciones micóticas y las bacterianas.

Se ha estudiado al paciente diabético durante 3 meses en el Hospital Podológico. De los 44 pacientes diabéticos estudiados, se ha encontrado en un 89% de los casos afectación cutánea y en un 71% de los pacientes alteración ungueal.

6. BIBLIOGRAFÍA

1. Tébar FJ, Ferrer M. La diabetes Mellitus en la práctica clínica. Ed Médica Panamericana 2009;1:1-10
2. Senet P, chosidow O. Manifestaciones cutaneomucosas de la diabetes. EMC Dermatología 2012;46(1):1-8
3. Sanchez P, Guillén P. La diabetes Mellitus en la práctica clínica. Ed Médica Panamericana 2009; 43:355-365
4. Tabor Ca, Parlette Ec. Cutaneous manifestations of diabetes. Postgrad Med 2006; 119:38-44
5. Wolff K, Allen R, Suurmond D. Libro Atlas en color y sinopsis de dermatología clínica. Mc Graw-Hill-Interamericana ; 15:434-467
6. Ngo Bt, Hayes KD, DiMiao DJ, Srinivasan SK, Huerter CJ, Rendell MS. Manifestations of cutaneous diabetic microangiopathy. Am J Clin Dermatol 2005;6:225-37
7. Huntley AC. Finger pebbles: a common finding in diabetes mellitus. J Am Acad Dermatol 1986;14:612-7
8. Wolff K, Allen R, Suurmond D. Libro Atlas en color y sinopsis de dermatología clínica. Mc Graw-Hill-Interamericana ;7:118-56
9. Lowit MH. Necrobiosis lipoidica. J Am Acad Dermatol 1991;25:735-48
10. Huntley AC. Cutaneous manifestations of diabetes mellitus. En: Demis J editor, Clinical Dermatology, Lippincott-Raven Pub., Fidadelfia, 1998,pp. 1-14

11. Lipsky BA, Baker PD, Ahroni JH: Diabetic bullae. 12 cases of a purportedly rare cutaneous disorder. *Int J Dermatol* 2000; 39: 196-200
12. Pérez MI, Kohn SR. Cutaneous manifestations of diabetes mellitus. *J Am Dermatol* 1994; 30:519-31
13. Erkek E, Karaduman A, Bukulmez G, Senturk N, Ozkaya O. An unusual form of generalized granuloma annulare in a patient with insulin-dependent diabetes mellitus. *Acta Derm Venereol* 2001;81:48-50
14. Choudry K, Charles-Holmes R. Are patients with localized nodular granuloma annulare more likely to have diabetes mellitus? *Clin Exp Dermatol* 2000;25:451-2
15. Tazi O, Debure C. Pied diabétique. EMC(Elsevier Masson SAS) Paris, 2011
16. Weismann IK. Skin disorders in diabetes mellitus. *Rook's Textbook of Dermatology 7^{ed.}*, Blackwell Science Ltd, Oxford, 2004;pp.106-9
17. Miralles JM. La diabetes Mellitus en la práctica Clínica. Ed Médica Panamericana. 2009;39:319-26
18. Meru A, Mitra S, Thyagarajan B, Chugh A. Intermittent claudication: An overview. *Atherosclerosis* 2006;187:221-37
19. Andros G. Diagnostic and therapeutic arterial interventions in the ulcerated diabetic foot. *Diabetes Metab Res Rev* 2004; 20 (Suppl 1):S29-S33
20. Perez MI, Kohn SR. Cutaneous manifestations of diabetes mellitus. *J Am Acad Dermatol* 1994; 30: 519-31

21. Aye M, Masson EA. Dermatological care of diabetic foot. *Am J Clin Dermatol* 2002;3:463-72
22. Chanussot C, Arenas R. Infección micótica plantar e interdigital en pacientes con onicomycosis. *Rev Iberoam Micol* 2007;24:118-121
23. Yosipovitch G, Hodak E, Vardi P, Shraga I, Karp M, Sprecher E, et al. The prevalence of cutaneous manifestations in INDDM-patients and their association with diabetes risk factors and microvascular complications. *Diabetes care* 1998;21:506-9
24. Scheinfeld NS. Obesity and dermatology. *Clin Dermatol*. 2004;22:303-9
25. Tébar FJ, Ferrer M. La diabetes Mellitus en la práctica clínica. Ed Médica Panamericana 2009; 44:367-74
26. Baldiri P. Alteración local de las partes blandas. *Rev Esp Reumatol* 2003;30(9):503-7
27. Martínez A. Podología: Atlas de cirugía ungueal. Ed Médica Panamericana. 2006; 1:3-44
28. Hidalgo S. Clasificación de las patologías ungueales, estadística de la clínica podológica de la UB. *Rev Esp Podol* 1999; 15:349-408

7. AGRADECIMIENTOS

Agradezco la Dra. Anna Jucglà por aceptar llevarme el trabajo de final de carrera, por guiarme para poder realizar un trabajo con éxito y por la motivación que me ha transmitido a trabajar con ella en todo momento.

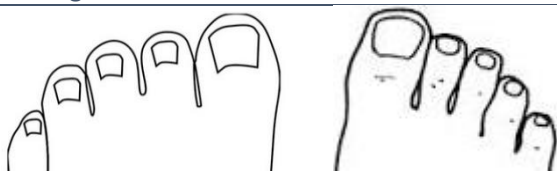
Debo dar las gracias al Hospital Podológico y más concretamente al director del hospital Enrique Giralt, por darme el consentimiento y poder realizar el estudio durante 3 meses de los pacientes diagnosticados de diabetes mellitus.

Agradezco a mis padres por haberme apoyado a realizar el grado de Podología y pagarme los estudios, en los peores momentos que ha pasado mi familia, como es la conocida crisis. Sin ellos, no podría haber estudiado.

De esta carrera me llevo, el haber conocido personas increíbles, con las que he pasado muy buenos momentos, momentos de bajón, momentos de experiencia conjunta. Quiero agradecerles haberlas conocido y ayudarme a desarrollar este trabajo.

ANEXOS

Nº hoja		Nº Historia:	Fecha:
Sexo	Hombre / Mujer		
Antecedentes	Diabetes: SI NO ADO / INSULINA Evolución diabetes: Diabetes tipo: 1 / 2 / Gestacional / Otras: Obesidad: SI NO		
Tratamiento:	- ADO: Está bien controlado? SI NO - INSULINA: Está Bien controlado? SI NO	COMP. OCULARES : SI NO COMP. RENALES: SI NO HTA: SI NO COLESTEROLEMIA: SI NO CARDIOVASCULAR: SI NO NEUROPATIA: SI NO ISQUEMIA: SI NO	
Otros tratamientos			

Motivo de la consulta:	- Dermatológica: - No dermatológica:
Pruebas complementarias	- Eco- Doppler: izquierdo: derecho: - Prueba sensibilidad térmica: - Prueba sensibilidad- dolorosa: - Prueba de Romberg:
Otras patologías:	- Ungueal:  - Piel: Lesiones pigmentadas → SI NO Descamación/piel seca → Plantar / dorsal/ interdigital/ pierna / NO Verrugas → SI NO Helomas → SI NO Piel brillante → SI NO Huella plantar: - Otras:
Observaciones:	(Pica, dolor, tiempo de evolución de las patologías)

