

UNIVERSIDAD DE BARCELONA — FACULTAD DE ODONTOLOGIA
 CATEDRA DE PATOLOGIA MEDICA ORAL
 Director: Prof. José M^o Conde Vidal

AMELOGENESIS IMPERFECTA TIPO IE. A PROPOSITO DE UNA FAMILIA AFECTADA

por

JORDI FERRE JORGE* JOSE LOPEZ LOPEZ*
 XAVIER ROSELLO LLABRES* EDUARDO CHIMENOS KÜSTNER*

BARCELONA

RESUMEN: En este artículo se revisa el concepto de Amelogenesis imperfecta a propósito de una familia afectada de Amelogenesis imperfecta tipo IE, según la clasificación de WITKOP. En primer lugar se hace un breve repaso de la entidad y de las complejas clasificaciones que sobre ella se han realizado, para pasar posteriormente a detallar la clínica, etiopatogenia y modo de transmisión del subtipo IE (IIa según la clasificación tradicional). Después se detalla el caso clínico de la familia que nos ocupa y finalmente se comentan las posibilidades terapéuticas, así como la importancia de la prevención en este tipo de pacientes.

PALABRAS CLAVE: Amelogenesis imperfecta. Hipoplasia del esmalte.

ABSTRACT: In this article we revise the amelogenesis imperfecta concept and an affected family by amelogenesis imperfecta Type IE as the Witkop's classification. At first, we make a short review of the entity and the complicated classifications that we have do about her, to pass afterwards to detail clinical, etiopatogenia and transmission's mode of the subtype IE (IIa as traditional classification). After that, we detail the clinical case of the family and at the end we explain the therapeutic possibilities, and the importance of the prevention in this type of patients.

KEY WORDS: Amelogenesis imperfecta. Hypoplastic enamel.

INTRODUCCION

Los componentes calcificados del diente pueden presentar varias anomalías en su estructura; suelen afectarse de forma predominante el esmalte y la dentina. Clásicamente se acepta como causa de las anomalías estructurales, que también pueden modificar el tamaño, forma o color de los dientes, factores ambientales o hereditarios. En la Tabla 1 aparece la clasificación de las anomalías estructurales del esmalte de origen ambiental.

GORLIN (1), en su tratado de patología, comenta que las anomalías de origen hereditario suelen afectar tanto

a la dentición primaria como a la secundaria, afectan al esmalte o a la dentina pero no a ambos a la vez y suelen causar una orientación difusa o vertical de las alteraciones.

Por otro lado las anomalías de origen ambiental suelen afectar sólo a un tipo de dentición o a piezas determinadas, afectan tanto al esmalte como a la dentina y las lesiones son de tipo horizontal.

WEINMANN et al (5) dividieron inicialmente las alteraciones estructurales hereditarias del esmalte o amelogenesis imperfecta en dos tipos:

— **Hipomineralización o hipocalcificación:** anomalías cualitativas del esmalte caracterizadas por una mineralización reducida. El esmalte se puede retirar

(*) Profesor Asociado.

rascando con un instrumento de profilaxis.

— **Hipoplasia o aplasia:** reducción cuantitativa del esmalte con una mineralización normal. El esmalte no se forma hasta que los dientes en desarrollo acaban de erupcionar.

Algunos autores incluyen en la clasificación anterior el tipo **hipomadura** (6) en el cual el esmalte puede penetrarse con un explorador a presión firme y se puede perder raspándolo de la dentina normal subyacente. Existe una falta de mineralización secundaria del esmalte formado y una alteración en la proporción de aminoácidos que componen las proteínas del esmalte (7). Posteriormente se realizó una segunda clasificación, bien aceptada en términos generales (8, 9) (Tabla 2). Mientras que para autores como PINDBORG (8) el tipo hipoplásico es menos frecuente que el hipomineralizado, para otros como WITKOP (10) y BACKMAN (11) es justo lo contrario.

La subclasificación de la amelogénesis imperfecta en diferentes formas puede ser cuestionada. Estudios microrradiográficos de dientes afectados revelan que en la mayoría de los casos existían zonas de hipomineralización y de hipoplasia en la misma pieza independientemente de la forma de manifestación clínica, indicando una alteración tanto de la fase de secreción como de la de maduración durante el proceso de la amelogénesis (12,

13). En un extenso estudio sueco que describía 165 individuos pertenecientes a 51 familias, no se encontró una conexión entre patrones específicos de herencia y manifestaciones clínicas específicas (11). Por ello, quizá el defecto genético, junto a numerosas variables biológicas puedan explicar la multiplicidad de la expresión clínica en la amelogénesis imperfecta.

Por otro lado, desde el punto de vista periodontal, la placa bacteriana y la gingivitis se observa con frecuencia en niños con severa hipomineralización del esmalte, probablemente debido a un problema de higiene (14, 15, 16).

En un artículo de reciente aparición, WITKOP (17), se plantea una revisión de la clasificación previamente comentada, revisión que hemos utilizado para etiquetar a nuestros pacientes (Tabla 3).

Epidemiología

La prevalencia de la amelogénesis imperfecta en EE.UU. (zona de Michigan), fue de 1/12-14.000, según el estudio de WITKOP en 1957 (10). En Suecia se encontró una prevalencia de 1/1.000 en la región norte (12) y de 1/4.000 en la región este (14). CHOSACK describió una prevalencia de 1/8.000 en judíos israelíes (18). En España no hemos encontrado datos.

HIPOPLASIA DEL ESMALTE TIPO IE

En el presente artículo exponemos varios casos pertenecientes a una familia, de hipoplasia del esmalte tipo IIa, IE según la clasificación de WITKOP (17). Este síndrome se describió inicialmente por ZAHN (19) y posteriormente SCHULZE (20) en 1956, lo confirmó. Para reconocer el tipo IE es importante comprobar el modo de transmisión y la expresión clínica de la anomalía.

Modo de transmisión

Esta anomalía se transmite ligada al cromosoma X; en este tipo de transmisión un varón afectado transmite la anomalía a todas sus hijas pero a ningún hijo, ya que un varón da su cromosoma X sólo a su descendencia femenina. Por el contrario, una hembra afectada transmite, generalmente, el carácter a la mitad de sus hijos y a la mitad de sus hijas. Esto ocurre porque las hembras tienen dos cromosomas X; así pues, por término medio, la proporción de afectación es mayor en las hembras que en los varones.

Expresión de la anomalía

Mientras que en los varones siempre hay manifestaciones clínicas y radiográficas de aplasia del esmalte, las hembras afectadas presentan alteraciones que varían entre hipoplasia y aplasia completa del esmalte (21). Esta diferencia en el grado de atipia entre varones y hembras se explica por la hipótesis de LYON (22, 10) según la cual

las hembras serían un mosaico con respecto a los genes del cromosoma X.

Etiopatogenia

No se conoce bien el desarrollo de la hipoplasia del esmalte. Al parecer se altera una función del ameloblasto (formación del esmalte), en tanto que el contorno del diente no se modifica (1). Radiológicamente, la reducción del espesor del esmalte se refleja por una reducción de la sombra del esmalte.

Las preparaciones histológicas muestran una alteración notable en la dirección de los primas de esmalte, disponiéndose irregularmente con ensanchamiento de los espacios interproximales y de las estrías de Retzius (aumento del componente orgánico), estas alteraciones se dan sobre todo en los hipocalcificados. La estructura puede desaparecer del todo dando al esmalte un aspecto de rugosidad. Esta insuficiente función del epitelio adamantino, como describe NADAL-VALLDAURA, es probablemente debido a un trastorno presente desde las primeras etapas embriológicas (23). Estas alteraciones unidas a la acción del aire y las anomalías de tinción dan la impresión de porosidad (23).

El grado de mordida abierta varía mucho, parece ser que el efecto genético es más lábil para el factor mordida abierta que para el deterioro de la estructura dental y de la forma macroscópica de las piezas dentales (1).

1. Déficit nutricional (Vitaminas A.C.D.)
2. Enfermedades exantemáticas (sarampión, varicela, rubeola).
3. Sífilis congénita.
4. Hipocalcemia.
5. Lesión al nacimiento. Eritroblastosis fetal.
6. Infección local o traumatismo.
7. Ingesta de fluoruros o tetraciclinas.
8. Procesos metabólicos (alcaptonuria, acronosis, porfiria eritropoyética).
9. Radiación, láser.
10. Alteraciones endocrinas:
 - hiperparatiroidismo,
 - hiperpituitarismo,
 - raquitismo².
11. Asociado a síndromes:
 - epilepsia y demencia³,
 - parálisis cerebral infantil,
 - taurodontismo⁴.
12. Alteraciones del desarrollo: melanodoncia.

TABLA 1

Anomalías estructurales del esmalte de origen ambiental.

- I Hipomineralización:**
- a.—Transmisión autosómica dominante.
 - b.—Transmisión autosómica recesiva.
 - c.—Transmisión autosómica dominante con displasia.
 - d.—Transmisión autosómica oculodentodigital.
- II Hipoplasia o aplasia del esmalte.**
- a.—Transmisión dominante ligada al cromosoma X con mordida abierta.
 - b.—Transmisión dominante ligada al cromosoma X sin mordida abierta.
 - c.—Transmisión dominante ligada al cromosoma X.
 - d.—Transmisión dominante autosómica: forma aplásica.
 - e.—Transmisión dominante autosómica con efecto pleiotópico: forma aplásica.
 - f.—Transmisión dominante autosómica con efecto pleiotópico. for. hipoplásica.
 - g.—Transmisión recesiva autosómica.
 - h.—Transmisión recesiva autosómica con enfermedad de Morquio.

TABLA 2

Anomalías estructurales hereditarias del esmalte.

- Tipo I —Hipoplásica.**
- IA —Hipoplásica, piqueteada autosómica dominante.
 - IB —Hipoplásica, autosómica dominante localizada.
 - IC —Hipoplásica, autosómica recesiva localizada.
 - ID —Hipoplásica, lisa autosómica dominante.
 - IE —Hipoplásica, lisa dominante ligada al cromosoma X.
 - IF —Hipoplásica, rugosa autosómica dominante.
 - IG —Esmalte agenésico, autosómico recesivo.
- Tipo II —Hipomaduración.**
- IIA —Hipomaduración, pigmentada autosómica recesiva.
 - IIB —Hipomaduración, recesiva ligada al cromosoma X.
 - IID —«En copos de nieve», autosómica dominante.
- Tipo III —Hipocalcificada.**
- IIIA —Autosómica dominante.
 - IIIB —Autosómica recesiva.
- Tipo IV —Hipomaduración-hipoplasia con taurodontismo.**
- IVA —Hipomad.-hipoplasia con taurodontismo, autos. dominante.
 - IVB —Hipoplásica-hipomad. con taurodontismo, autos. dominante.

TABLA 3

Clasificación de la amelogenésis imperfecta (Witkop) (17).

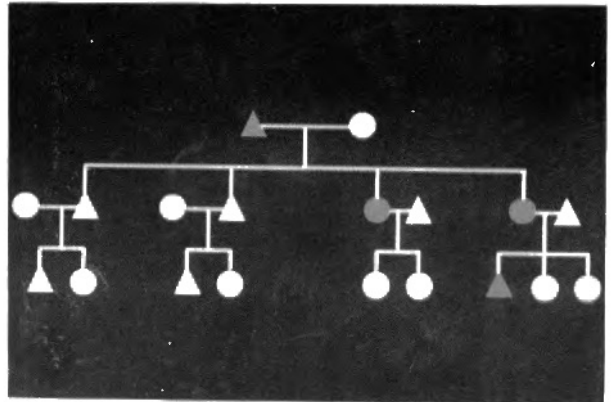


Fig. 1

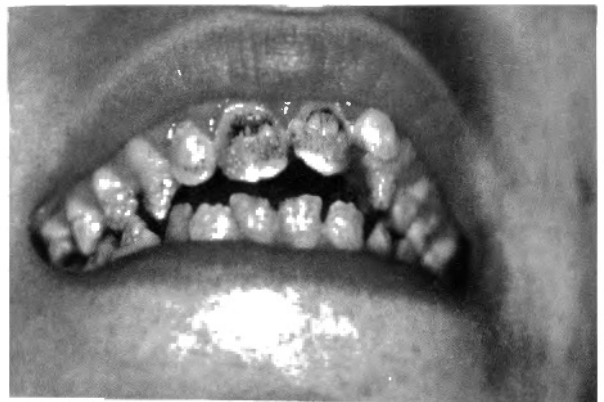

Fig. 2

CASO CLINICO

Se presenta el caso clínico de una joven de 18 años que acude a la consulta de la Facultad de Odontología, con el fin de solucionar un problema estético que le preocupa. Se aprovechó la colaboración de la familia para realizar un estudio genealógico y valorar la patología presente en los parientes.

Herencia

Al realizar la historia clínica, el paciente relata la existencia de un abuelo materno con un problema parecido pero que fue desdentado a temprana edad. La madre presenta un cuadro semejante que nos resulta difícil de valorar dada la presencia de rehabilitaciones protésicas antiguas en el sector anterior. Asimismo hay una tía (hermana de la madre) que presenta rasgos clínicos compatibles con la enfermedad pero fue tratada mediante corrección ortodóntica y tallados en la juventud. Preguntado sobre otros parientes no aporta datos concretos y únicamente refiere que en la zona de donde son autóctonos, un pueblo de Navarra, es bastante frecuente su aspecto dental (Figura 1).

Clínica

El paciente acude por presentar un problema estético derivado de la malposición dental y de la forma macroscópica de las piezas dentales. No presenta clínica dolorosa frente a los cambios térmicos, el cepillado o al masticar.

Descripción macroscópica

En el chico se aprecia una oclusión clase I de Angle con mordida abierta anterior y apiñamiento superior e inferior (Figura 2). Los dientes presentan una corona de

tamaño normal con erosiones lineales y pequeñas depresiones, dando el aspecto de surcos lineales paralelos entre sí y al eje del cliente, aspecto clásicamente descrito como «en tabla de lavar» (Figura 3). Algunos de estos hoyos están pigmentados en el fondo adquiriendo un color oscuro. En la zona molar se puede apreciar una pérdida de cúspides y un importante desgaste de las zonas de contacto, tanto en él como en la madre.

La madre, sometida a tratamiento protético, oculta el aspecto original de las piezas, pero revela un ligero grado de mordida abierta y en el grupo posterior, sin coronas, se puede apreciar la alteración del esmalte (Figura 4). En la tía, por el contrario, se pueden apreciar las alteraciones del esmalte, pues, dada la experiencia de la hermana, no quiso someterse a tratamiento protético al parecerle éste muy agresivo. No obstante se sometió a tratamiento ortodóntico no pudiéndose apreciar la mordida abierta en la actualidad (Figura 5).

Descripción radiológica

El rasgo que más claramente se presenta es una mayor translucidez de los tejidos dentarios (Figura 6), así como una obliteración parcial de la cámara pulpar y conductos radiculares. No se aprecia contraste entre la dentina y el esmalte. Estos rasgos se pueden apreciar también en las piezas no erupcionadas (Figura 7).

Tejidos periodontales

Ni en el paciente en cuestión ni en los otros dos familiares que revisamos pudimos apreciar alteraciones periodontales significativas. Tan sólo en la madre se puede evidenciar cierto grado de inflamación gingival que creemos totalmente atribuible a una defectuosa higiene y al mal ajuste de las rehabilitaciones protésicas.

POSIBILIDADES TERAPEUTICAS

Coincidiendo con CEBALLOS (24), ante todo debe extremarse la previsión y detección precoz de caries, así como el buen estado gingival dado que la irregular forma del esmalte favorece la retención de placa. La placa bacteriana y la gingivitis se observa con frecuencia en niños con severa hipomineralización del esmalte (14, 23, 24). El dolor es un hecho habitualmente presente debido a la exposición dentinaria, el tratamiento a seguir dependerá de la colaboración del niño y del estado de la dentición. Se pueden realizar restauraciones con amalgama, ionómeros de vidrio, resinas compuestas, coronas de acero inoxidable o coronas definitivas.

Los defectos en los espacios interproximales pueden producir empaquetamiento de alimentos y ser una fuente añadida de problemas para el paciente.

Los tratamientos suelen alargarse en el tiempo y requerir revisión continuada, por lo que es muy impor-

tante la motivación del niño y su familia. Aproximadamente un 50% de los niños que presentan esta alteración tienen un hermano o hermana también afectado. Para motivar la aceptación y seguimiento del tratamiento puede ser útil mostrar al niño y familiares casos ya acabados con éxito y cuidar al máximo la estética de los tratamientos.

Pasando a la terapéutica, propiamente dicha, existen varias posibilidades (Tabla 4). Cuando hace erupción el primer molar definitivo, se pueden colocar coronas de acero inoxidable en el segundo molar temporal para garantizar la dimensión vertical y el espacio para la completa erupción de los molares definitivos. Esta maniobra se puede repetir con los primeros molares definitivos cuando hacen erupción los segundos molares. También pueden realizarse obturaciones de resinas compuestas, ionómeros de vidrio o de amalgama para res-

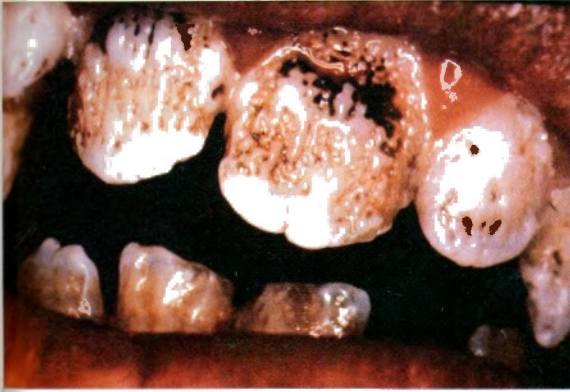

Fig. 3

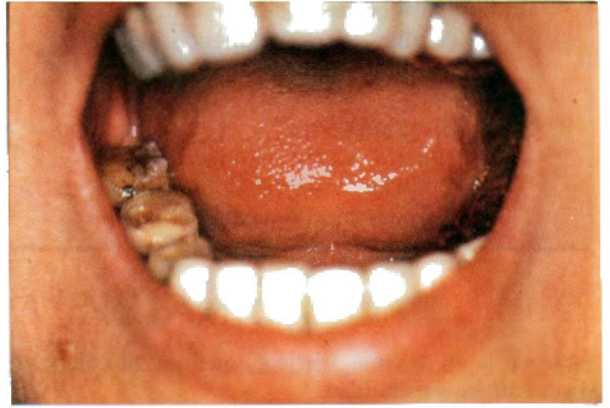


Fig. 4

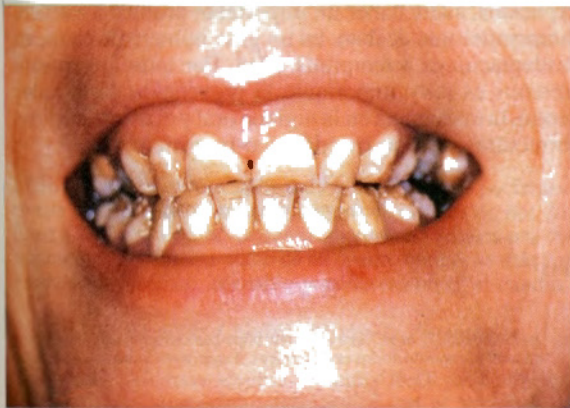

Fig. 5

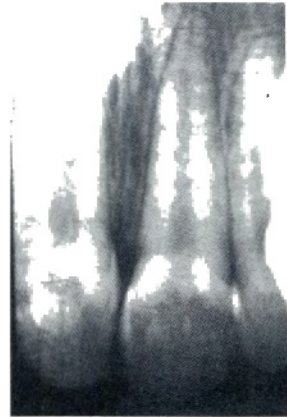

Fig. 6

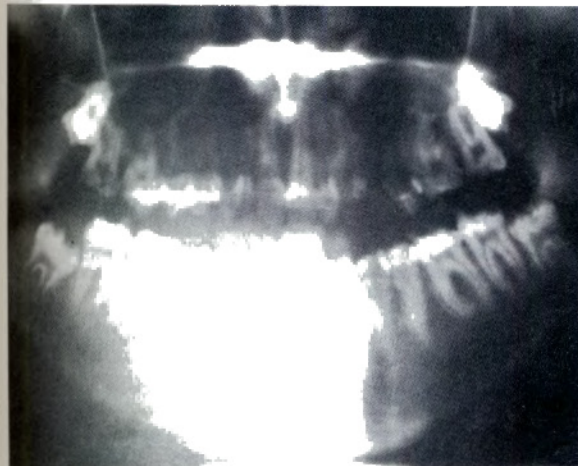


Fig. 7

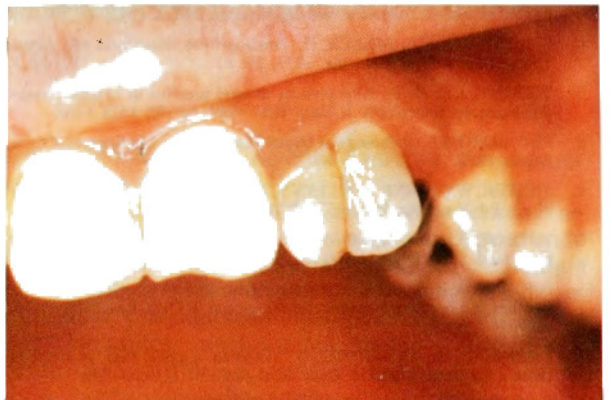

Fig. 8

- **Tratamiento conservador:**
- Carillas de resina (directas-indirectas).
 - Carillas de cerámica.
- **Tratamiento protético:**
- Coronas metálicas provisionales.
 - Coronas cerámicas definitivas.
 - Coronas metalo-resina definitivos.

TABLA 4
Posibilidades terapéuticas.

tablecer la dimensión vertical, mejorar la estética o disminuir la sensibilidad.

COMENTARIO

Los casos de amelogenesis imperfecta que presentamos son un raro defecto dental de carácter hereditario autosómico dominante y ligado al cromosoma X con una penetración incompleta que se manifiesta a muy temprana edad ocasionando un grave defecto del esmalte, lo que conlleva un problema de sensibilidad importante, limitando la higiene oral, situación que unida al marcado desgaste del esmalte, ocasiona una importante predispo-

La oclusión debe ser vigilada muy de cerca durante el período de dentición mixta y si es necesario debe ser consultado el ortodoncista, sobre todo en los casos en que aparezca mordida abierta. A pesar del deterioro estructural de las piezas dentales se abre una puerta de esperanza con las nuevas técnicas interceptivas poco invasivas (25).

El grupo anterior puede ser inicialmente tratado con resinas compuestas para mejorar la estética y proteger las piezas de la sensibilidad y la caries. En la edad adulta, cuando las piezas definitivas han madurado, se pueden cambiar los tratamientos anteriores por coronas de porcelana, más estéticas y duraderas (26). En el caso que exponemos se han realizado carillas de resina directas por el Departamento de Odontología Conservadora (Figura 8).

sición a la caries. De igual manera, como en los casos expuestos, suele haber un importante problema estético. Situaciones que acaban, en un gran número de casos, en desdentaciones a temprana edad. Por todo lo expuesto creemos es muy importante la prevención de la caries dental, la insistencia en la higiene oral y el uso de medidas correctoras de tipo ortodóncico-protésico.

BIBLIOGRAFIA

1. SCHULZE, C.: Anomalías en el desarrollo de los dientes y maxilares. En: «Patología Oral», Gorlin, R.J.; Goldman, H.M.; Editorial Salvat. Barcelona, 1983, págs.: 143-145.
2. AJACQUES, J.C.; DAVID, M.; FARPE, P.: Amelogenesis imperfecta and hypothalamo hypophysical insufficiency. Rev. Stomatol. Chir. Maxillofac. 1989; 90 (4): 253-258.
3. CHRISTODAUON, J.; HALL, R.K.; MENAHEM, S.; HOPKINS, I.J.; ROGERS, J.G.: A syndrome of epilepsy, dementia and amelogenesis imperfecta: fitogenetic and clinical features. J. Med. Genet. 1988; 25 (12): 827-83.
4. ALDRED, M.J.; CRAMFORD, P.J.: Variable expression in amelogenesis imperfecta with taurodontism. J. Oral. Pathol. 1988; 17 (7): 327-333.
5. WEINMANN, J.P.; SVOBODA, J.F.; WOODS, R.W.: Hereditary disturbances of enamel formation and calcification. JADA 1945; 32: 397-418.
6. BURZYNSKI, N.J.; BIXLER, D.: Amelogenesis imperfecta and genetic counselling. J. Oral Medicine, 1973; 28: 61.
7. WRIGHT, J.T.; W.T.: Alteration of enamel proteins in hypomaturation amelogenesis imperfecta. J. Dent. Res. 1989; 68 (9): 1328-1330.
8. PINDBORG, J.L.: Pathology of Dental Hard Tissues. Munksgaard, Copenhagen, 1970.
9. SHAFER, W.G.; HINE, M.K.; LEVY, B.M.: A textbook of Oral Pathology. 3ª ed. Ed. Saunders. Filadelfia, 1974.
10. WITKOP, C.J.: Sex-linked recessive amelogenesis imperfecta. Oral Surg. Oral Med. Oral. Patho. 1967; 23: 174-182.
11. BACKMAN, B.: Amelogenesis imperfecta: clinical manifestations in 51 families in a northern Swedish country. Scand. J. Dent. Res. 1988; 96 (6): 505-516.
12. BACKMAN, B.; ANNEROTH, G.: Microradiographic study of amelogenesis imperfecta. Scand. J. Dent. Res. 1989; 97 (4): 316-329.
13. BACKMAN, B.; ANNEROTH, G.; HORSTEDT, P.: Amelogenesis imperfecta: a scanning electron microscopic and microradiographic study. J. Oral. Pathol. Med. 1989; 18 (3): 140-145.
14. SUNDELL, S.: Hereditary amelogenesis imperfecta. Oral health in children. Swed. Dent. J. 1986; 10 (4): 151-163.
15. BASCONES, A. et al.: Amelogenesis imperfecta e hiperplasia gingival por placas: a propósito de dos casos clínicos. Avances en Odontostomatología, 1987; 3 (3): 105-117.
16. SUNDELL, S.: Hereditary amelogenesis imperfecta. An epidemiological genetic and clinical study a Swedish child population. Swed. Dent. J. Suppl. 1986; 31p, 1-38.
17. WITKOP, C.J.: Amelogenesis imperfecta, dentinogenesis imperfecta and dentin dysplasia revisited: problems in classification. J. Oral Pathol. 1989; 17: 547-553.
18. CHOSECK, A.; EIDELMENN, E.; WISOTSKI, I.; COEHEN, T.: Amelogenesis imperfecta among Israeli Jews and the description of a new type of local hypoplastic autosomal recessive amelogenesis imperfecta. Oral Surg. 1979; 47: 148.
19. ZAHN, H.: Über einem Fall bisher noch nicht beschriebenen Missbildung des Schmelzes der Milch- und der bleibenden Zähne. Medical dissertation, Würzburg, 1935. Recogido en Gorlin y Goldman. Oral Pathology. Mosby Company. St. Louis, 1973.
20. SCHULZE, CH.: Über einen Fall von Hypoplasie der Hartschmelzen bei Zähnen in Bereich des rechten Oberkiefers. Deutsch. Zahnärztl. Z. 11: 14-25, 1956. Recogido en Gorlin y Goldman. Oral Pathology. Mosby Company. St. Louis, 1973.
21. SEULEN, E.: Familien untersuchungen zur erblichen Schmelzhypoplasie (amelogenesis hypoplastica hereditaria) mit unsvollständig dominant geschlechtsgebundenem Erbgang. Medical dissertation, Bonn, 1960. Recogido en Gorlin y Goldman. Oral Pathology. Mosby Company. St. Louis, 1973.
22. RUSHTON, M.A.: The surface of the enamel in hereditary enamel hypocalcification. Brit. Dent. J. 1962; 112: 24-27.
23. NADAL-VALLDAURA, A.: Patología dentaria. Ediciones Rondas. Barcelona, 1987: 76-79.
24. CEBALLOS, A.; CEBALLOS, G.: Estudio de una familia con Amelogenesis imperfecta. Avances en Odontostomatología, 1988; (3) 125-128.
25. DURAN VON ARX, J.: Ortodoncia elástica, Gaceta Dental. 1990; Octubre, nº 11; ficha 22.
26. BEDI, R.: The management of children with amelogenesis imperfecta. Restorative Dentistry, 1989; 5 (2): 28-34.