

# Úlceras neurotróficas corneales bilaterales asociadas a neuralgia del trigémino

## BILATERAL NEUROTROPHIC CORNEAL ULCERS ASSOCIATED WITH TRIGEMINAL NEURALGIA

González Gallardo, M.Carmen (1), Cantero Hinojosa, Jesús (2), García Serrano, José Luis (1), González Andrades, Miguel (1)

1)Servicio de Oftalmología. Hospital Universitario San Cecilio. Granada

2)Servicio de Medicina Interna. Hospital Universitario San Cecilio. Granada

### 1. Antecedentes e historia clínica actual

Un paciente varón de 60 años acudió al servicio de Oftalmología por molestias de tipo irritativo a nivel ocular asociando visión borrosa. Al mismo tiempo se encontraba en seguimiento por el servicio de Neurología por presentar una neuralgia del trigémino bilateral desde hacía tres años, sufriendo en primer lugar parestesias a nivel del ángulo mandibular izquierdo para luego evolucionar a una hipoestesia progresiva en hemicara inferior izquierda que se extendía hacia la hemicara derecha dificultando la masticación. Asimismo refería dolor que se extendía hacia la región orbicular y frontal bilateral. Además de ello, entre sus antecedentes sólo destacaba el haber padecido un herpes zoster facial previo a dicha neuralgia.

Tras varios años de evolución del cuadro y a pesar de los múltiples tratamientos empleados, el paciente continuaba padeciendo una neuralgia del trigémino bilateral asociando parestesias en el territorio del mismo, que respondía parcialmente a tratamiento corticoideo.

### 2. Exploración física

A nivel neurológico, se observó una hipoestesia e hiperalgnesia severa alternante

a nivel facial en región frontal y paramedial bilateral sin exceder el territorio trigeminal. También se apreció una afectación similar en la mucosa de la cavidad oral, siendo más severa en el lado izquierdo.

El resto de la exploración neurológica así como la exploración de los distintos órganos y sistemas, excluyendo la esfera oftalmológica, fueron normales.

A nivel oftalmológico, el paciente presentaba una agudeza visual de cuenta dedos en su ojo derecho (OD) y 0,15 en su ojo izquierdo (OI). A la exploración en la lámpara de hendidura, se evidenció la existencia de grandes úlceras corneales que afectaban al área central de ambas córneas (figura 1). Los bordes de dichas úlceras se mostraban engrosados aunque no asociaban infiltrado inflamatorio alguno. Se observaron pliegues a nivel de la membrana de Descemet, así como un edema estromal perilesional. El reflejo corneal estaba abolido en ambos ojos.

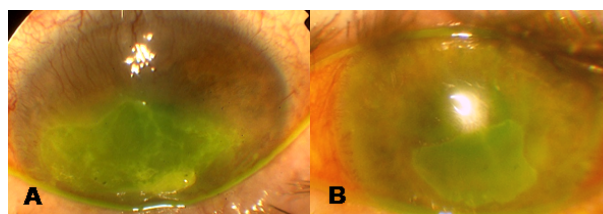


Figura 1. (A) Se observa defecto epitelial corneal en ojo derecho que ocupa área corneal central que capta fluoresceína. (B) Defecto epitelial de menor extensión que en ojo derecho, pero que afecta al eje visual del ojo izquierdo.

### 3. Pruebas complementarias

Se realizaron al paciente múltiples estudios por parte del servicio de Neurología para hallar la causa de la clínica que presentaba éste. Se solicitaron analíticas sanguíneas con estudio de hemograma, bioquímica, coagulación, proteinograma, serologías y marcadores tumorales siendo todos los resultados compatibles con la normalidad. Únicamente se evidenció un hipertiroidismo subclínico que no explicaba la sintomatología del paciente.

Por otro lado, se realizó un estudio por parte del servicio de Sistémicas que descartó causa autoinmune. Asimismo, se realiza un estudio electrofisiológico (blink-reflex) el cual evidenció una alteración bilateral del arco trigémino facial con nivel lesional central en la porción lateral del bulbo. Ante este hallazgo, que apuntaba hacia un posible origen de la lesión a nivel central, se realizaron múltiples estudios de neuroimagen (tomografía de coherencia óptica y resonancia nuclear magnética con/sin contraste) así como una punción lumbar para analizar el líquido cefalorraquídeo (LCR) realizando citología, proteinograma y serología del mismo para evaluar la existencia de una posible patología infiltrativa. Todos los resultados de neuroimagen fueron compatibles con la normalidad. El estudio del LCR mostró la existencia de una inflamación crónica inespecífica al encontrarse una escasa celularidad constituida por linfocitos, acúmulos de polinucleares y alguna célula monocitaria.

A nivel oftalmológico se realizó test de Schimer que reveló un déficit moderado de lágrima. También se valoró la sensibilidad corneal, demostrando la abolición del reflejo corneal en ambos ojos, siendo dicha disminución de sensibilidad algo más marcada en el OI.

### 4. Diagnóstico diferencial

El cuadro general que presenta el paciente se caracteriza por la paresia del trigémino bilateral que sufre. Dadas las características clínicas que presentaba, hubo que realizar un diagnóstico diferencial descartando posibles causas de alteración del nervio trigémino como son: lesiones químicas (causticaciones), lesiones tumorales a nivel central o patologías infiltrativas de tipo infeccioso o inflamatorio a

dicho nivel. A la vista de los resultados neurofisiológicos y con el fin de descartar la posibilidad de una alteración central como una lesión ocupante de espacio o una infiltración, se realizaron pruebas de neuroimagen y estudio del LCR, que descartaron dichas patologías. Además, también se descartaron la coexistencia de otras patologías sistémicas que pudieran afectar a la inervación corneal como son la diabetes y la esclerosis múltiple.

Por otro lado, en relación con el cuadro oftalmológico, se planteó un síndrome de ojo seco severo como posibilidad diagnóstica. Dicha patología puede producir úlceras corneales bilaterales de forma simétrica, como es el caso de este paciente, el cual además presentaba a la exploración oftalmológica, una disminución en el menisco lagrimal así como una disminución en la secreción lagrimal evidenciada mediante el test de Schirmer. Sin embargo, pudimos descartar que sólo la alteración de la película lagrimal fuera la causa del trastorno ocular que presentaba el paciente, ya que el cuadro no mejoró tras la administración de lubricantes artificiales. Además, las características patomorfológicas que presentaban las úlceras junto con la hipoestesia corneal objetivada, coincidían con la presentación típica de las úlceras corneales neurotróficas.

Por último, hay que tener en cuenta otras posibles etiologías, relacionadas también con el desarrollo de úlceras corneales neurotróficas, como son las infecciones virales de repetición (virus del herpes simple, virus del herpes zóster, etc), que son capaces de afectar directamente al nervio trigémino y a la superficie ocular al mismo tiempo, produciendo a nivel corneal una queratitis herpética.

### 5. Prueba diagnóstica y diagnóstico final

La realización del estudio electrofisiológico blink-reflex que sugirió una alteración bilateral del arco trigémino facial con nivel lesional central en la porción lateral del bulbo y la evidencia de una sensibilidad corneal alterada tras el test de sensibilidad corneal llevado a cabo, junto con el resto de datos obtenidos en la exploración realizada así como la ausencia de hallazgos a nivel de las pruebas de imagen, nos condujeron al diagnóstico oftalmológico final: úlceras corneales neurotróficas bilaterales

secundarias a hipoestesia corneal por neuropatía trigeminal bilateral postherpética.

## 6. Evolución

Se inició tratamiento con lubricantes oculares y pomadas antibióticas para promover la curación de las úlceras corneales observadas. Sin embargo, tras más de un mes de tratamiento, no se produjo la reepitelización de las mismas. Ante la falta de respuesta al tratamiento aplicado, se decidió entonces iniciar terapia con colirio de suero autólogo (SA) al 20% cada 6 horas.

Previamente al tratamiento con SA, fue necesario realizar un recubrimiento conjuntival en OD por una gran disminución del grosor corneal a nivel de una de las úlceras (figura 2). El tratamiento instaurado con suero autólogo (SA) al 20% cada 6 horas logró una regeneración tisular a nivel de la lesión corneal, siendo necesarios 3 meses de tratamiento en OD y 5 meses en OS para alcanzar la curación.

Tras una semana de tratamiento pudimos evidenciar el inicio del proceso de reepitelización de las úlceras corneales acompañado de un incremento en la agudeza visual del paciente. Finalmente, la agudeza visual del paciente, después de 3 meses de tratamiento en OD y 5 meses de tratamiento en OS con SA, fue de 0,4 en ambos ojos. No se alcanzó la unidad de visión por la aparición de leucomas que afectaron al eje visual de ambos ojos (figura 2), asociando estos una gran desestructuración a nivel del tejido corneal que se acompañó de un proceso de neovascularización corneal superficial. Este fenómeno fue más acusado en el OD, al evidenciar un mayor desarrollo de neovasos en la hemicornea inferior, tras el recubrimiento conjuntival y el tratamiento con SA.

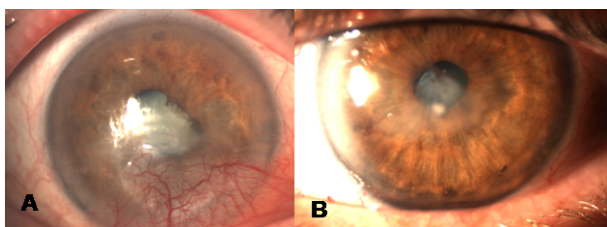


Figura 2. (A) Se observa leucoma corneal en ojo derecho que ocupa área central. Además se puede observar la neovascularización y conjuntivalización que afectan al área corneal inferior. (B) Mínimo leucoma corneal que afecta al eje visual del ojo izquierdo.

## 7. Discusión

La patología corneal es una de las afecciones oculares a nivel de la población que más afectan a la calidad visual (Whitcher et al 2001)). Entre las patologías que mayor alteración producen en la anatomía y fisiología ocular encontramos aquellas que van a afectar al trofismo corneal. Para mantener dicho trofismo corneal, es necesario que las estructuras que integran la superficie ocular, como son el epitelio conjuntival y corneal, glándulas lagrimales accesorias, así como la unidad funcional que constituyen junto con la película lagrimal, párpados y arcos neurales reflejos (cuya vía aferente principal, está vehiculizada por la rama oftálmica del trigémino), tengan un funcionamiento correcto e integrado. La alteración de cualquiera de estos elementos puede conducir a la aparición de una lesión corneal.

Así, existen patologías como las úlceras neurotróficas que se producen como resultado de una disminución de la sensibilidad corneal por una lesión del nervio trigémino, especialmente de sus ramas nasociliar y nervios ciliares largos, encargados de la innervación sensitiva corneal. La integridad de las terminaciones nerviosas es indispensable en la restitución de la superficie corneal, de modo que gracias a ésta, se libera sustancia P al medio, que participa en la conservación de la integridad del epitelio corneal. La sustancia P tiene una acción sinérgica con el factor de crecimiento similar a insulina, promoviendo la migración celular que dará lugar a la regeneración tisular (Nishida 2007).

La lesión del nervio trigémino puede ser debida a varias causas, entre las que destacan: infecciones virales de repetición (queratitis herpética), lesiones químicas (causticaciones) y la cirugía corneal (Hamrah et al 2010). También existen algunas patologías sistémicas que pueden afectar a la innervación corneal como son la diabetes y la esclerosis múltiple (Nishida et al 2009). Asimismo, algunos procedimientos a nivel ocular, como son la panfotocoagulación y la cirugía retiniana (cerclaje y vitrectomía) también pueden lesionar las ya citadas fibras nerviosas (Stephan 2006). De todas estas posibles causas, sólo existe en nuestro paciente un antecedente de herpes zoster facial, que es considerado la posible causa del trastorno que presenta en la actualidad. Por otro lado, el que ambos nervios trigéminos

estén alterados en el estudio neurofisiológico, explica la alteración a nivel de la secreción lagrimal debido a una alteración del nervio lagrimal, rama del nervio trigémino.

Si bien el diagnóstico clínico de estas patologías se orienta fácilmente a partir de la historia y los hallazgos clínicos, el tratamiento de las úlceras neurotróficas es uno de los más difíciles entre todas las enfermedades que afectan a la córnea (Bonini 2003). Dentro de esta complejidad a nivel terapéutico, el SA ha surgido como una de las pocas opciones de tratamiento que parecen eficaces. El SA es un colirio que se prepara a partir de la sangre que se extrae al sujeto. Este colirio contiene factores de crecimiento y factores neurotróficos en mayor concentración que la secreción lagrimal, los cuales ponen en marcha la proliferación y diferenciación celular a nivel corneal. En nuestro paciente la pérdida de sensibilidad corneal deriva en un déficit de trofismo, y por lo tanto, de factores neurotróficos, por lo que el SA emerge como una opción terapéutica idónea.

Por otro lado, hay que tener en cuenta la ausencia de conservantes en este colirio, evitando sustancias como el cloruro de benzalconio. Dichos compuestos, además de ser tóxicos para el epitelio corneal, producen una alteración a nivel de la película lagrimal con lo que muchas veces empeoran la clínica (Van Went et al 2011). El SA, en contraposición, potencia la expresión a nivel del epitelio corneal de receptores de mucina, mejorando la calidad de la película lagrimal. La mucina es la capa más interna de la película lagrimal y la encargada de hacer que ésta se distribuya de modo más uniforme sobre la superficie ocular, confiriéndole además una mayor estabilidad. Por ello, el SA incrementa la estabilidad de la película lagrimal, propiedad sumamente importante para lograr la estabilización del proceso lesional a nivel corneal de nuestro paciente.

En el caso presentado, el SA ha promovido la regeneración tisular a nivel de las lesiones corneales, y dado que existía ya un daño estructural previo a nivel del estroma corneal, la curación de la úlcera asoció una fibrosis corneal leucomatosa. Por ello, para evitar este tipo de secuelas que afectan a la agudeza visual de los pacientes afectados con úlceras neurotróficas, deberíamos de introducir precozmente el tratamiento con SA, para que el proceso de regeneración tisular se produjera antes de que la lesión afecte al estroma corneal, evitando así la formación de

opacidades corneales.

## Referencias

1. Bonini S, Rama P, Olzi D, Lambiase A. Neurotrophic keratitis. *Eye (Lond)* 2003; 17(8): 989-95.
2. Hamrah P, Cruzat A, Dastjerdi MH, Zheng L, Shahatit BM, Bayhan HA et al. Corneal sensation and subbasal nerve alterations in patients with herpes simplex keratitis: an in vivo confocal microscopy study. *Ophthalmology* 2010; 117(10): 1930-6.
3. Nishida T, Yanai R. Advances in treatment for neurotrophic keratopathy. *Curr Opin Ophthalmol* 2009; 20(4): 276-81.
4. Nishida T et al. Persistent epithelial defects due to neurotrophic keratopathy treated with a substance p-derived peptide and insulin-like growth factor 1. *Jpn H Ophthalmol* 2007; 51(6): 442-7.
5. Stephan D. Autologous Serum for the treatment of corneal epithelial abrasions in diabetic patients undergoing vitrectomy. *Am J Ophthalmol* 2006; 142: 207-211.
6. Van Went C, Alalwani H, Brasnu E, Pham J, Hamard P, Baudouin C, Labbé A. Corneal sensitivity in patients treated medically for glaucoma or ocular hypertension. *J Fr Ophtalmol* 2011; 34(10): 684-90.
7. Whitcher JP, Srinivasan M, Upadhayay MP. Corneal blindness: a global perspective. *Bull World Health Organ* 2001; 79: 214-21.