

## Intraossale infusie

Drs. K.A. Hartholt, student-onderzoeker (1)

A. Visser, verpleegkundige Mobiel Medisch Team (1)

Dr. I.B. Schipper, chirurg-traumatoloog (1)

1. Erasmus MC, Traumacentrum Zuid West Nederland,  
afdeling Heelkunde-Traumatologie

Correspondentie en verzoek om reprints:

Dr. I.B. Schipper, chirurg-traumatoloog

Erasmus MC, Universitair Medisch Centrum Rotterdam

afdeling Heelkunde-Traumatologie

Postbus 2040

3000 CA Rotterdam

Tel. 010-7035510

Fax 010-7032396

Mail [i.schipper@erasmusmc.nl](mailto:i.schipper@erasmusmc.nl)

## ABSTRACT

Intraosseous (IO) infusion is a long existing method to obtain vascular access and has gained renewed interest over the last decade.

IO infusion is an easy, safe, rapid and effective alternative method for vascular access in emergency clinical care and prehospital situations. The IO access can be used for administration of fluids, medication, analysis of electrolytes, blood type and blood gasses.

The proximal tibia is the most common insertion location. New IO needles (F.A.S.T.1., Bone Injection-Gun and EZ-IO) have been developed over the last decade, to make insertion easier.

Guidelines such as the ATLS and ERC are changing and currently recommend the use of IO needles in the emergency setting, in trauma and non-trauma situations, in both children and adults as alternative for peripheral vascular access. This will increase the use of the IO needles in de future. Awareness of indications, contra-indications and complications should therefore be enhanced.

Dames en Heren,

Het toepassen van een intraossale (IO) vasculaire entree wordt de laatste jaren steeds meer gezien als het eerste alternatief voor het verkrijgen van toegang tot de circulatie, als de standaard intraveneuze (IV) toegang moeilijk is of niet lukt bij patiënten in spoedeisende situaties. Voor IO infusie wordt een botnaald door de cortex van het bot ingebracht tot in het beenmerg, waarna injectie en infusie van medicatie en/of vloeistoffen in de intraossale ruimte kan plaatsvinden. Via het beenmerg worden de medicijnen en vloeistoffen opgenomen in de centrale circulatie. Dit is een veilige, snelle, effectieve en eenvoudige methode voor spoedeisende situaties.<sup>1-5</sup> En biedt het een bruikbaar alternatief voor het verkrijgen van een acute vasculaire toegang. Toegang tot de circulatie is noodzakelijk om de meeste vormen van shock<sup>6</sup>, reanimatie<sup>7</sup>, trauma en respiratoire insufficiëntie te behandelen bij zowel kinderen<sup>3, 8</sup> als volwassenen.<sup>4, 5, 9</sup> De meest gebruikte vasculaire toegang, op zowel eerste hulplocaties, bij huisartsen en ambulancediensten, is het oppervlakkig veneus infuus. In acute situaties worden slechts zelden diep veneuze toegangswegen verkregen. De IO techniek wordt relatief nog weinig toegepast, sinds tien jaar is er aantoonbaar hernieuwde belangstelling voor deze toch lang bestaande techniek. Daarom is te verwachten dat er op ambulances en in spoedeisende situaties meer gebruik gemaakt gaat worden van deze techniek.

Casus:

Een 35-jarige vrouw met een blanco voorgeschiedenis maakt een status epilepticus door. Voor de 112-melding toont zij al een uur tekenen van een tonisch-clonisch insult. Bij aankomst van de ambulance is haar ademweg belemmerd door een kaakklem en heeft zij een blazende ademhaling, met duidelijke cyanose. Haar

zuurstofsaturatie is, voor zover betrouwbaar te meten, 75%. Er is een krachtige radialispols van 110/min. Zij reageert niet op aanspreken of pijnprikkels, de pupillen zijn wijd, reageren op licht, de ogen dwalen. Er is sprake van grand mal. De heftige trekkingen waarmee dit gepaard gaat maken zuurstoftoediening en het creëren van een intraveneuze toegangsweg onmogelijk. Besloten wordt rectaal Diazepam 10 mg toe te dienen, dit heeft echter nauwelijks effect. Ook herhaalde toediening blijft zonder resultaat. De ambulanceverpleegkundige besluit om de patiënt te transporteren en onderweg een rendez-vous met het Mobiel Medisch Team (MMT) te organiseren. Bij samenkomst van het MMT en de ambulance is de toestand van de patiënt onveranderd, met klinische kenmerken van een grand mal. Door de bewegingsdrang is geen intraveneuze toegangsweg te creëren. Er wordt besloten om een botnaald te plaatsen in de linker proximale tibia. Het inbrengen van de botnaald en op juiste plaatsing controleren, middels het aspireren van beenmerg en het inspuiten van een proefbolus NaCl 0,9%, duurt ongeveer twee minuten. Aansluitend wordt 7,5 mg Midazolam IO toegediend. De trekkingen verdwijnen vrijwel direct. Hierna wordt de patiënt getransporteerd naar het ziekenhuis.

Rond 1930 verschenen de eerste publicaties over intraossale infusie. In de daarop volgende jaren werd aangetoond dat IO gegeven medicatie even snel in de circulatie terecht komt als na IV toediening. In de beginperiode werden de botnaalden vooral op het sternum ingebracht. Deze botnaalden waren lang, waardoor er incidenteel door het sternum heen gestoken werd met alle gevolgen van dien. In de Tweede Wereldoorlog is veel ervaring opgedaan met IO infusie door de Amerikaanse hospiks bij het behandelen van gewonde militairen. Het Amerikaanse leger heeft deze methode in de Tweede Wereldoorlog ingevoerd omdat veel militairen acuut

behandeld moesten worden door een hemorrhagische shock. Ondanks succesvolle resultaten is de botnaald destijds niet overgewaaid naar de civiele geneeskunde. Dit kwam mede doordat de civiele prehospital zorg in opkomst was en de ontwikkeling van de plastic IV infuuskatheter hier een belangrijke rol speelde.

Eind 80-er jaren kwam de IO naald weer meer in beeld bij de pediatrie. Vooral bij kleine kinderen kan het moeilijk zijn om in een spoedeisende situatie een vene aan te prikken, zowel door de geringe diameter van de venen als de extra vetlaag in de subcutis. Het bot bij kinderen bevat relatief minder kalk en is hierdoor elastischer en minder hard, waardoor een botnaald eenvoudig door de cortex in te brengen is. Resultaten waren goed en de IO methode werd opgenomen in de Advanced Pediatric Life Support (APLS®) richtlijnen.<sup>10</sup> De laatste 20 à 30 jaar zijn er studies verricht naar de farmacokinetiek van IO gegeven medicatie. Hieruit bleek dat IO en IV gegeven medicatie even snel in de circulatie terecht komen ( $9.96 \pm 2.15$  versus  $9.93 \pm 1.54$  seconden).<sup>1, 11</sup> In principe kan alle medicatie die i.v. toegediend wordt zoals medicijnen, crystalloïden, colloïden en bloedproducten in gelijke dosering IO gegeven worden.<sup>2, 9, 12</sup> De IO ruimte is zeer rijk gevasculariseerd en bevat duizenden kleine niet collabeerbare vaten. Deze nemen de toegediende vloeistof snel op en voeren het direct af naar de centrale circulatie met een volume van 30ml/min (zwaartekracht) tot 125 ml/min(drukkzak). Vanuit het beenmerg kan een accurate analyse van electrolyten, bloedgroepypering en bloedgas plaatsvinden.<sup>13-16</sup>

De meest gebruikte insertielocatie voor een IO naald is één centimeter onder tuberositas tibiae aan de anteromediale zijde van de tibia (Fig.1).<sup>13</sup> Het dikste en stevigste deel van de cortex wordt hier bij volwassenen vermeden. Bij kinderen wordt de naald naar caudaal gericht geprikt, om te vermijden dat de groeischijf beschadigd raakt. Alternatieve insertielocaties zijn de radius, sternum, calcaneus, malleolus en

claviculae, waarbij afwezigheid van medullaire activiteit geen belemmering is.<sup>17</sup>

Vooraf bij militairen is het sternum een interessante locatie, omdat deze plek vaak goed beschermd is achter kogelwerend materiaal, en snel en eenvoudig te bereiken is.

Botnaalden zijn binnen 60 seconden te plaatsen. Het plaatsen wordt niet als pijnlijk ervaren.<sup>18, 19</sup> Wel kan het infunderen van vloeistof pijnlijk zijn, wat kan worden voorkomen door 5 ml (bij volwassenen) lidocaïne 1% IO toe te dienen alvorens andere medicatie te geven. Er bestaan geen absolute contra-indicaties voor het plaatsen van een IO naald. Een gefractureerd bot dient ontzien te worden in verband met kans op extravasatie.<sup>3</sup> De IO methode is daardoor te allen tijde te gebruiken, bij zowel kinderen als volwassenen. De IO naald wordt verwijderd zodra er een goed functionerende conventionele vasculaire toegang is verkregen, en uiterlijk na 24uur in verband met het risico op infectie.

Complicaties als gevolg van de geplaatste IO naald, dan wel de gegeven medicatie treden zelden op, maar mogen niet onderschat worden. In case reports zijn een fractuur, myonecrose, osteomyelitis en epifysiolyse beschreven.<sup>20-23</sup> Op lange termijn zijn geen negatieve gevolgen bekend op de lengtegroei van de tibia, na correcte plaatsing van de botnaald.<sup>24</sup>

De langst bestaande groep IO naalden wordt manueel ingebracht, zoals de Jamshidi naald (CardinalHealth, USA) (Fig.2A) en de naald van Cook (Cook Medical, USA) (Fig. 2B). Een aantal van deze botnaalden zijn primair ontworpen voor beenmergpuncties, maar bleken ook geschikt voor infusie. Alle naalden bevatten een verwijderbare trocar, om te voorkomen dat er bot in de holle ruimte van de naald terecht komt. De naalden worden met een roterende beweging en druk ingebracht.

Een nadeel is dat er door asymmetrische rotatiebewegingen een grotere insteekopening ontstaat met kans op lekkage of extravasatie. Bij volwassenen kan de cortex zo hard zijn dat er nauwelijks manueel een IO naald te plaatsen is. Dit probleem is aangepakt met de komst van de nieuwe generatie botnaalden.

Bij de BIG (Bone Injection Gun, Waismed, Israël) (Fig.2C) wordt de naald 'afgevuurd' door een spiraalveer. De BIG is ontworpen voor gebruik op de tibia. Het is een klein, handzaam en lichtgewicht apparaat wat direct klaar is voor gebruik.

De EZ-IO (Vidacare, San Antonio, USA) (Fig.2D) is de nieuwste IO naald op de Nederlandse markt. Dit is een batterij aangedreven apparaat dat lijkt op een kleine accuboormachine, waarop een holle 'boornaald' is geplaatst. Deze blijft na het 'boren' achter als IO toegang.

De F.A.S.T.1 (First Access for Shock and Trauma, Pyng Medical, Canada)(Fig.2E) is een IO naald die speciaal ontwikkeld is voor het gebruik op het sternum bij volwassenen.<sup>3</sup> Door het ontwerp met meerdere naalden wordt voorkomen dat er per ongeluk door het sternum heen gestoken wordt. Na gebruik wordt de naald verwijderd met een speciaal meegeleverde verwijdermechanisme.

In de beschreven casus werd gebruik gemaakt van de conventionele Jamshidi botnaald. Het was hier niet mogelijk om snel een perifeer infuus te plaatsen of een lijn in de v.subclavia te prikken. Via een IO toegang kon de patiënt gesedeerd worden.

IO infusie is een goed alternatief om een vasculaire toegang te creëren in de acute situatie wanneer een IV-toegang niet lukt. Er wordt tot op heden nog te weinig aan deze eenvoudige en veilige methode gedacht en gewerkt. Succesvolle klinische resultaten hebben ertoe geleid dat de IO naalden sinds 2006 opgenomen zijn in de

richtlijnen van verschillende specialismen. De European Resuscitation Council (ERC)<sup>25</sup>, de Advanced Trauma Life Support (ATLS)<sup>26</sup>, de Nederlandse Reanimatie Raad (NRR)<sup>27</sup>, en het Landelijk Protocol Ambulancezorg 7 (LPA7)<sup>28</sup> schrijven allen het gebruik van de IO toegang voor in die situaties dat een perifere veneuze toegang niet of niet snel genoeg verkregen wordt in het kader van spoedeisende behandeling. Dit betekent een belangrijke formele aanvulling op het behandelarsenaal van ambulance- en eerste hulp verpleegkundigen, huisartsen, spoedeisende hulp artsen, traumatologen, anesthesiologen, en artsen van het Mobiel Medisch Team. Deze beroepsgroepen zullen zich dienen te verdiepen en te scholen in de theorie en praktijk van indicaties, technieken en complicaties. De verwachting is dat de combinatie van toegenomen beschikbaarheid, populariteit en publiciteit zal leiden tot een opleving van het gebruik van de intraossale infusie methode.

Tot slot, de IO naald is geen structurele vervanging van de standaard IV toegang tot de circulatie. De IO toegangsweg is een veilig, effectief, snel en eenvoudig alternatief zonder absolute contra-indicaties. Het wordt bij kinderen en volwassenen gebruikt voor acute toegang tot de circulatie wanneer conventionele IV toegang moeilijk of onmogelijk te verkrijgen is. De techniek wordt in steeds meer richtlijnen omarmd, waardoor een toenemend gebruik valt te verwachten.

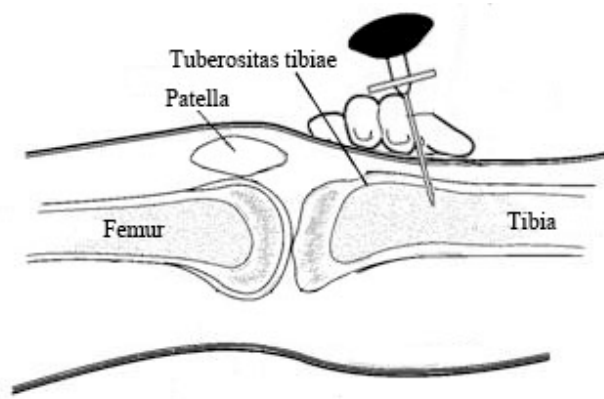


## REFERENTIES

1. Cameron JL, Fontanarosa PB, Passalacqua AM. A comparative study of peripheral to central circulation delivery times between intraosseous and intravenous injection using a radionuclide technique in normovolemic and hypovolemic canines. *J Emerg Med.* 1989;7(2):123-7.
2. Hurren JS, Dunn KW. Intraosseous infusion for burns resuscitation. *Burns.* 1995;21(4):285-7.
3. Helm M, Hauke J, Bippus N, Lampl L. [Intraosseous puncture in preclinical emergency medicine. Ten years experience in air rescue service]. *Anaesthesist.* 2007;56(1):18-24.
4. Helm M, Gries A, Fischer S, Hauke J, Lampl L. [Invasive techniques in emergency medicine. III. Intraosseous puncture--an alternative vascular access in paediatric emergencies]. *Anaesthesist.* 2005;54(1):49-56.
5. LaRocco BG, Wang HE. Intraosseous infusion. *Prehosp Emerg Care.* 2003;7(2):280-5.
6. Dankmeijer HF, Wijnans M. [Suitability of a hollow screw for the administration of intra-osseus transfusions in emergencies. Preliminary report]. *Ned Tijdschr Geneesk.* 1970;114(2):47-51.
7. Pijls NH, Meursing BT. [Drug therapy support during and following resuscitation]. *Ned Tijdschr Geneesk.* 1990;134(33):1593-6.
8. Smith R, Davis N, Bouamra O, Lecky F. The utilisation of intraosseous infusion in the resuscitation of paediatric major trauma patients. *Injury.* 2005;36(9):1034-8; discussion 9.
9. Iserson KV. Intraosseous infusions in adults. *J Emerg Med.* 1989;7(6):587-91.

10. Advanced Paediatric Life Support. Editor N.M. Turner, A.J. van Vught. Reed Business. Nederlandse editie, 2e druk, 2006.
11. Fiser DH. Intraosseous infusion. *N Engl J Med.* 1990;322(22):1579-81.
12. Waisman M, Waisman D. Bone marrow infusion in adults. *J Trauma.* 1997;42(2):288-93.
13. Hurren JS. Can blood taken from intraosseous cannulations be used for blood analysis? *Burns.* 2000;26(8):727-30.
14. Abdelmoneim T, Kissoon N, Johnson L, Fiallos M, Murphy S. Acid-base status of blood from intraosseous and mixed venous sites during prolonged cardiopulmonary resuscitation and drug infusions. *Crit Care Med.* 1999;27(9):1923-8.
15. Johnson L, Kissoon N, Fiallos M, Abdelmoneim T, Murphy S. Use of intraosseous blood to assess blood chemistries and hemoglobin during cardiopulmonary resuscitation with drug infusions. *Crit Care Med.* 1999;27(6):1147-52.
16. Brickman KR, Krupp K, Rega P, Alexander J, Guinness M. Typing and screening of blood from intraosseous access. *Ann Emerg Med.* 1992;21(4):414-7.
17. McCarthy G, O'Donnell C, O'Brien M. Successful intraosseous infusion in the critically ill patient does not require a medullary cavity. *Resuscitation.* 2003;56(2):183-6.
18. Halm B, Yamamoto LG. Comparing ease of intraosseous needle placement: Jamshidi versus cook. *Am J Emerg Med.* 1998;16(4):420-1.

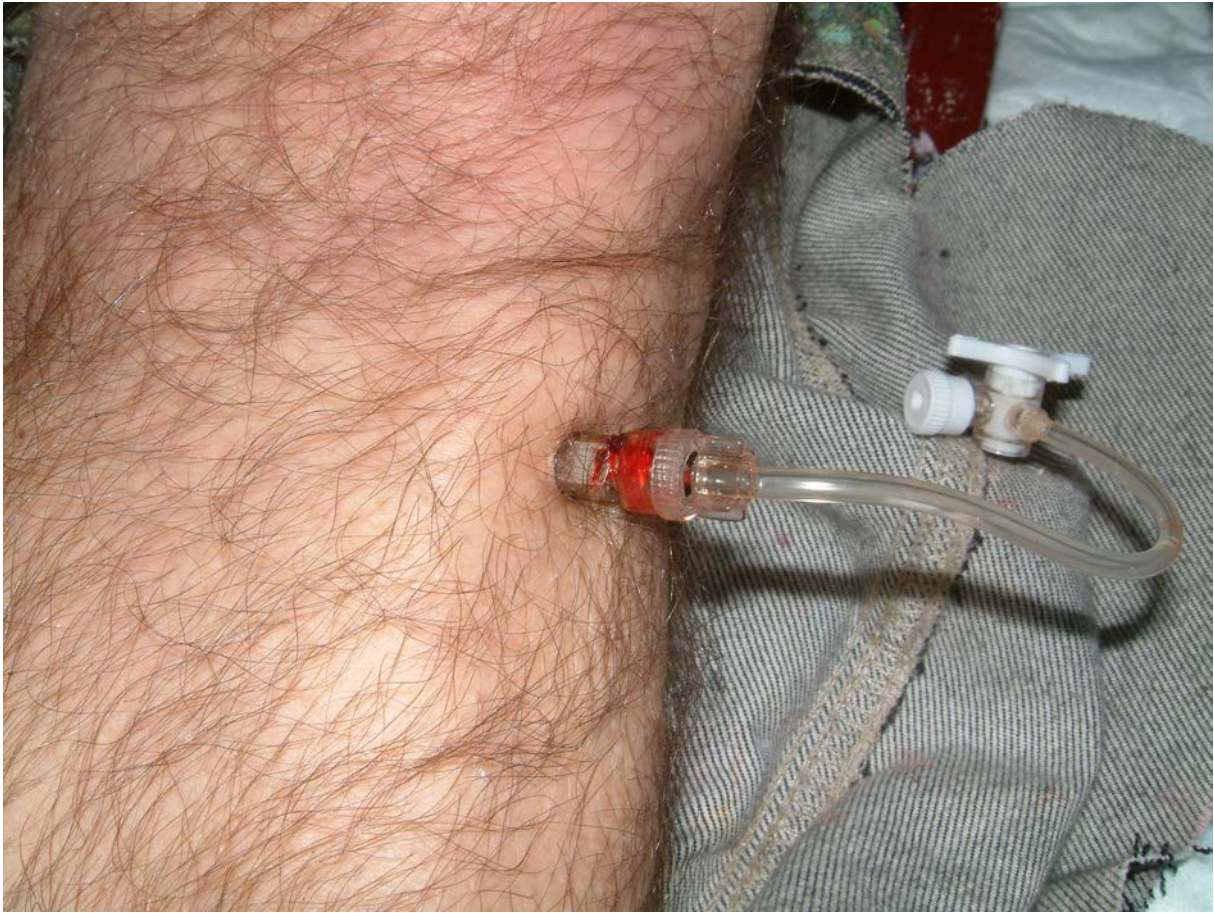
19. Calkins MD, Fitzgerald G, Bentley TB, Burris D. Intraosseous infusion devices: a comparison for potential use in special operations. *J Trauma*. 2000;48(6):1068-74.
20. Alam HB, Punzalan CM, Koustova E, Bowyer MW, Rhee P. Hypertonic saline: intraosseous infusion causes myonecrosis in a dehydrated swine model of uncontrolled hemorrhagic shock. *J Trauma*. 2002;52(1):18-25.
21. Bowley DM, Loveland J, Pitcher GJ. Tibial fracture as a complication of intraosseous infusion during pediatric resuscitation. *J Trauma*. 2003;55(4):786-7.
22. Launay F, Paut O, Katchburian M, Bourelle S, Jouve JL, Bollini G. Leg amputation after intraosseous infusion in a 7-month-old infant: a case report. *J Trauma*. 2003;55(4):788-90.
23. Stoll E, Golej J, Burda G, Hermon M, Boigner H, Trittenwein G. Osteomyelitis at the injection site of adrenalin through an intraosseous needle in a 3-month-old infant. *Resuscitation*. 2002;53(3):315-8.
24. Claudet I, Baunin C, Laporte-Turpin E, Marcoux MO, Grouteau E, Cahuzac JP. Long-term effects on tibial growth after intraosseous infusion: a prospective, radiographic analysis. *Pediatr Emerg Care*. 2003;19(6):397-401.
25. Council ER. European Resuscitation Council Guidelines for Resuscitation. 2005.
26. Surgeons ACo. Advanced Trauma Life Support for Doctors, student course manual. Seventh edition, Chicago: First Impression, 2006.
27. Raad NR. Richtlijnen reanimatie 2006 in Nederland. [www.nederlandse-reanimatieraad.nl](http://www.nederlandse-reanimatieraad.nl). 2006.
28. Protocol SLAeM. Landelijk Protocol Ambulancezorg 7. 2007.



Figuur 1: Insertie van een intraossale naald in de proximale tibia



Figuur 2: (A) Jamshidi, (B) Cook, (C) Bone-Injection Gun, (D) EZ-IO, (E) F.A.S.T.1.



Figuur 3: Cook naald in vivo net onder de proximale tibia links

Foto: P. Gerritsen