

KLINISCHE LES

Leveradenomen en zwangerschap

Mirelle E.E. Bröker, Susanna M. van Aalten, Jan N.M. IJzermans, Roy S. Dwarkasing, Eric A.P. Steegers en Robert A. de Man

Dames en Heren,

Het hepatocellulair adenoom is een goedaardige tumor van de lever die voornamelijk voorkomt bij vrouwen in de vruchtbare leeftijd. De etiologie en het pathofysiologisch mechanisme zijn onbekend, maar er is een duidelijk verband met het gebruik van de orale anticonceptiva.^{1,2} De diagnose ‘hepatocellulair adenoom’ heeft een grote invloed op het leven van deze vaak jonge vrouwen. Mogelijke complicaties zijn hormoongeïnduceerde groei en ruptuur van de tumor. Daarom wordt deze patiënten geadviseerd te stoppen met het gebruik van orale anticonceptiva en andere hormoonsubstitutie, zoals hormoonvervangende therapie;³ als anticonceptie kan een hormoonhoudend spiraalje worden gebruikt. Bij leveradenomen kleiner dan 5 cm is het bloedingsrisico minimaal. Een bijzonder complexe situatie kan zich voordoen bij jonge vrouwen met een hepatocellulair adenoom die zwanger willen worden. Door de toegenomen hoeveelheden steroidhormonen gedurende de zwangerschap is er een risico op groei en een spontane ruptuur van het adenoom. Wij beschrijven 3 patiënten met een hepatocellulair adenoom die zwanger waren of zwanger wilden worden.

Patiënt A, een 29-jarige vrouw, gravida 0, presenteerde zich op de Spoedeisende Hulp met acuut ontstane pijn in de rechter bovenbuik. Bij beeldvormend onderzoek bleek er sprake van een intercapsulaire bloeding vanuit een hepatocellulair adenoom. Patiënte was hemodynamisch stabiel en er werd een conservatief beleid gevoerd. Na ontslag uit het ziekenhuis onttrok patiënte zich aan verdere medische controle. Na 1 jaar kwam ze naar de polikliniek Verloskunde wegens diabetes gravidarum; ze was 33 weken zwanger. Op de MRI-scan was te zien dat patiënte meerdere leveradenomen had. Het grootste was gegroeid van 3,2 naar 7,5 cm en een ander adenoom vertoonde tekenen van een bloeding. Om verdere risico's te minimaliseren besloten we bij een zwangerschapsduur van 36 weken een keizersnede uit te voeren; deze verliep ongecompliceerd voor moeder en kind. Na de zwangerschap werden de leveradenomen langzaam weer kleiner.

Patiënt B is een 35-jarige vrouw, gravida 3, para 2. Ze was 20 weken zwanger en werd verwezen van de polikliniek Verloskunde naar de polikliniek Maag-darm-leverziekten wegens multipole hepatocellulaire adenomen. Vóór de 1e

Erasmus MC, Rotterdam.

Afd. Chirurgie: drs. M.E.E. Bröker, arts-onderzoeker; dr. S.M. van Aalten, aios chirurgie; prof.dr. J.N.M. IJzermans, chirurg.

Afd. Radiologie: drs. R.S. Dwarkasing, radioloog.

Afd. Verloskunde en Gynaecologie:

prof.dr. E.A.P. Steegers, gynaecoloog.

Afd. Maag-, Darm- en Leverziekten: dr. R.A. de

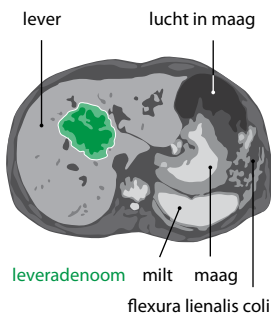
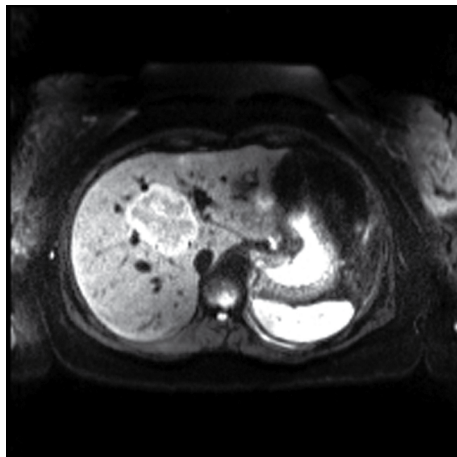
Man, maag-darm-leverarts.

Contactpersoon: drs. M.E.E.

Bröker (m.broker@erasmusmc.nl).

zwangerschap waren bij toeval op een MRI-scan 2 hepatocellulaire adenomen gevonden in de rechter leverkwab, beide 2 x 1,5 cm; dit onderzoek was verricht vanwege buikklachten. Tijdens de 2 eerdere ongecompliceerde zwangerschappen groeiden de adenomen niet. Ook omdat de adenomen kleiner dan 5 cm waren, mocht patiënte opnieuw zwanger worden. Gedurende de 3e zwangerschap kreeg patiënte iedere 6 weken een echografie van de lever om de adenomen nauwlettend in de gaten te houden. Gedurende de gehele zwangerschap groeiden de adenomen niet en patiënte had een ongecompliceerde vaginale bevalling.

Patiënt C, een 23-jarige vrouw, gravida 0, presenteerde zich elders in verband met cholecysto- en choledocholithiasis. Hiervoor onderging ze een endoscopische retrograde cholangiopancreatografie (ERCP) met papillotomie, gevolgd door een laparoscopische cholecystectomie. Tegelijkertijd werd vastgesteld dat ze een hepatocellulair adenoom had in segment VIII van de lever, waarvoor ze werd verwezen naar onze polikliniek Chirurgie. Tijdens



FIGUUR 1 MRI-scan van patiënt C met een hepatocellulair adenoom in segment VIII van maximaal 6 cm. Een 2e adenoom in segment IVa met een maximale diameter van 3 cm is niet zichtbaar op deze foto.

de multidisciplinaire hepatobiliaire bespreking beoordeelden we de MRI-scan van patiënte opnieuw (figuur 1). We concludeerden dat er sprake was van 2 adenomen, waarvan de 1e in segment VIII met een maximale diameter van 6 cm en een 2e in segment IVa met een maximale diameter van 3 cm. Patiënte werd geadviseerd om te stoppen met het gebruik van orale anticonceptiva. Na een half jaar herhaalden we de MRI om te zien of de leveradenomen kleiner geworden waren. Dit bleek inderdaad zo te zijn, waarna we besloten een expectatief beleid te voeren wat betreft de adenomen.

Na 3 jaar kwam patiënte weer naar onze polikliniek met een actieve zwangerschapswens. We bespraken de casus opnieuw uitgebreid tijdens ons multidisciplinaire hepatobiliaire overleg. Een nieuwe MRI-scan liet regressie zien van de adenomen: die in segment VIII was nu 4,4 cm in doorsnede en die in segment IVa was 1,8 cm (figuur 2). Hoewel het grootste adenoom nu kleiner was dan 5 cm, gaven we haar toch een negatief advies voor een zwangerschap, omdat het adenoom centraal in de lever lag. Als tijdens de zwangerschap een bloeding in het adenoom zou optreden, zou een spoedresectie problematisch worden. Gezien de nadrukkelijke zwangerschapswens van patiënte onderging zij een electieve embolisatie van de Aa. hepatica dextra en sinistra, waarna we het negatieve advies betreffende een zwangerschap introkken.

BESCHOUWING

Met bovenstaande casussen hebben we laten zien dat het beleid bij patiënten met een hepatocellulair adenoom tijdens of voorafgaande aan een zwangerschap kan verschillen. Vanwege mogelijke hormoongeïnduceerde groei van het leveradenoom wordt zwangerschap vaak afgeraden. In een review bleken het maternale en het foetale mortaliteitsrisico door een ruptuur van een hepatocellulair adenoom gedurende de zwangerschap respectievelijk 44 en 38%; de adenomen die hadden gebloed, waren echter allemaal groter dan 6,5 cm.⁴ Ook dient te worden opgemerkt dat deze resultaten werden gepubliceerd in de jaren 70 en 80 van de vorige eeuw. Inmiddels is het doctor's delay bij het stellen van de diagnose 'hepatocellulair adenoom' sterk afgenomen door sterk verbeterde beeldvormende technieken.

In een recente studie stelden we voor om niet alle vrouwen met een leveradenoom een zwangerschap te ontraden. In deze studie volgden we 12 vrouwen met een gedocumenteerd leveradenoom nauwlettend gedurende in totaal van 17 zwangerschappen.⁵ Alle zwangerschappen hadden een ongecompliceerd beloop met een succesvolle uitkomst voor moeder en kind.⁵ Op basis van onze gegevens en de beschikbare literatuur concluderen wij dat het biologische gedrag van leveradenomen wel-

licht minder bedreigend is dan wordt verondersteld. Omdat er echter maar weinig zwangere patiënten met een leveradenoom zijn, is er geen evidence based algoritme voor de evaluatie en behandeling van leveradenomen gedurende de zwangerschap. Het is daarom belangrijk deze casussen goed te documenteren.

KLINISCH BEELD

Het klinisch beeld van patiënten met een hepatocellulair adenoom is afhankelijk van de afmetingen en locatie in de lever. Vaak wordt een leveradenoom bij toeval gevonden, zoals bij patiënt B en C, maar patiënten kunnen zich ook presenteren met acuut ontstane pijn in de rechter bovenbuik door een bloeding, zoals patiënt A. Omdat een leveradenoom in het algemeen weinig klachten geeft, komt het zeer regelmatig voor dat patiënten een ongecompliceerde zwangerschap hebben gehad voordat de diagnose wordt gesteld.

ZWANGERSCHAPSWENS

Als een patiënte met een of meerdere bekende leveradenomen zwanger wil worden, wordt haar geadviseerd naar de behandelend arts te gaan voor een preconceceptieconsult. Met patiënte moet worden besproken dat leveradenomen kunnen groeien gedurende de zwangerschap en dat medisch ingrijpen mogelijk noodzakelijk is als een adenoom groter dan 5 cm wordt. Het beeldvormend onderzoek wordt herhaald en in een multidisciplinaire bespreking wordt een advies over een zwangerschap geformuleerd. Het is onbekend hoe groot de kans op bloeding van het leveradenoom is tijdens zwangerschap. Indien een patiënte zich onttrekt van controles op de polikliniek, dient zij het advies te krijgen zich opnieuw te melden bij haar behandelend arts als ze een zwangerschapswens heeft.

PALM-studie Vanuit meerdere Nederlandse ziekenhuizen worden zwangere patiënten met een leveradenoom verwezen naar het Erasmus MC in Rotterdam. In de multicentrische 'Pregnancy and liver adenoma management' (PALM)-studie krijgen ze elke 6 weken vragenlijsten over de kwaliteit van leven en een echografie abdomen om eventuele groei van het leveradenoom nauwlettend te volgen. Hiermee willen we een beter wetenschappelijk onderbouwd beleid opstellen voor patiënten met een leveradenoom en een actieve zwangerschapswens. Dit geldt voor het preconceptionele advies, de indicatie voor chirurgische interventie en de frequentie van de controles tijdens de zwangerschap.

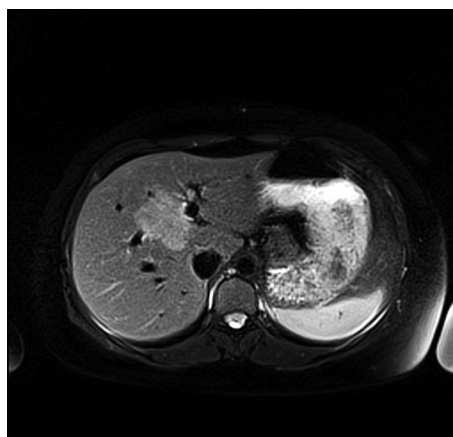
BEHANDELING

Het bloedingsrisico is minimaal bij leveradenomen kleiner dan 5 cm en bij patiënten zonder zwangerschapswens is interventie dan ook niet nodig.⁶ Bij patiënten met een

adenoom groter dan 5 cm is een interventie voorafgaand of tijdens de zwangerschap wel geïndiceerd, een half jaar na het stoppen van orale anticonceptie.⁷ Medisch ingrijpen gedurende de zwangerschap is het veiligst gedurende het 2e trimester,⁸ maar vóór de zwangerschap heeft de voorkeur.

Afhankelijk van het aantal adenomen, de grootte en de ligging wordt gekozen worden voor een resectie, radiofrequente ablatie of embolisatie. Als een adenoom vóór de zwangerschap kleiner is dan 5 cm, is op dat moment in principe interventie niet noodzakelijk. Toch werd bij patiënt C gekozen voor een arteriële embolisatie vanwege de centrale ligging van het grootste adenoom. Als het adenoom tijdens haar zwangerschap zou groeien of als er een bloeding zou optreden, zou een spoedresectie niet de voorkeur hebben gehad. Ook kozen we niet voor radiofrequente ablatie gezien de afmetingen en de locatie van het adenoom. We vinden dat afsluiting van de circulatie het minste risico geeft op hormoongeïnduceerde complicaties gedurende een volgende zwangerschap. Bij elke patiënte met een leveradenoom en een zwangerschapswens moet een individueel beleid worden bepaald. Als een patiënte 1 adenoom heeft, hoeft een zwangerschap zelden definitief te worden ontraden.

Dames en Heren, in deze klinische les hebben we de problemen besproken die zich rond de zwangerschap voordoen bij patiënten met een hepatocellulair adenoom. Ook besteedden wij aandacht aan de interventiemogelijkheden voorafgaand aan en tijdens de zwangerschap. Onze hypothese is dat een positief advies voor een zwan-



FIGUUR 2 MRI-scan van patiënt C na het stoppen van orale anticonceptie, 3,5 jaar na de MRI-scan van figuur 1. Het grootste hepatocellulair adenoom in segment VIII was nu 4,4 cm in doorsnede. Het 2e adenoom in segment IVa had een diameter van 1,8 cm (niet zichtbaar op deze foto).

LEERPUNTEN

- Leveradenomen zijn zeldzame benigne tumoren die voornamelijk voorkomen bij vrouwen in de vruchtbare leeftijd.
- Gedurende een zwangerschap kan hormoongeïnduceerde groei van een leveradenoom of een bloeding optreden.
- Bij leveradenomen kleiner dan 5 cm is het bloedingsrisico in het algemeen gering.
- Gezien de zeldzaamheid van een leveradenoom en de complexiteit van de zorg voor deze patiënten zou deze moeten plaatsvinden in een gespecialiseerd centrum.
- De behandel mogelijkheden van een leveradenoom voorafgaand aan of tijdens de zwangerschap zijn resectie, radiofrequente ablatie en embolisatie, afhankelijk van het aantal, de grootte en locatie, en of er sprake is van een bloeding.

gerschap gerechtvaardigd is wanneer de leveradenomen kleiner zijn dan 5 cm. Als een adenoom groter is dan 5 cm, moet dit bij voorkeur voorafgaand aan de zwanger-

schap worden behandeld met resectie, embolisatie of radiofrequente ablatie. Het advies en behandelbeleid omtrent een zwangerschap moet echter voor iedere patiënt apart worden bekeken en worden besproken in een multidisciplinair overleg. Als een patiënte 1 leveradenoom heeft, hoeft een zwangerschap zelden definitief te worden ontraden. Gezien de zeldzaamheid van het leveradenoom en de complexiteit van de zorg voor deze patiënten zou deze zorg moet plaatsvinden in een gespecialiseerd centrum waar het biologische gedrag van het adenoom kan worden gevolgd.

Belangenconflict: geen gemeld. Financiële ondersteuning: geen gemeld.

Aanvaard op 10 juli 2012

Citeer als: Ned Tijdschr Geneeskd. 2012;156:A5102

[➤ Meer op www.ntvg.nl/klinischepraktijk](http://www.ntvg.nl/klinischepraktijk)

LITERATUUR

- 1 Lingeman CH. Letter: Liver-cell neoplasms and oral contraceptives. *Lancet*. 1974;1(7846):64.
- 2 Rooks JB, Ory HW, Ishak KG, et al. Epidemiology of hepatocellular adenoma. The role of oral contraceptive use. *JAMA*. 1979;242:644-8.
- 3 Van Aalten SM, Witjes CD, de Man RA, IJzermans JN, Terkivatan T. Can a decision-making model be justified in the management of hepatocellular adenoma? *Liver Int*. 2012;32:28-37.
- 4 Cobey FC, Salem RR. A review of liver masses in pregnancy and a proposed algorithm for their diagnosis and management. *Am J Surg*. 2004;187:181-91.
- 5 Noels JE, van Aalten SM, van der Windt DJ, et al. Management of hepatocellular adenoma during pregnancy. *J Hepatol*. 2011;54:553-8.
- 6 Van Aalten SM, de Man RA, IJzermans JN, Terkivatan T. Systematic review of haemorrhage and rupture of hepatocellular adenomas. *Br J Surg*. 2012;99:911-6.
- 7 Van Aalten SM, Verheij J, Terkivatan T, Dwarkasing RS, de Man RA, IJzermans JN. Validation of a liver adenoma classification system in a tertiary referral centre: Implications for clinical practice. *J Hepatol*. 2011;55:120-5.
- 8 Parangi S, Levine D, Henry A, Isakovitch N, Pories S. Surgical gastrointestinal disorders during pregnancy. *Am J Surg*. 2007;193:223-32.