

Trabalho de Conclusão de Curso

**ALTERAÇÃO DE COR DA COROA DENTAL APÓS A TERAPIA ENDODÔNTICA
REGENERATIVA: REVISÃO DE LITERATURA**

CAMILA GUERNER SPRINGMANN



**Universidade Federal de Santa Catarina
Curso de Graduação em Odontologia**

**UNIVERSIDADE FEDERAL DE SANTA CATARINA
DEPARTAMENTO DE ODONTOLOGIA**

CAMILA GUERNER SPRINGMANN

**ALTERAÇÃO DE COR DA COROA DENTAL APÓS A TERAPIA ENDODÔNTICA
REGENERATIVA: REVISÃO DE LITERATURA**

Trabalho apresentado à Universidade Federal de Santa Catarina, como requisito para a conclusão do Curso de Graduação em Odontologia.

Orientador: Prof. Dr. Wilson Tadeu Felipe

FLORIANÓPOLIS

2016

Camila Guerner Springmann

**ALTERAÇÃO DE COR DA COROA DENTAL APÓS TERAPIA
ENDODÔNTICA REGENERATIVA: REVISÃO DE LITERATURA**

Este Trabalho de Conclusão de Curso foi julgado, adequado para obtenção do título de cirurgião-dentista e aprovado em sua forma final pelo Departamento de Odontologia da Universidade Federal de Santa Catarina.

Florianópolis, 20 de maio de 2016.

Banca Examinadora:




Prof., Dr. Wilson Tadeu Felipe,
Orientador

Universidade Federal de Santa Catarina



Prof.ª, Dr.ª Cleonice da Silveira Teixeira,
Membro

Universidade Federal de Santa Catarina



Prof.ª, Dr.ª Beatriz Dulcineia Mendes de Souza,
Membro

Universidade Federal de Santa Catarina

À minha família, por acreditar em mim. Mãe, por seu cuidado e dedicação, os quais me deram, em muitos momentos, forças para seguir esta caminhada. Pai, por investir em mim e orgulhar-se da profissional que me tornarei.

AGRADECIMENTOS

A Deus, que, com toda sua sabedoria, permitiu que tudo isso acontecesse ao longo de minha vida, não somente nestes anos como universitária, mas em todos os momentos; é o maior mestre que alguém pode conhecer.

Aos meus pais, Heloisa Helena e Marcos Springmann, que, com todo seu amor, incentivo e apoio incondicional, permitiram-me alcançar meus objetivos. Vocês são o melhor exemplo que levarei para toda a minha vida.

Ao meu namorado, Douglas Handerson Schauffert, que me apoiou desde sempre para eu chegar até esta etapa de minha vida.

Aos amigos Daiane, Edson, Luana, Sarah, Bruna, Guilherme, Ana Eloisa e Kethulin, que fizeram parte da minha formação e continuarão presentes em minha vida.

Aos meus professores, pelo acolhimento e pelos conhecimentos transmitidos, possibilitando vivenciar e conhecer a importância desta profissão.

À professora Mara Cristina Santos Felipe e ao professor Wilson Tadeu Felipe, que, com toda paciência e atenção, dedicou seu valioso tempo para me orientar em cada passo deste trabalho.

À Luciane Geanini Pena dos Santos, por seus ensinamentos, paciência, confiança, que me ajudaram a concluir este trabalho, e por mostrar novos caminhos na área científica.

À minha amiga e dupla Daiane Guesser, que, ao longo desses cinco anos, demonstrou confiança e respeito por mim, compartilhou momentos de aprendizado e foi ajuda imprescindível durante esta caminhada; por sua sincera amizade.

Ao meu amigo Edson Rodrigo Gomes, pela paciência e amizade durante esses cinco anos, por toda ajuda que me proporcionou para desenvolver este trabalho.

À Ingrid Schauffert, por disponibilizar seu tempo para a correção deste trabalho.

À universidade, que me abriu a janela para hoje vislumbrar um horizonte superior.

Aos pacientes, que contribuíram imensamente para minha formação acadêmica. Obrigada pela confiança depositada, enorme paciência e compreensão.

À todos que direta ou indiretamente fizeram parte da minha formação, o meu muito obrigado.

*“Há uma força motriz mais poderosa que o vapor, a eletricidade
e a energia atômica: a vontade”
(Albert Einstein)*

RESUMO

O objetivo deste estudo foi revisar, de modo sistematizado e por meio de casos clínicos, o efeito de materiais usados na terapia endodôntica regenerativa sobre a cor da coroa dental, bem como estudar os procedimentos para evitar ou reverter eventuais alterações de cor e os métodos utilizados para a determinação da cor. Para localização dos estudos, foi desenvolvida uma detalhada estratégia de busca para cada uma das seguintes bases de dados: *Pubmed*, *Scopus* e *Web of Science*. Foram utilizados termos de busca relacionados ao tema, tais como: alteração da cor dental, coloração, descoloração dental, estética, dente não vital, desvitalização pulpar, necrose pulpar, polpa dental, procedimento endodôntico regenerativo, regeneração, revitalização, revascularização, tratamento endodôntico regenerativo. As referências encontradas foram gerenciadas via *software EndNote™ Basic*. Foram incluídos apenas estudos clínicos relacionados à cor da coroa de dentes humanos avaliados antes e após procedimentos endodônticos regenerativos. Cartas, capítulos de livros, resumos de conferências (anais) e revisões foram excluídos. Após a seleção por título/resumo, os artigos foram incluídos para leitura do texto completo, dos quais dados referentes à metodologia e aos resultados foram extraídos e sequencialmente analisados. Concluiu-se que a pasta triantibiótica, que contém minociclina, está mais relacionada à alteração de cor do que as demais medicações intracanal, e que a descoloração ocorreu independentemente do tipo de material utilizado no *plug* cervical, MTA branco ou MTA cinza. Nenhum método para prevenir ou reverter eventuais alterações de cor foi totalmente efetivo. O método mais utilizado para determinar a cor foi o visual.

Palavras-chave: descoloração dental, endodontia regenerativa, desinfecção, polpa dental, regeneração.

ABSTRACT

The aim of this study was to review, in a systematic way and through clinical cases, the effect of materials used in regenerative endodontic therapy on the dental crown color, as well as to study the procedures to prevent or to reverse any color changes and the methods used to the color determination. To locate the studies, it was developed a detailed search strategy for each of the following databases: *Pubmed*, *Scopus* and *Web of Science*. It were used search terms related to the topic, such as: dental color change, coloring, dental staining, esthetics, non-vital teeth, pulp desvitalization, dental pulp necrosis, dental pulp, regenerative endodontic procedure, regeneration, revitalization, revascularization, regenerative endodontic treatment. The references found were managed by EndNote™ Basic software. It were included only related clinical studies of the human teeth crown color evaluated before and after regenerative endodontic procedures. Letters, book chapters, conferences abstracts (proceedings) and reviews were excluded. After selecting by title/summary, the articles were included for the full text reading, from which data about methodology and results were extracted and sequentially analyzed. It was concluded that the triantibiotic paste, which contains minocycline, is more related to color change than the other intracanal medications, and that the discoloration occurred independently of kind of material was used as cervical plug, white or gray MTA. No method to prevent or reverse any color changes was totally effective. The most widely used method for determining the color was visual.

Keywords: tooth discoloration, regenerative endodontics, disinfection, dental pulp, regeneration.

SUMÁRIO

1. INTRODUÇÃO	15
2. OBJETIVOS.....	19
2.1. Objetivo geral	19
2.2. Objetivos específicos.....	19
3. MATERIAL E MÉTODOS	21
3.1. Fontes de informação e estratégia de pesquisa.....	21
3.2. Critérios de elegibilidade.....	21
3.3. Seleções dos artigos.....	22
3.4. Processo de coleta dos artigos	22
3.5. Análise dos dados.....	22
4. RESULTADOS.....	23
4.1. Seleção dos artigos.....	23
4.2. Características dos artigos	23
5. DISCUSSÃO	29
6. CONCLUSÕES.....	33
REFERÊNCIAS.....	35
APÊNDICE A.....	39

1. INTRODUÇÃO

Mesmo com os grandes avanços em relação à saúde bucal da população mundial, a cárie ainda é a doença infectocontagiosa mais prevalente em humanos (PETERSEN et al., 2005). Em estágios mais avançados, pode ocasionar a necrose da polpa e até mesmo a perda do dente pela grande destruição dos tecidos dentais (NARVAI, 2000).

Além da cárie, o trauma dental (ANDERSSON, 2013; CHANIOTIS, 2015) também é causa comum de necrose do tecido pulpar. A perda da vitalidade da polpa causa o cessamento do processo de rizogênese (NÖR, 2006). Quando em dentes permanentes imaturos, essa interrupção da produção de dentina e cemento é especialmente preocupante, pois as raízes permanecem incompletas, com paredes dentinárias finas, ampla abertura foraminal e comprimento menor que o normal (BANCHS; TROPE, 2004; TROPE, 2006; MILLER et al., 2010; DABBAGH et al., 2012; NOSRAT; HOMAYOUNFAR; OLOOMI, 2012).

No tratamento endodôntico convencional, o preparo químico-mecânico do canal é um procedimento importante para a sua desinfecção. Porém, nos dentes com rizogênese incompleta, o preparo mecânico não é recomendado, pois pode fragilizar ainda mais as paredes radiculares (BANCHS; TROPE, 2004; NOSRAT; HOMAYOUNFAR; OLOOMI, 2012). Assim, a desinfecção do canal deve ser realizada exclusivamente por meio de preparo químico do canal, com soluções irrigadoras e medicações intracanal (KIM et al., 2010).

Apesar de o tratamento endodôntico convencional possibilitar a desinfecção da estrutura dentinária e a obturação do canal, o processo de rizogênese não é retomado ao final da terapia. Desse modo, o dente permanece com sua estrutura fragilizada, predisposta a fratura e possível perda do elemento frente a um segundo trauma dental (LOVELACE et al., 2011). Por esses motivos, a abordagem ideal para tratamento de dentes imaturos despulpados seria aquela que permitisse a regeneração do complexo dentina-polpa e a maturação continuada do dente (DABBAGH et al., 2012).

A regeneração do tecido pulpar tem sido foco de pesquisas na área da endodontia. A possibilidade de regenerar a polpa e de retomar a deposição de dentina resultaria no completo desenvolvimento e fortalecimento da estrutura radicular, conduzindo a melhor morfofuncionalidade da raiz (REYNOLDS;

JOHNSON; COHENCA, 2009). Assim, o procedimento endodôntico regenerativo (PER) tem sido proposto como alternativa à abordagem clássica.

Para procedimentos regenerativos, a Associação Americana de Endodontistas (AAE) recomenda a execução das seguintes etapas: desinfecção da dentina radicular com irrigação do canal com 20 mL de NaOCl 1,5%, seguidos por 20 mL de solução salina para neutralização do NaOCl; secagem dos canais com cones de papel absorvente e colocação da pasta de hidróxido de cálcio ou da pasta triantibiótica, constituída por ciprofloxacina, metronidazol e minociclina, na proporção de 1:1:1 e concentração final de 0,1 mg/mL. A fim de minimizar o risco de alteração de cor devido a pasta triantibiótica, a aplicação de agente adesivo é recomendada para selar a dentina da câmara pulpar.

Após a desinfecção, é realizada a liberação de fatores morfogênicos da matriz dentinária, com irrigação do canal com 20 mL de ácido etilenodiaminotetracético (EDTA) 17%. Em seguida, é produzido o coágulo sanguíneo com a indução por rotação com uma lima K, pré-curvada, 2 mm além do forame apical. E posteriormente é feito o selamento cervical com agregado de trióxido mineral (MTA) ou cimento de ionômero de vidro (CIV), para poder realizar a restauração coronária com CIV ou resina composta.

O hidróxido de cálcio é um dos produtos mais utilizados para a desinfecção do canal radicular. A ação desse fármaco se deve à sua dissociação em íons cálcio e hidroxila, sendo este último relacionado à ação antimicrobiana, por elevar o pH da dentina e tornar o meio impróprio ao desenvolvimento bacteriano (DOS SANTOS et al., 2014). Essa medicação também é comumente utilizada no processo de apicificação, no qual é induzida a formação de uma barreira apical de tecido mineralizado (RAFTER, 2005; NOSRAT; HOMAYOUNFAR; OLOOMI, 2012), que facilita o procedimento de obturação de dentes imaturos despulpados (NOSRAT; HOMAYOUNFAR; OLOOMI, 2012). Além da capacidade antimicrobiana e de estimular a produção de tecido mineralizado, esse material possui biocompatibilidade com os tecidos dentais (MASSARA, 2012; LEE et al., 2015; SILVEIRA et al., 2015).

Além da pasta de hidróxido de cálcio, a AAE também recomenda o uso de pasta triantibiótica, composta por ciprofloxacina, metronidazol e minociclina, para a desinfecção dos canais radiculares. A eficácia dessa combinação de antibióticos, em relação a seu efeito bactericida (HOSHINO et al., 1996) e biocompatibilidade

(DABBAGH et al., 2012), já foi comprovada. Essas propriedades são importantes no tratamento de dentes imaturos despolpados, pois criam um ambiente favorável ao desenvolvimento das células responsáveis pela regeneração do tecido.

Apesar de a literatura revelar alguns resultados biológicos satisfatórios após abordagens regenerativas (BANSAL; JAIN; MITTAL, 2015), diversos relatos de casos clínicos têm apontado alteração de cor nos dentes tratados, especialmente quando do uso da pasta triantibiótica, devido à presença da minociclina na sua composição, antibiótico pertencente à família das tetraciclina (Fig. 1) (KIM et al., 2010).

A minociclina se liga aos íons cálcio presentes na dentina por meio de quelação, formando um complexo insolúvel. Quando incorporado à matriz dentinária, esse antibiótico provoca alteração na cor da estrutura dental (KIM et al., 2010). Para prevenir a alteração de cor, tem sido recomendado o selamento prévio dos túbulos da dentina coronal com adesivo fotoativável (REYNOLDS; JOHNSON; COHENCA, 2009; AAE, 2015).

Outras estratégias para evitar a alteração de cor da estrutura dental têm sido estudadas, como a substituição da minociclina por outro antibiótico, ou mesmo a sua abolição da fórmula (SATO et al., 1993; DABBAGH et al., 2012).

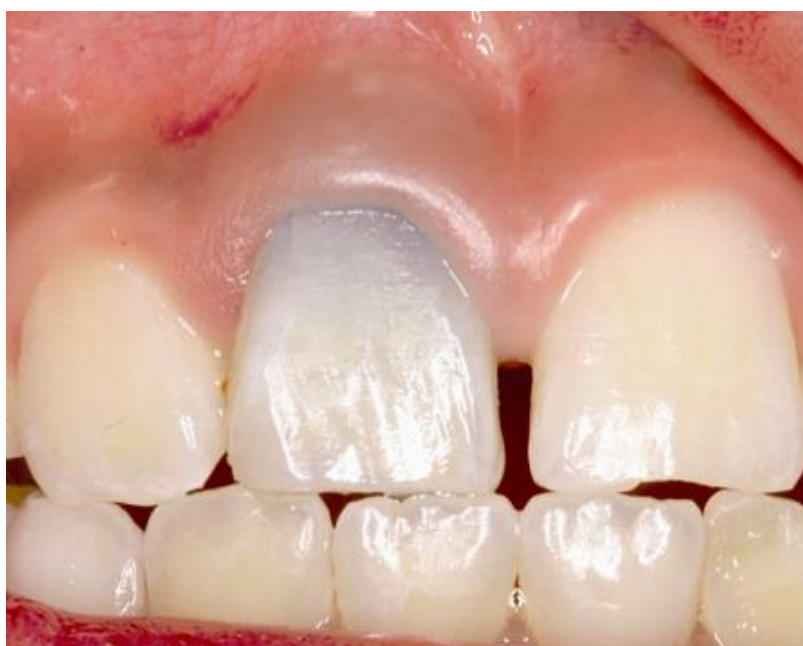

Fig. 1. Fotografia do incisivo central superior direito tratado com pasta triantibiótica, composta por ciprofloxacina, metronidazol e minociclina (KIM et al., 2010).

Além das pastas usadas para a desinfecção do canal, o material usado para o selamento cervical da raiz, após a produção do coágulo sanguíneo, também pode alterar a cor do dente. O MTA, mesmo o de cor branca, pode causar alteração de cor no dente em virtude da presença do óxido de bismuto, seu componente radiopacificador (MARCIANO et al., 2014). Desse modo, na região anterior, onde a estética é primordial, a AAE (2015) recomenda o uso do CIV.

Mesmo com o uso de materiais e de procedimentos para prevenir a alteração de cor, o paciente precisa ser alertado sobre a possibilidade de a descoloração ocorrer, e também sobre as alternativas para reverter uma eventual alteração de cor. Por ser um procedimento rápido, de baixo custo e de fácil execução (PIROLO et al., 2014), o clareamento dental é uma boa alternativa para tentar restabelecer a cor do dente (ABBOTT; HEAH, 2009; KIRCHHOFF et al., 2015). Dentre os agentes clareadores disponíveis, é comum o uso do perborato de sódio (KIRCHHOFF et al., 2015) como agente clareador.

Ao final de um tratamento endodôntico, a cor do dente é importante, sendo um dos principais parâmetros utilizados pelos pacientes para avaliar a qualidade do trabalho do dentista (GÓMEZ et al., 2014). Assim, o estudo da cor é fundamental na Odontologia.

Segundo a Comissão Internacional de Iluminação (*Commission Internationale de l'Eclairage* - CIE), as características da percepção visual são descritas pelas seguintes propriedades: matiz, valor e croma. A avaliação visual é subjetiva, uma vez que pode ser afetada pela iluminação ambiente, experiência profissional, idade, cores circundantes, ângulo de visão do profissional em relação ao dente, percepção cromática do dentista, entre outras (YAP et al., 1999). Devido a isso, atualmente estão disponíveis dispositivos para melhor avaliar a cor, como os espectrofotômetros digitais, os quais expressam resultados mais confiáveis e consistentes nos estudos desenvolvidos com essa finalidade (GOMÉZ et al., 2014).

Portanto, os objetivos deste trabalho foram revisar, de forma sistemática e por meio de casos clínicos, o efeito de materiais e de procedimentos recomendados pela AAE na execução da endodontia regenerativa sobre a cor da coroa dental, além da eficácia de agentes clareadores na reversão de eventual escurecimento da coroa e os métodos utilizados para determinação da cor.

2. OBJETIVOS

2.1. Objetivo geral

Revisar, de forma sistemática e por meio de relatos de casos clínicos, o efeito de materiais e procedimentos recomendados pela AAE para tratamento endodôntico regenerativo sobre a cor da coroa dental, a eficácia de agentes clareadores e os métodos utilizados para determinação da cor.

2.2. Objetivos específicos

- Verificar a eficácia do selamento da câmara pulpar com agentes adesivos previamente à terapia regenerativa, como estratégia de prevenção do escurecimento coronário.
- Estudar o efeito da medicação intracanal e de materiais usados como seladores cervicais da raiz sobre a cor da coroa dental.
- Analisar a ação de agentes clareadores na reversão do escurecimento da coroa de dentes tratados por abordagens regenerativas.
- Verificar os métodos mais utilizados para análise da cor da coroa dental.

3. MATERIAL E MÉTODOS

3.1. Fontes de informação e estratégia de pesquisa

Uma busca sistematizada foi realizada nas seguintes bases de dados: *Pubmed*, *Scopus* e *Web of Science*. Para limitar a busca a estudos sobre o tema proposto, foram utilizados termos como: alteração da cor dental, coloração, descoloração dental, estética, dente não vital, desvitalização pulpar, necrose pulpar, polpa dental, procedimento endodôntico regenerativo, regeneração, revitalização, revascularização, tratamento endodôntico regenerativo. Adicionalmente, foi realizada uma busca na literatura cinza (*Open Grey*). Uma busca manual nas listas de referências dos artigos selecionados foi feita para localizar referências adicionais, que poderiam ter sido perdidas na busca nas bases de dados. As referências encontradas foram gerenciadas por meio do software *EndNote™ Basic* (Thomson Reuters, New York, NY, USA), do qual as referências duplicadas foram removidas.

3.2. Critérios de elegibilidade

Critérios de inclusão: foram incluídos estudos clínicos, relatos de casos e séries de casos que apresentavam informações sobre: (1) a eficácia do selamento da dentina coronária com agentes adesivos, (2) o efeito de materiais para desinfecção e para selamento cervical da raiz, e/ou (3) a influência do clareamento dental sobre a cor da coroa dental em procedimentos endodônticos regenerativos, e (4) o método utilizado para determinar a cor. Foram considerados apenas trabalhos publicados em língua inglesa. Não houve determinação de tempo da publicação para a seleção dos artigos.

Critérios de exclusão: (1) cartas, capítulos de livros, resumos de conferências (anais) e revisões; (2) estudos realizados *ex vivo*; (3) estudos que não utilizaram os materiais ou os procedimentos recomendados pela AAE; e (4) textos completos não localizados não foram considerados nessa revisão.

3.3. Seleções dos artigos

Após a busca inicial e a exclusão dos duplicados, a seleção dos artigos foi feita em duas fases. Fase 1: dois autores (C.G.S. e L.G.P.S.) selecionaram, de forma independente, os estudos por título e/ou resumos que potencialmente estivessem de acordo com os critérios de inclusão estipulados. Estudos que não obedeceram a todos os critérios de inclusão foram eliminados. Fase 2: considerando que alguns resumos apresentavam poucos detalhes sobre a metodologia, os mesmos autores aplicaram os critérios de seleção para os textos completos, os quais determinaram os artigos que seriam incluídos. Os autores, de forma independente, revisaram todos os textos completos. Em situação de desacordo, a questão foi discutida até consenso. Quando o consenso não foi atingido, um terceiro autor (M.C.S.F.) foi envolvido para tomada de decisão final.

3.4. Processo de coleta dos artigos

O autor principal (C.G.S.) fez a coleta das informações requeridas e dos principais achados de cada um dos estudos incluídos. O segundo autor fez a conferência das informações coletadas. Opiniões divergentes foram resolvidas como previamente descrito.

3.5. Análise dos dados

Para cada estudo incluído, as seguintes características descritivas foram extraídas: características do estudo (autor, ano da publicação e país), características das amostras (número e grupo dental), características da intervenção (selamento coronário, medicação intracanal, plug cervical e método de tratamento da descoloração), método de análise e principais achados.

4. RESULTADOS

4.1. Seleção dos artigos

Foram identificadas 586 citações a partir das bases de dados. Após a remoção dos artigos duplicados, foram mantidos 334 artigos. Foram identificados 3 artigos na literatura cinza (*Open Grey*). Na primeira fase da triagem, foram excluídos 313 artigos por título e 7 por resumo das bases de dados, e nenhum dos artigos identificados na busca de literatura cinza foi incluído no estudo, resultando em 14 artigos. Foi identificado 1 estudo adicional na lista de referência dos artigos já selecionados, sendo incluído neste estudo, totalizando 15 artigos. Na fase 2, etapa de leitura de textos completos, os autores concordaram em manter 14 das 15 publicações encontradas, pois o texto completo de um dos artigos não foi localizado (김보나 et al., 2012). A Figura 2 mostra o fluxograma que descreve o processo de identificação, inclusão e exclusão dos estudos.

4.2. Características dos artigos

Os 14 artigos incluídos foram publicados entre os anos de 2009 e 2015, em 7 periódicos: *Australian Dental Journal* (THOMSON; KAHLER, 2010), *International Endodontic Journal* (REYNOLDS; JOHNSON; COHENCA, 2009; CHANIOTIS, 2015), *Journal of Endodontics* (KIM et al., 2010; PETRINO et al., 2010; NOSRAT; HOMAYOUNFAR; OLOOMI, 2012; NOSRAT et al., 2013; NAGATA et al., 2014; SANTIAGO et al., 2015), *Open Dentistry Journal* (SILVA; CAMPOS; COELHO, 2015), *Pediatric Dental Journal* (DABBAGH et al., 2012; MILLER et al., 2012), *Pediatric Dentistry* (MCTIGUE; SUBRAMANIAN; KUMAR, 2013), *Restorative Dentistry & Endodontic* (CHANG, 2015). Os estudos foram realizados em 6 países: um na Austrália (THOMSON; KAHLER, 2010), dois no Brasil (NAGATA et al., 2014; SANTIAGO et al., 2015), um no Canadá (DABBAGH et al., 2012), dois na Coreia (KIM et al., 2010; CHANG, 2015), sete nos Estados Unidos (REYNOLDS; JOHNSON; COHENCA, 2009; PETRINO et al., 2010; MILLER et al., 2012; NOSRAT; HOMAYOUNFAR; OLOOMI, 2012; MCTIGUE; SUBRAMANIAN; KUMAR,

2013; NOSRAT et al., 2013; SILVA; CAMPOS; COELHO, 2015) e um na Grécia (CHANIOTIS, 2015).

O PER foi estudado em 64 incisivos (KIM et al., 2010; PETRINO et al., 2010; MILLER et al., 2012; NOSRAT; HOMAYOUNFAR; OLOOMI, 2012; MCTIGUE; SUBRAMANIAN; KUMAR, 2013; NOSRAT et al., 2013; NAGATA et al., 2014; CHANIOTIS, 2015; SANTIAGO et al., 2015; SILVA; CAMPOS; COELHO, 2015) e em 11 pré-molares (REYNOLDS; JOHNSON; COHENCA, 2009; PETRINO et al., 2010; THOMSON; KAHLER, 2010; MCTIGUE; SUBRAMANIAN; KUMAR, 2013; CHANG, 2015). Apenas em um artigo não foi especificado a qual grupo dentário pertenciam os 18 dentes envolvidos no estudo. Ao todo, 93 dentes foram tratados por abordagens regenerativas.

Não foram obtidos dados referentes à prevenção da alteração de cor por selamento da dentina coronária por agentes adesivos, pois nenhum dos artigos incluídos no estudo utilizou esse método de prevenção.

Em relação à medicação intracanal, em 10 estudos foi empregada a pasta triantibiótica (TAP) (REYNOLDS; JOHNSON; COHENCA, 2009; KIM et al., 2010; PETRINO et al., 2010; DABBAGH et al., 2012; MILLER et al., 2012; NOSRAT; HOMAYOUNFAR; OLOOMI, 2012; MCTIGUE; SUBRAMANIAN; KUMAR, 2013; NOSRAT et al., 2013; NAGATA et al., 2014; SANTIAGO et al., 2015), composta por metronidazol, ciprofloxacina e minociclina, em diferentes concentrações. Em 2 artigos (THOMSON; KAHLER, 2010; CHANG, 2015), a minociclina da TAP foi substituída pela amoxicilina; e em outros 2, foi substituída pela clindamicina (MCTIGUE; SUBRAMANIAN; KUMAR, 2013; SILVA; CAMPOS; COELHO, 2015) e pelo cefaclor (DABBAGH et al., 2012). O hidróxido de cálcio foi utilizado como medicação intracanal em 2 estudos (NAGATA et al., 2014). Em apenas 1 estudo (CHANIOTIS, 2015), não foi utilizado nenhum tipo de medicação intracanal. Uma significativa alteração de cor foi relatada nos dentes em que a TAP foi utilizada como medicação intracanal (KIM et al., 2010; DABBAGH et al., 2012; NOSRAT; HOMAYOUNFAR; OLOOMI, 2012; MCTIGUE; SUBRAMANIAN; KUMAR, 2013; NOSRAT et al., 2013; NAGATA et al., 2014; SANTIAGO et al., 2015). Não foram relatadas alterações na cor dos dentes quando a TAP foi modificada, substituindo a minociclina por amoxicilina, cefaclor ou clindamicina. Nos dentes em que a pasta de hidróxido de cálcio foi utilizada, relatou-se uma ligeira alteração de cor.

O plug cervical foi utilizado em todos os casos relatados nos 14 artigos selecionados. Em 9, foi utilizado o MTA branco (PETRINO et al., 2010; THOMSON; KAHLER, 2010; DABBAGH et al., 2012; MILLER et al., 2012; MCTIGUE; SUBRAMANIAN; KUMAR, 2013; NOSRAT et al., 2013; NAGATA et al., 2014; CHANIOTIS, 2015; SILVA; CAMPOS; COELHO, 2015); em 6, o MTA cinza (REYNOLDS; JOHNSON; COHENCA, 2009; KIM et al., 2010; NOSRAT; HOMAYOUNFAR; OLOOMI, 2012; MCTIGUE; SUBRAMANIAN; KUMAR, 2013; CHANG, 2015; SANTIAGO et al., 2015); e em 1 (MCTIGUE; SUBRAMANIAN; KUMAR, 2013), os 2 tipos foram empregados. Em nenhum artigo, a influência do CIV quanto à cor do dente foi estudada. Apenas em um dos casos clínicos incluídos na revisão não houve a utilização prévia de medicação intracanal, sendo a alteração de cor relacionada exclusivamente ao uso do MTA.

Considerando os métodos de tratamento da descoloração, apenas em 4 artigos (KIM et al., 2010; MCTIGUE; SUBRAMANIAN; KUMAR, 2013; NOSRAT et al., 2013; SANTIAGO et al., 2015) foi feito o clareamento dental pela técnica de clareamento interno com perborato de sódio. Em 1 desses estudos (MCTIGUE; SUBRAMANIAN, KUMAR, 2013), o perborato de sódio foi associado ao peróxido de hidrogênio 10%. Nos estudos em que foi utilizado apenas o perborato de sódio, os dentes apresentaram uma melhora na cor, porém não houve retorno à cor original. Os autores relataram resultados satisfatórios em 8 dos 11 dentes tratados com perborato de sódio associado ao peróxido de hidrogênio.

Em todos os estudos, o exame visual foi o único método empregado para avaliar a cor da coroa dental.

A Tabela 1 descreve as principais características dos estudos supracitados.

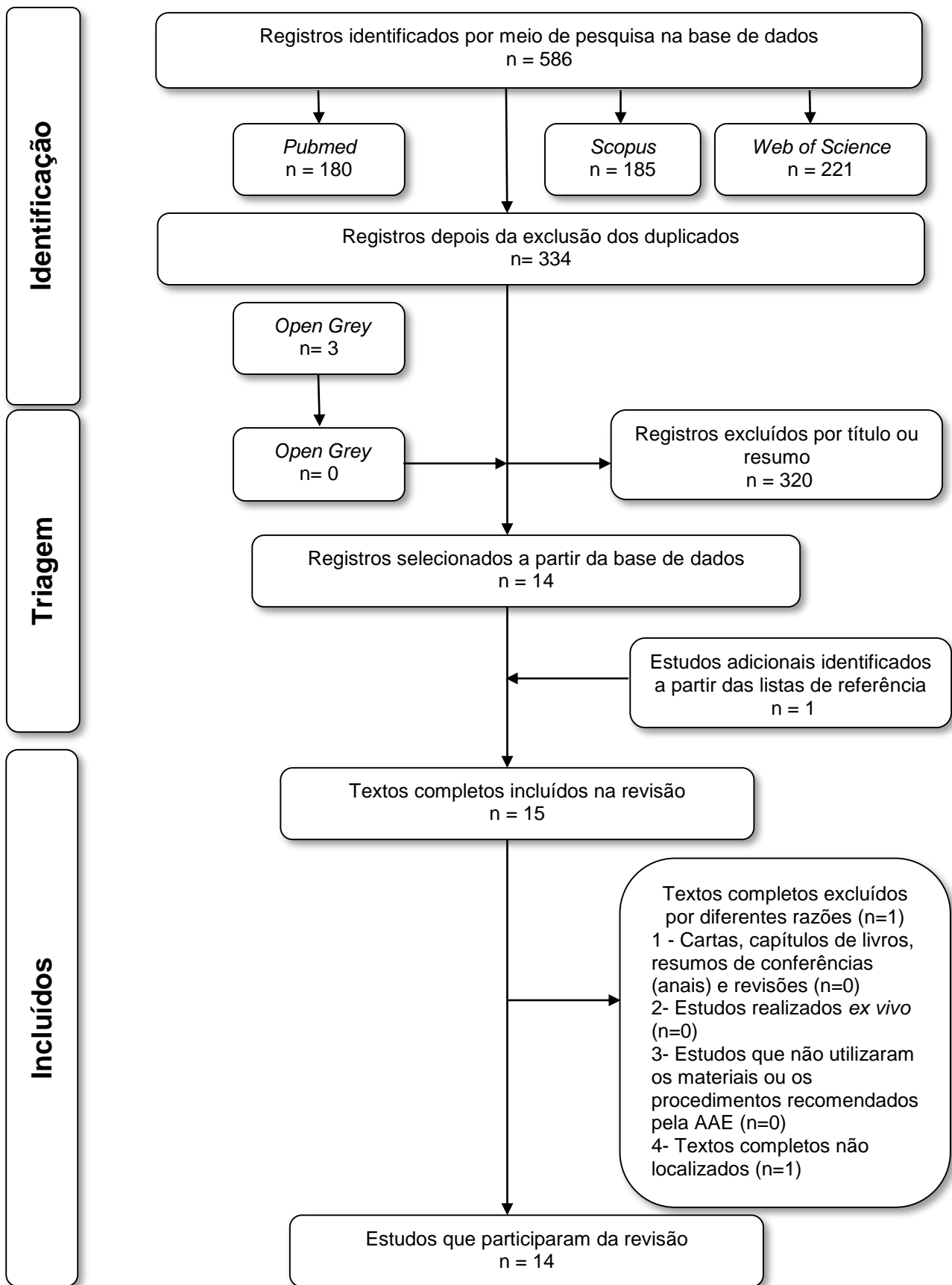


Figura 2. Fluxograma da busca de literatura e do critério de seleção.

Tabela 1. Resumo das características descritivas dos artigos incluídos.

Características do estudo		Características das amostras	Características de intervenção			Método de análise da cor	
Autor/ano	País	Nº(grupo dental)	Selamento coronário	Medicação intracanal	Plug cervical	Método de tratamento da descoloração	
1. Chang (2015)	Coréia	2 (pré-molar)	–	TAP/amox.	MTA cinza	–	Visual
Principais achados: Após 12 meses do tratamento, os dentes apresentaram escurecimento na coroa.							
2. Chaniotis (2015)	Grécia	1 (incisivo)	–	–	MTA branco	–	Visual
Principais achados: Ocorreu descoloração dificilmente detectável na cervical da coroa dental.							
3. Dabbagh et al. (2012)	Canada	18 (não especificado)	–	TAP TAP/cefaclor	MTA branco	–	Visual
Principais achados: Em um caso, foi verificada a alteração de cor.							
4. Kim et al. (2010)	Coréia	1 (incisivo)	–	TAP	MTA cinza	Clareamento com perborato de sódio	Visual
Principais achados: Houve alteração de cor na coroa dental após o uso da medicação. O clareamento resultou em uma melhora, porém não retornou à cor original.							
5. Mctigue et al. (2013)	Estados Unidos	25 (incisivo) 4 (pré-molar)	–	TAP TAP/ clind.	MTA cinza e branco	Clareamento com perborato de sódio e peróxido de hidrogênio 10%	Visual
Principais achados: Houve descoloração em 14 dentes durante o tratamento. A técnica do clareamento obteve um resultado satisfatório.							
6. Miller et al. (2010)	Estados Unidos	1 (incisivo)	–	TAP	MTA branco	–	Visual
Principais achados: Ocorreu descoloração dificilmente detectável na cervical da coroa dental.							
7. Nagata et al. (2014)	Brasil	23 (incisivo)	–	TAP e hidróxido de cálcio com clorexidine 2%	MTA branco	–	Visual
Principais achados: Todos os dentes que foram tratados com a pasta triantibiótica apresentaram alteração de cor.							

Características do estudo		Características das amostras		Características de intervenção			Método de análise da cor
Autor/ano	País	Nº(grupo dental)	Selamento Coronário	Medicação intracanal	Plug cervical	Método de tratamento da descoloração	
8. Nosrat et al. (2012)	Estados Unidos	2 (incisivo)	–	TAP	MTA	–	Visual
Principais achados: As coroas apresentaram descoloração moderada no final do tratamento.							
9. Nosrat et al. (2013)	Estados Unidos	1 (incisivo)	–	TAP	MTA branco	Clareamento com perborato de sódio	Visual
Principais achados: Ao final do tratamento o dente apresentou uma descoloração gradual.							
10. Petrino et al. (2013)	Estados Unidos	4 (incisivo) 2 (pré-molar)	–	TAP	MTA branco	–	Visual
Principais achados: Não houve descoloração da coroa dental, exceto em um dente, em que, após 10 dias, notou-se alteração de cor.							
11. Reynolds et al. (2009)	Estados Unidos	2 (pré-molar)	–	TAP	MTA cinza	–	Visual
Principais achados: Somente um dente apresentou uma ligeira descoloração no terço cervical da coroa.							
12. Santiago et al. (2015)	Brasil	5 (incisivo)	–	TAP	MTA	Clareamento com perborato de sódio	Visual
Principais achados: Todos os dentes apresentaram alteração de cor em diferentes graus.							
13. Silva et al. (2015)	Estados Unidos	1 (incisivo)	–	Hidróxido de cálcio	MTA branco	–	Visual
Principais achados: Durante os 3 anos de estudo do caso, o dente apresentou ligeira alteração de cor.							
14. Thomson et al. (2010)	Austrália	1 (pré-molar)	–	TAP/amox.	MTA branco	–	Visual
Principais achados: Não houve alteração de cor observável.							

TAP: ciprofloxacina, metronidazol e minociclina; TAP/amox.: ciprofloxacina, metronidazol e amoxicilina; TAP/cefactor: ciprofloxacina, metronidazol e cefactor; TAP/clind.: ciprofloxacina, metronidazol e clindamicina.

5. DISCUSSÃO

No protocolo para PER sugerido pela AAE (2015), é recomendado o uso das pastas de hidróxido de cálcio ou da TAP para a desinfecção do canal radicular, e após a produção do coágulo sanguíneo, o uso do MTA ou do CIV para selamento cervical. Apesar de a literatura revelar alguns resultados biológicos satisfatórios após abordagens regenerativas (BANSAL; JAIN; MITTAL, 2015), estudos têm relatado a ocorrência de alteração de cor da coroa dental ao final do tratamento (KIM et al., 2010; PETRINO et al., 2010; DABBAGH et al., 2012; MCTIGUE; SUBRAMANIAN; KUMAR, 2013; NAGATA et al., 2014).

Nesta revisão sistemática, foi investigado o efeito de materiais e de procedimentos aplicados na terapia endodôntica regenerativa sobre a cor da coroa de dentes de humanos. Além disso, foram investigados a eficácia do clareamento dental como método de reversão da alteração de cor e os meios utilizados para avaliar a cor da coroa dental.

Ao final da busca na literatura, foram encontrados poucos estudos (n = 14) que preenchessem os critérios de elegibilidade. A maioria dos casos clínicos incluídos na revisão associaram a alteração de cor da coroa dental ao uso da TAP, especialmente devido à presença da minociclina na sua formulação (KIM et al., 2010; PETRINO et al., 2010; DABBAGH et al., 2012; MILLER et al., 2012; MCTIGUE; SUBRAMANIAN; KUMAR, 2013; NAGATA et al., 2014; SANTIAGO et al., 2015). Esse antibiótico se liga aos íons cálcio da dentina por meio do processo de quelação e incorpora-se à estrutura dental, causando alteração na cor (KIM et al., 2010).

Em um estudo laboratorial, Kim et al. (2010) avaliaram o efeito sobre a cor da coroa produzido por cada antibiótico que compõe a TAP (ciprofloxacina, metronidazol e minociclina). A minociclina foi o único antibiótico capaz de causar alteração na cor da estrutura dental. Mesmo quando utilizado por curtos períodos (de 24 a 48 horas), esse antibiótico promoveu alteração de cor perceptível ao olho humano já nas primeiras 24 horas após sua aplicação (KIM et al., 2010; DABBAGH et al., 2012).

Comumente, após o uso de medicações com minociclina, os dentes apresentaram mancha azul-acinzentada na cervical da coroa dental (MILLER et al., 2010; DABBAGH et al., 2012). Nos casos em que a minociclina foi substituída pela

amoxicilina (THOMSON; KAHLER, 2010), cefaclor (DABBAGH et al., 2012) ou clindamicina (MCTIGUE; SUBRAMANIAN; KUMAR, 2013), não houve alteração na cor nos dentes. Akcay et al. (2014), em estudo *ex vivo*, também notaram que os espécimes tratados com a TAP com minociclina sofreram maior descoloração da coroa do que os tratados com a TAP modificada, na qual a amoxicilina substituiu a minociclina.

Em recente estudo, Dos Santos et al. (Submetido) investigaram o efeito de materiais usados nos procedimentos endodônticos regenerativos sobre a cor da coroa de dentes bovinos e a influência do clareamento dental na reversão da alteração de cor. Foi observado que a TAP contendo minociclina causou maior alteração de cor que a TAP modificada (amoxicilina) e que a pasta diantibiótica (ciprofloxacina e metronizadol). No que diz respeito à alteração da cor da coroa, esses resultados sugerem que a minociclina seja substituída pela amoxicilina, ou mesmo abolida.

Ao final de 3 anos de tratamento utilizando apenas a pasta de hidróxido de cálcio como medicação intracanal, Silva, Campos e Coelho (2015) relataram resultados biológicos satisfatórios quanto ao desenvolvimento radicular e ligeira alteração de cor das coroas. Ao avaliarem o efeito do hidróxido de cálcio sobre a cor da coroa dental, Dos Santos et al. (submetido) verificaram que após 4 meses de experimento, os espécimes tratados com pasta de hidróxido de cálcio apresentaram alteração de cor menor do que os tratados com TAP, mas maior que os tratados com a pasta diantibiótica e a TAP modificada (amoxicilina), respectivamente.

Além das pastas utilizadas para a desinfecção dos sistemas de canais, o material utilizado para selamento cervical da raiz também tem potencial para causar alteração na cor dos dentes. Em seus estudos clínicos, Reynolds, Johnson e Cohenca (2009) e Chaniotis (2015) associaram a descoloração da coroa dental com o uso do MTA no plug cervical. Chaniotis (2015) sugere que a alteração de cor tenha ocorrido exclusivamente em virtude do uso do MTA no tampão cervical, pois a desinfecção do canal foi feita unicamente por meio de irrigação com soluções antimicrobianas, evitando o uso da TAP (minociclina). Estudos *ex vivo* também relacionam o uso do MTA com a alteração de cor dental; mesmo o MTA de cor branca foi capaz de provocar alteração de cor da estrutura do dente (LENHERR et al., 2012).

Para evitar o efeito negativo do MTA sobre a cor dos dentes, a AAE (2015) recomenda, especialmente para os dentes anteriores, nos quais a estética assume papel importante, o uso do cimento de ionômero de vidro no selamento cervical. Porém, em nenhum estudo incluído na presente revisão, esse material foi usado como selador cervical. Dos Santos et al. (Submetido) também analisaram o efeito do uso do MTA e do CIV como seladores cervicais sobre a cor da coroa de dentes bovinos após o uso das pastas antimicrobianas. Os autores revelaram que o CIV produziu menor alteração de cor do que o MTA.

Como modo de prevenir a descoloração dental, a AAE (2015) recomenda que, antes da colocação da TAP, seja feito o selamento dos túbulos da dentina coronária com agente adesivo. Entretanto, em estudo *ex vivo*, utilizando a TAP contendo minociclina, Kim et al. (2010) observaram que o uso do adesivo reduziu, mas não evitou, a ocorrência da descoloração. As amostras tornaram-se amareladas, e, para os autores, essa alteração de cor resultou da própria cor da minociclina. Eles sugeriram que isso provavelmente ocorreu porque foi usado um agente de união transparente (AdheSE autocondicionante), sem capacidade de bloquear completamente a cor amarelada do antibiótico, e que talvez o uso de outro tipo de adesivo seja capaz de impedir a alteração de cor. Os autores também salientaram que, mesmo utilizando qualquer método para prevenir a descoloração da coroa dental, é importante limitar a aplicação da TAP ao canal radicular.

Nesta revisão, apenas em um estudo uma resina *flow* foi utilizada para selar os túbulos dentinários da câmara pulpar e evitar o contato da TAP com a dentina (REYNOLDS; JOHNSON; COHENCA, 2009); porém, em apenas um, dos dois casos tratados, esse tipo de selamento se mostrou eficaz.

Um outro método para prevenir a descoloração após o uso do MTA é o jateamento das paredes da câmara com bicarbonato de sódio, a fim de remover vestígios de MTA da coroa clínica logo após a confecção do selamento cervical (CHANIOTIS, 2015). Porém, esse método também não foi capaz de evitar a ocorrência da alteração de cor. Ademais, o seu uso, após a abordagem regenerativa, não impede a impregnação da dentina coronária pela medicação utilizada previamente. Desse modo, mais estudos sobre métodos de prevenção da alteração de cor são necessários.

Mesmo com tantos esforços na tentativa de prevenir a alteração de cor, esta eventualmente pode ser prejudicada pelos materiais utilizados ao longo do

tratamento regenerativo. O clareamento dental costuma ser uma alternativa econômica e de fácil execução para reverter total ou parcialmente a descoloração da coroa. A técnica de clareamento dental interno com perborato de sódio tem sido bastante utilizada para reverter a alteração de cor causada pela TAP (minociclina) (KIM et al., 2010; MILLER et al., 2010; NOSRAT et al., 2013; SANTIAGO et al., 2015). Todavia, mesmo após a aplicação do agente clareador, não houve uma reversão completa à cor original (KIM et al., 2010).

Com o intuito de potencializar o efeito do perborato de sódio, Mctigue, Subramanian e kumar (2013) o associaram ao peróxido de hidrogênio 10%. Contudo, os autores concluíram que o clareamento interno com perborato de sódio, associado ou não ao peróxido de hidrogênio, não foi capaz de solucionar completamente os casos tratados (KIM et al., 2010; MCTIGUE; SUBRAMANIAN; KUMAR, 2013). Também de acordo com Kim et al. (2010), seriam necessários mais estudos para melhor elucidar essa questão.

Em estudo *ex vivo*, Dos Santos et al. (Submetido) avaliaram a eficácia do clareamento dental realizado por meio da técnica interna/externa com peróxido de carbamida 37%, na reversão da alteração de cor de dentes bovinos previamente submetidos a terapia endodôntica regenerativa. Os resultados mostraram que apenas uma aplicação do agente clareador foi suficiente para que a cor dos dentes se assemelhasse à original.

Em todos os estudos incluídos nesta revisão, o método de análise utilizado para verificar a alteração da cor dental foi visual. Entretanto, esse método apenas possibilita uma avaliação subjetiva, que pode ser afetada pela iluminação ambiente, experiência e percepção cromática do avaliador, idade, cores circundantes, ângulo de visão do profissional em relação ao dente, percepção cromática do avaliador, entre outras (YAP et al., 1999). Objetivando evitar vieses resultantes da avaliação do olho humano, espectrofotômetros foram desenvolvidos. Esses dispositivos determinam a cor do dente a partir de valores numéricos que representam a luz e matiz (KIM-PUSATERI et al., 2009), sendo considerados métodos confiáveis para a leitura da cor. Entretanto, esses dispositivos ainda não são amplamente empregados.

6. CONCLUSÕES

Com base nesta revisão, foi possível concluir que o selamento dentinário com adesivo não foi utilizado em nenhum dos estudos incluídos; assim, não foi possível obter dados quanto a sua utilização como método de prevenção da alteração de cor. A TAP, composta por minociclina, metronidazol e ciprofloxacina, causou maior alteração de cor em comparação a outros tipos de medicação intracanal devido à presença da minociclina; independentemente do tipo de material utilizado no plug cervical, MTA branco ou MTA cinza, ocorreu a descoloração da coroa dental. Não foram encontrados trabalhos que estudaram o uso do CIV no selamento cervical relacionado com a descoloração da coroa dental. O clareamento interno com perborato de sódio como método de tratamento da descoloração mostrou resultados satisfatórios, porém o dente não retornou à cor original. O método de análise da cor mais utilizado foi o visual.

REFERÊNCIAS

- ABBOTT, P.; HEAH, S. Y. Internal bleaching of teeth: an analysis of 255 teeth. **Aust Dent J**, v. 54, n. 4, p. 326-33, Dez 2009.
- AKCAY, M. et al. Spectrophotometric analysis of crown discoloration induced by various antibiotic pastes used in revascularization. **J Endod**, v. 40, n. 6, p. 845-8, Jun 2014.
- AMERICAN ASSOCIATION OF ENDODONTISTS. Glossary of endodontics terms, 8th ed., 2015.
- ANDERSSON, L. Epidemiology of traumatic dental injuries. **Journal of Endodontics**, v. 39, n. 3S, p. S2-S5, 2013.
- BANCHS, F.; TROPE, M. Revascularization of immature permanent teeth with apical periodontitis: new treatment protocol? **Journal of Endodontics**, v. 30, n. 4, p. 196-200, 2004.
- BANSAL, R.; JAIN, A.; MITTAL, S. Current overview on challenges in regenerative endodontics. **J Conserv Dent**, v. 18, n. 1, p. 1-6, Jan-Fev 2015.
- CHANG, H.-S. Treatment of non-vital immature teeth with amoxicillin-containing triple antibiotic paste resulting in apexification. **Restorative Dentistry and Endodontics**, v. 40, n. 4, p. 322-327, 2015.
- CHANIOTIS, A. The use of a single-step regenerative approach for the treatment of a replanted mandibular central incisor with severe resorption. **Int Endod J**, p. 1-11, Jul 2015.
- DABBAGH, B. et al. Clinical complications in the revascularization of immature necrotic permanent teeth. **Pediatr Dent**, v. 34, n. 5, p. 414-7, Set-Out 2012.
- DOS SANTOS, L. G. et al. Endodontic re-instrumentation enhances hydroxyl ion diffusion through radicular dentine. **Int Endod J**, v. 47, n. 8, p. 776-83, Ago 2014.
- DOS SANTOS, L. G. et al. Crown discoloration promoted by regenerative endodontic materials and effect of bleaching agent: Spectrophotometric analysis. Submetido.
- GOMEZ-POLO, C. et al. Differences between the human eye and the spectrophotometer in the shade matching of tooth colour. **J Dent**, v. 42, n. 6, p. 742-5, Jun 2014.
- HOSHINO, E. et al. In-vitro antibacterial susceptibility of bacteria taken from infected root dentine to a mixture of ciprofloxacin, metronidazole and minocycline. **International Endodontic Journal** v. 199, n. 29, p. 125-130, 1996.

KIM, J. H. et al. Tooth discoloration of immature permanent incisor associated with triple antibiotic therapy: a case report. **J Endod**, v. 36, n. 6, p. 1086-91, Jun 2010.

KIM-PUSATERI, S. et al. Reliability and accuracy of four dental shade-matching devices. **J Prosthet Dent**, v. 101, n. 3, p. 193-9, Mar 2009.

KIRCHHOFF, A. L. et al. Tooth discoloration and internal bleaching after the use of triple antibiotic paste. **Int Endod J**, v. 48, n. 12, p. 1181-7, Dez 2015.

LEE, Li-Wan et al. Comparison of clinical outcomes for 40 necrotic immature permanent incisors treated with calcium hydroxide or mineral trioxide aggregate apexification/apexogenesis. **Journal of the Formosan Medical Association**, v. 114, p. 139-146, 2015.

LENHERR, P. et al. Tooth discoloration induced by endodontic materials: a laboratory study. **Int Endod J**, v. 45, n. 10, p. 942-9, Out 2012.

LOVELACE, Tyler W. et al. Evaluation of the Delivery of Mesenchymal Stem Cells into the Root Canal Space of Necrotic Immature Teeth after Clinical Regenerative Endodontic Procedure. **Journal of Endodontics**, v. 37, n. 2, p. 133-138, 2011.

MARCIANO, M. A. et al. Assessment of color stability of white mineral trioxide aggregate angelus and bismuth oxide in contact with tooth structure. **J Endod**, v. 40, n. 8, p. 1235-40, Ago 2014.

MASSARA, M. D. L. A Eficácia do Hidróxido de Cálcio no Tratamento Endodôntico de Decíduos: Seis Anos de Avaliação. **Pesquisa Brasileira em Odontopediatria e Clínica Integrada**, v. 12, n. 2, p. 155–159, Jul 2012.

MCTIGUE, D. J.; SUBRAMANIAN, K.; KUMAR, A. Management of Immature Permanent Teeth With Pulpal Necrosis: A Case Series. **Pediatric Dentistry**, v. 35, n. 1, p. 55-60, Jan-Fev 2013.

MILLER, E. K. et al. Emerging therapies for the management of traumatized immature permanent incisors. **Pediatr Dent**, v. 34, n. 1, p. 66-9, Jan-Fev 2012.

NAGATA, J. Y. et al. Traumatized immature teeth treated with 2 protocols of pulp revascularization. **Journal of Endodontics**, v. 40, n. 5, p. 606-612, 2014.

NARVAI, P. C. Cárie dentária e flúor: uma relação do século XX. **Ciência saúde coletiva**, v. 5, n. 2, p. 381-392, 2000.

NOR, J. E. Tooth regeneration in operative dentistry. **Oper Dent**, v. 31, n. 6, p. 633-42, Nov-Dez 2006.

NOSRAT, A.; HOMAYOUNFAR, N.; OLOOMI, K. Drawbacks and unfavorable outcomes of regenerative endodontic treatments of necrotic immature teeth: a literature review and report of a case. **J Endod**, v. 38, n. 10, p. 1428-34, Out 2012.

NOSRAT, A. et al. Is pulp regeneration necessary for root maturation? **J Endod**, v. 39, n. 10, p. 1291-5, Out 2013.

PETERSEN, P. E. et al. The global burden of oral diseases and risks to oral health. **Bulletin of the World Health Organization**, v.83, n.9, p.661-669, 2005.

PETRINO, J. A. et al. Challenges in Regenerative Endodontics: A Case Series. **Journal of Endodontics**, v. 36, n. 3, p. 536-541, 2010.

PIROLO, R. et al. Effect of coffee and a cola-based soft drink on the color stability of bleached bovine incisors considering the time elapsed after bleaching. **J Appl Oral Sci**, v. 22, n. 6, p. 534-40, Nov-Dez 2014.

RAFTER M. Apexification: a review. **Dent Traumatol**, v.21, n. 1, p. 1-8, 2005.

REYNOLDS, K.; JOHNSON, J. D.; COHENCA, N. Pulp revascularization of necrotic bilateral bicuspid using a modified novel technique to eliminate potential coronal discoloration: a case report. **Int Endod J**, v. 42, n. 1, p. 84-92, Jan 2009.

SANTIAGO, C. N. et al. Revascularization Technique for the Treatment of External Inflammatory Root Resorption: A Report of 3 Cases. **Journal of Endodontics**, v. 41, n. 9, p. 1560-1564, Set 2015.

SATO, T. et al. In vitro antimicrobial susceptibility to combinations of drugs on bacteria from carious and endodontic lesions of human deciduous teeth. **Oral Microbiol Immunol**, v. 8, n. 3, p. 172-6, Jun 1993.

SILVA, M. H. C.; CAMPOS, C. N.; COELHO, M. S. Revascularization of an immature tooth with apical periodontitis using calcium hydroxide: A 3-year follow-up. **Open Dentistry Journal**, v. 9, p. 482-485, 2015.

SILVEIRA, C. M. M. et al. Apexification of an Immature Permanent Incisor with the Use of Calcium Hydroxide: 16-Year Follow-Up of a Case. **Case reports in dentistry**, v. 2015, p. 984590, Jan 2015.

THOMSON, A.; KAHLER, B. Regenerative endodontics - Biologically-based treatment for immature permanent teeth: A case report and review of the literature. **Australian Dental Journal**, v. 55, n. 4, p. 446-452, 2010.

TROPE, M. Treatment of immature teeth with non-vital pulps and apical periodontitis. **Endodontic Topics**, v. 14, n. 1, p. 51-59, 2006.

YAP, A. U. et al. Human-eye versus computerized color matching. **Oper Dent**, v. 24, n. 6, p. 358-63, Nov-Dez 1999.

김보나 et al. Prevention of tooth discoloration associated with triple antibiotics. **Restorative Dentistry and Endodontics**, v. 37, n. 2, p. 119-122, 2012.

APÊNDICE A – Estratégia de busca nas bases de dados.

Base de dados	Busca (2 de março de 2016)
PubMed	<p>((("dental pulp"[MeSH Terms] OR ("dental"[All Fields] AND "pulp"[All Fields]) OR "dental pulp"[All Fields]) OR ("dental pulp necrosis"[MeSH Terms] OR ("dental"[All Fields] AND "pulp"[All Fields] AND "necrosis"[All Fields]) OR "dental pulp necrosis"[All Fields]) OR (non-vital[All Fields] AND ("tooth"[MeSH Terms] OR "tooth"[All Fields] OR "teeth"[All Fields]))) OR ("dental pulp devitalization"[MeSH Terms] OR ("dental"[All Fields] AND "pulp"[All Fields] AND "devitalization"[All Fields]) OR "dental pulp devitalization"[All Fields])) AND ((regenerative[All Fields] AND endodontic[All Fields] AND ("therapy"[Subheading] OR "therapy"[All Fields] OR "treatment"[All Fields] OR "therapeutics"[MeSH Terms] OR "therapeutics"[All Fields])) OR (regenerative[All Fields] AND endodontic[All Fields] AND ("methods"[MeSH Terms] OR "methods"[All Fields] OR "procedure"[All Fields])) OR revascularization[All Fields] OR revascularizations[All Fields] OR revitalization[All Fields] OR ("regeneration"[MeSH Terms] OR "regeneration"[All Fields]))) AND ((("tooth discolouration"[All Fields] OR "tooth discoloration"[MeSH Terms] OR ("tooth"[All Fields] AND "discoloration"[All Fields]) OR "tooth discoloration"[All Fields]) OR ("tooth discoloration"[MeSH Terms] OR ("tooth"[All Fields] AND "discoloration"[All Fields]) OR "tooth discoloration"[All Fields] OR ("teeth"[All Fields] AND "discoloration"[All Fields]) OR "teeth discoloration"[All Fields]) OR ("staining and labeling"[MeSH Terms] OR ("staining"[All Fields] AND "labeling"[All Fields]) OR "staining and labeling"[All Fields] OR "staining"[All Fields]) OR ("esthetics"[MeSH Terms] OR "esthetics"[All Fields]) OR ("esthetics"[MeSH Terms] OR "esthetics"[All Fields] OR "aesthetics"[All Fields]) OR ("dental health services"[MeSH Terms] OR ("dental"[All Fields] AND "health"[All Fields] AND "services"[All Fields]) OR "dental health services"[All Fields] OR "dental"[All Fields]) AND ("colour"[All Fields] OR "color"[MeSH Terms] OR "color"[All Fields]) AND ("Change"[Journal] OR "change"[All Fields])))</p>
Scopus	<p>(TITLE-ABS-KEY ((dental AND pulp) OR (dental AND pulp AND necros*) OR (non-vital AND teeth) OR (dental AND pulp AND desvitalizat*)) AND TITLE-ABS-KEY ((regenerat* AND endodontic AND treat*) OR (regenerat* AND endodontic AND procedure) OR revascularizat* OR revitalizat* OR</p>

	regenerat*) AND TITLE-ABS-KEY ((tooth AND discolor*) OR (teeth AND discolor*) OR staining OR esthetics OR aesthetics OR (dental AND color AND change)))
Web of Science	Tópico: ((dental AND pulp) OR (dental AND pulp AND necros*) OR (non-vital AND teeth) OR (dental AND pulp AND desvitalizat*)) AND Tópico: ((regenerat* AND endodontic AND treat*) OR (regenerat* AND endodontic AND procedure) OR revascularizat* OR revitalizat* OR regenerat*) AND Tópico: ((tooth AND discolor*) OR (teeth AND discolor*) OR staining OR esthetics OR aesthetics OR (dental AND color AND change))
Open grey	((dental AND pulp) OR (dental AND pulp AND necros*) OR (non-vital AND teeth) OR (dental AND pulp AND desvitalizat*)) AND ((regenerat* AND endodontic AND treat*) OR (regenerat* AND endodontic AND procedure) OR revascularizat* OR revitalizat* OR regenerat*) AND ((tooth AND discolor*) OR (teeth AND discolor*) OR staining OR esthetics OR aesthetics OR (dental AND color AND change))