

# REABILITAREA EDENȚĂȚILOR UNIDENTARE MOLARE MANDIBULARE PRIN INTERMEDIUL IMPLANTELOR DE STADIUL DOI

## Rezumat

Reabilitarea pacienților cu edentații unidentare molare mandibulare este dificilă și însoțită de diverse complicații. Scopul lucrării este de a optimiza reabilitarea implanto-protetică a acestei categorii de pacienți prin implementarea în practică a metodelor miniinvasive de instalare a implantelor dentare. Pentru reabilitarea a 214 pacienți cu absența unui molar (uni sau bilaterală) la mandibulă au fost confecționate 237 restaurări protetice dintre care 220 cu sprijin pe un implant și 17 cu sprijin pe două implante. Implanturile au fost instalate după metodele: cu lambou, prin tehnica *flapless* într-un timp și doi timpi chirurgicali, și timpuriu (peste 6-8 săptămâni după extracția dintelui). Au fost evaluate: stabilitatea implantelor, starea osului cortical periimplantar și frecvența complicațiilor. Studiul comparativ al indicilor a demonstrat că modalitatea de instalare a implantelor nu influențează semnificativ stabilitatea și resorbția osului periimplantar.

**Cuvinte cheie:** *implante dentare, defecte unidentare, metode minimal invazive, instalare timpurie.*

## Summary

### THE REHABILITATION OF SINGLE TOOTH MANDIBULAR MOLAR EDENTULISM USING TWO-STAGE DENTAL IMPLANTS

The rehabilitation of patients with single tooth missing in posterior sides of the mandible is difficult and often complication appears. **Aim:** to optimize the implant-prosthetic rehabilitation of these patients by using minimally invasive methods of implant placement. For rehabilitation of 214 patients with single tooth missing in posterior sides of the mandible, 237 prosthetic restorations from which 220 on single implant and 17 on two implants has been performed. The implants have been installed using conventional technique, flapless method (in one and two-steps) and early placement (6-8 weeks after tooth extraction). The following parameters have been evaluated: implants stability, periimplant bone loss and complication frequency. The comparative analysis of these indices demonstrated that the modality of implant placement doesn't have a significant influence upon implants stability and bone loss.

**Key words:** *dental implants, single-tooth breach, minimally invasive methods, early placement.*

## Actualitatea temei

În reabilitarea pacienților cu edentații totale prin utilizarea implantelor dentare endoosoase pe parcursul anilor au fost obținute excelente rezultate de lungă durată [1,2,8]. Numeroase studii au demonstrat eficacitatea acestui gen de tratament și în edentațiile parțiale [16,17]. Reabilitarea implantologică a pacienților cu defecte unidentare deasemenea a atins rezultate înalte [15,20]. De rând cu cele menționate restaurarea implantară a defectelor unidentare în sectoarele posterioare ale maxilarelor este riscantă [4,20] și cu o rată de eșec mai mare de 22% [13]. La aceasta contribuie unii factori de ordin local, caracteristici pentru sectoarele posterioare ale maxilarelor.

Instalarea adecvată a implantelor în defectele unidentare molare mandibulare adeseori este dificilă cauzată de atrofia severă a apofizei alveolare, de formațiunile anatomice adiacente (fosa sublinguală, n. alveolar inferior) și densitatea joasă a osului. În defectele „învechite“, în rezultatul migrării dinților limitrofi se schimbă

**Valentin Topalo,**  
*d. hab.m., prof. univ.*  
Catedra Chirurgie OMF  
și Implantologie orală  
„Arsenie Guțan“  
USMF „N. Testemițanu“

**Nicolae Chele,**  
*d. m., conf. univ.*  
Catedra Propedeutică  
Stomatologică și  
Implantologie dentară  
USMF „N. Testemițanu“

**Andrei Mostovei,**  
*doctorand,*  
Catedra Chirurgie OMF  
și Implantologie orală  
„Arsenie Guțan“  
USMF „N. Testemițanu“

**Aureliu Gumeniuc,**  
*asist. univ.*  
Catedra Stomatologie  
Ortopedică  
USMF „N. Testemițanu“

**Oleg Dobrovolschi,**  
*d.m.*  
„Dentalment“ SRL

**Roman Boico,**  
*medic stomatolog*  
Spitalul nr. 5

configurația și dimensiunea breșei arcadei dentare. Când ea se micșorează, crearea și decolarea lambourilor mucoperiostale de pe coama apofizei alveolare devine anevoioasă și traumatică. În cazul măririi în lungime a acestui spațiu și micșorării în lățime a apofizei alveolare, restabilirea defectului prin intermediul unui implant de dimensiuni standard devine riscantă, adeseori imposibilă. Forțele masticatorii de o intensitate mare, caracteristice sectoarelor posterioare ale maxilarelor [18], pot acționa nociv asupra longevității restaurărilor protetice unidentare cu sprijin implantar. Această probabilitate sporește, când restaurarea protetică are efect de extensie.

### Scopul studiului

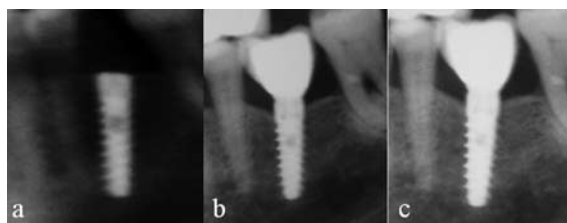
Optimizarea reabilitării pacienților cu edentații unidentare molare mandibulare.

### Obiectivele

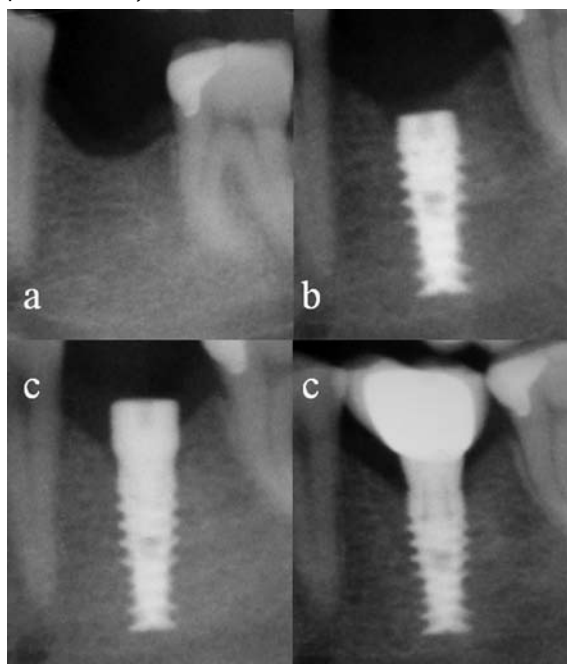
Studiul tabloului clinic și radiografic al pacienților cu edentații molare unidentare, elaborarea unor procedee miniinvasive de instalare a implantelor endoosoase de stadiul doi, examinarea la distanță a rezultatelor restabilirii defectului arcadei dentare prin lucrări fixe cu sprijin pur implantar.

**Material și metode:** Pe parcursul anilor 2005 — 2011 la 214 pacienți (138 femei și 76 bărbați cu vârsta cuprinsă între 22 și 68 ani) cu defecte unidentare molare mandibulare au fost inserate 254 implante (sistemele Alpha Bio, Mis, ADIN, Alpha-Gheit). Antepoperator pacienții au fost examinați clinic și radiografic în privința determinării indicațiilor și contraindicațiilor către instalarea implantelor. Era apreciată starea dinților limitrofi și a celor antagoniști prezenți. După studierea ofertei osoase au fost selectate implantele cu dimensiunile respective, luând în considerație eventualul raport coroață/corp implant precum și mărirea suprafeței ocluzale a viitoarei restaurări protetice. Grosimea mucoasei pe versantele apofizei alveolare precum și a celei cheratinizate era apreciată cu sonda parodontală sau cu acul de injectare în timpul anesteziei. Spațiul dintre dinții care limitau breșa în arca dentară era determinat cu minișublerul direct în cavitatea bucală, pe modelele de diagnostic, sau prin măsurările pe OPG utilizând programul Adobe Photoshop CS3 Extended Version 10,0.

Conform metodei de instalare implantele au fost divizate în patru grupe. *Prima grupă* au alcătuit-o 49 implante instalate în mod convențional — în doi timpi cu decolarea lambourilor mucoperiostale (Figura 1). 142 implante, plasate deasemenea în doi timpi chirurgicali, însă prin procedeul fără decolarea lambourilor muco-periostale [7], au fost incluse în *grupa a doua* (Figura 2). 48 implante instalate fără lambou însă într-o ședință chirurgicală [23] au constituit a *treia grupă* (Figura 3). *Grupa a patra* au constituit-o 15 implante (Figura 4) instalate timpuriu (peste 6-8 săptămâni după extracția dintelui) fără lambou după principiul în două ședinți chirurgicale [19].



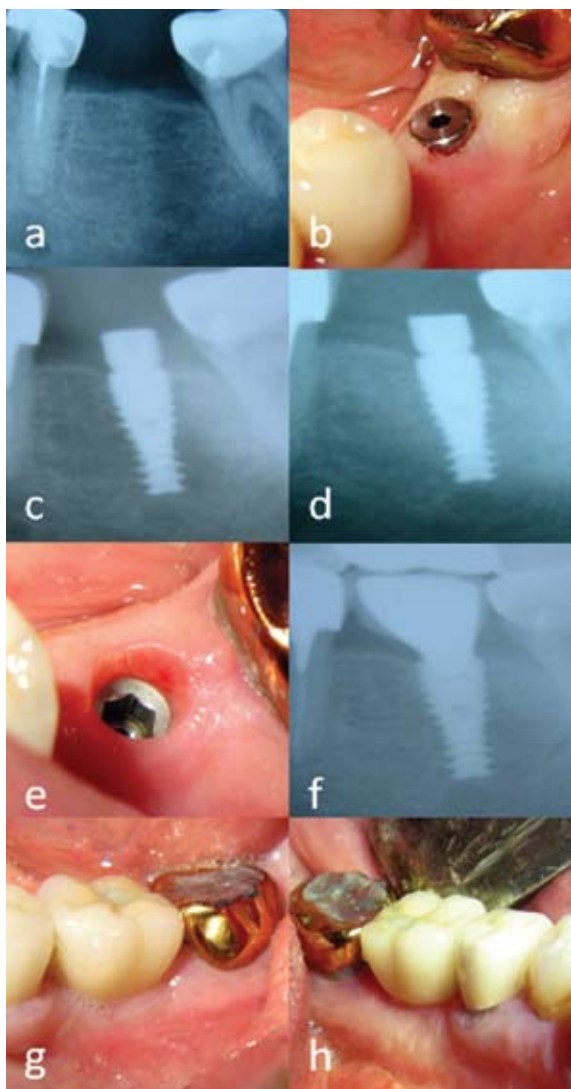
**Fig. 1.** Sectoare din OPG a pacientei F. Absența dintelui 36: după instalarea cu lambou a implantului 3,75-13 (a); la un an după punerea în funcție a restaurării(b); la 5 ani (c).



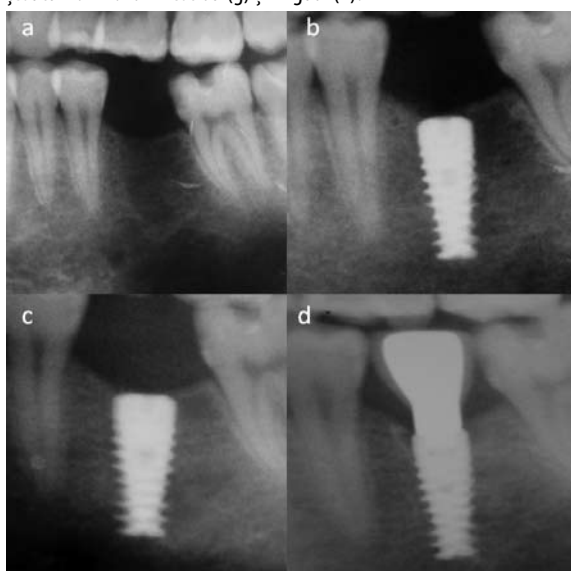
**Fig.2.** Sectoare din OPG a pacientului C, absența dintelui 36 (a); după instalarea implantului 4,2-11,5(b), după instalarea conformatorului gingival(c) și la un an după punere în funcție (c).

### Rezultatele obținute

Pentru restabilirea integrității arcadei dentare pacienții sau adresat la diferiți termeni după pierderea dintelui respectiv, între 6 săptămâni și 9 ani ( $4,5 \pm 0,2$  ani). În majoritatea cazurilor dinții au fost extrași drept consecință a parodontitei cronice apicale sau marginale. Implante în locul molarilor trei absenți n-au fost instalate. În cazul edentației terminale (limitată de premolarul secund), când din diverse motive a fost substituit numai primul molar, edentația a fost considerată ca unidentară. În edentațiile „învechite” (6-8 ani), dinții limitrofi aveau diferit grad de migrație și breșa în sectorul edentat, ca regulă, se micșora în lungime, se aprecia o atrofie pronunțată a apofizei alveolare preponderent din partea vestibulară. În 7 cazuri concomitent cu instalarea implantelor din partea vestibulară a fost efectuată augmentare de material osteoplastic (Коллапол). La 15 pacienți, care s-au adresat peste 6-8 săptămâni după extracție, alveola era acoperită cu epiteliu matur, fără semne de inflamație și în lățime nu se deosebea de apofiza adiacentă. În aceste cazuri implantele cu diametru de 5,0mm au fost instalate prin tehnica fără lambou cu păstrarea conținutului alveolei conform metodei elaborate [19].



**Fig. 3.** Pacientul G. absența dintelui 36 (a), aspectul după instalarea conformatorului gingival (b), radiografie postoperatorie (c), la 3 luni după instalare (d), controlul mangetei gingivo-implantare la finele fazei de vindecare (e), la 2 ani după punere în funcție (f), aspectul țesuturilor moi din vestibul (g) și lingual (h).



**Fig. 4.** Pacientul C., absența dintelui 36. Sectoare din OPG la 8 săptămâni după extracția 36 (a), după instalarea implantului 5,0 — 11,5 (b), la 3 luni postoperator (c), la un an după punere în funcție (d), în partea mezială — fenomenul de „pantă”.

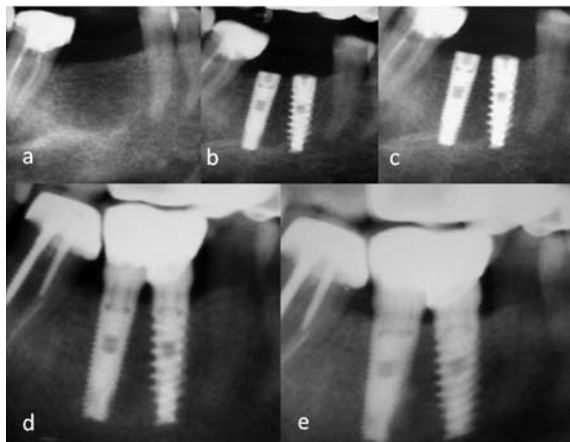
Repartizarea implantelor conform lungimii, diametrului și locul plasării lor este redată în Tabelul 1. După cum este demonstrat în tabel, în 97,2% cazuri implantele au fost instalate la nivelul primilor molari și numai în 2,8% — la nivelul molarilor secunzi. Pentru restabilirea defectelor în 39,3% cazuri au fost utilizate implantele cu lungimea de 13mm, în 38,4% — de 11,5mm, în 15,7% — de 10mm și numai în 2,3% cazuri au fost întrebuițate implantele cu lungimea de 8mm. Analizând frecvența utilizării implantelor după diametru a fost constatat că cel mai des au fost întrebuițate cele cu diametru de 4,2mm — 49,6%, fiind urmate de cele cu diametru de 5,0mm — 25,6%, diametru de 3,75mm — 17,4% și cu diametru de 3,3mm — 7,4% cazuri. Luând în considerație lungimea și diametrul implantelor, a fost constatat că mai frecvent au fost instalate cele cu diametru 4,2mm și lungimea de 13mm și 11,5 mm.

**Tab. 1.** Repartizarea implantelor conform parametrilor și localizării

L(mm)	D(mm)	Localizarea implantelor (dinții pierduți)				
		47	46	36	37	Total
8,0	3,3					
	3,75					
	4,2		3	1		4
	5,0		1	1		2
10,0	3,3			6		6
	3,75		5	2	1	8
	4,2		7	13		20
	5,0		5	1		6
11,5	3,3		3	3		6
	3,75	1	11	15		27
	4,2	1	28	13	4	46
	5,0		12	6		18
13,0	3,3		2	5		7
	3,75		4	3		7
	4,2		25	23		48
	5,0		17	21		38
16,0	3,3					
	3,75			2		2
	4,2		4	4		8
	5,0			1		1
Total		2	127	120	5	254

În 17 cazuri, când lungimea spațiului între dinții ce limitau defectul arcadei dentare era mai mare de 13mm iar lățimea apofizei alveolare nu permitea instalarea unui implant cu diametrul mare, cu acordul pacienților, pentru substituirea molarului absent au fost instalate câte două implantate cu diametrul de 3,3 sau 3,75mm. Implantele au fost instalate în așa mod, încât între ele să fie un spațiu de 2,0–2,5mm, iar între implantate și dinții limitrofi — de 1,5–2,0mm (Figura 5-b). Imediat postoperatoriu, la a doua etapă (peste 3–4 luni) și ulterior anual era efectuată OPG de control. Pe radiograme prin intermediul programului menționat a fost monitorizat nivelul osului cortical periimplantar. Starea țesuturilor moi periimplantare a fost studiată prin aprecierea indicilor de placă și sângerare după Mombelli [22]. Stabilitatea primară (numai la implan-

tele instalate într-o ședință — grupa 3) și secundară a implantelor a fost apreciată cu aparatul *Periotest* (*Siemens Gulden-Medizintechnik, Bensheim, Germany*).



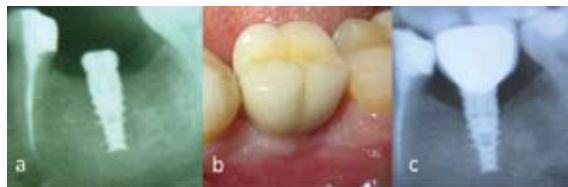**Fig. 5.** Sectoare din OPG a pacientei B, absența dintelui 46: imagine preoperatorie (a), instalate două implante 3,3- 13,0 (b), la finele fazei de vindecare (c), la un an după punere în funcție (d), imagine la 3 ani (e).

În perioada postoperatorie edemul și sindromul alergic a fost mai pronunțat la pacienții din prima grupă. Stabilitatea primară (valorile periotestului), apreciată la implantele din grupa a treia, a variat între -3 și -7 ( $-5,84 \pm 0,2$ ). Pe parcursul fazei de vindecare în grupele 1 și 2 a fost atestată dehiscenta plăgii de diferit grad, în prima grupă — la 13(26%) implante, în a doua — la 32 (22,5%). În grupa a treia la pacienții cu igiena cavității bucale nesatisfăcătoare a fost atestată mucozită la 5 implante. Stabilitatea secundară, apreciată la a doua etapă chirurgicală (după instalarea conformatorului gingival), a variat între -2 și -7 ( $-5,67 \pm 0,18$ ). Pe parcursul perioadei de vindecare au eșuat: în prima grupă — 1 implant, în grupa a doua — 2 implante. Implantele reimplantate peste 3-4 luni după eșec cu succes s-au integrat.

La vizitele pentru examenul de control la distanță de 1-5 ani s-au prezentat 49 pacienți: prima grupă — 7, a doua — 14, a treia — 20 și din grupa a patra — 8 pacienți. Decimentarea protezei (coroanei metaloceramice) a fost atestată la 3 implante din prima grupă, la 5 din grupa a doua și la 2 din grupa a treia. Mobilitatea coroanei pe implante (din cauza deșurubării parțiale a șurubului de fixare a bontului proteic) a fost constatată în trei cazuri (gr. 1 -1, gr.2 -2). Resorbția osului cortical periimplantar a fost atestată la toate implantele din primele trei grupe și varia între 0,37 și 1,2mm, ceea ce nu depășea indicii admisibili stabiliți în implantologia orală [21]. La pacienții din grupa a patra, (implantele instalate în matricea primară a alveolei), a fost constatată că, osteointegrarea implantelor are loc paralel cu vindecare alveolei (Figura 4). La momentul actual această metodă se află în curs de studiere și elaborare a procedurilor de optimizare a formării spațiului biologic periimplantar.

Un pacient din grupa a treia, la vizita de control peste un an de la punerea în funcție a construcției implanto-protetice (absența d. 36, defectul substituit printr-o coroană metaloceramică cu sprijin pe un implant cu lungimea 11,5mm și diametrul 4,2mm

— Figura 6) a prezentat acuze la dureri săcâitoare în jurul implantului, care se agravau în timpul masticației. Examenul endobucal — defectul în arcada dentară substituit cu coroană metaloceramică cu suprafață ocluzală și cuspidi supradimensionați. La percuție — dureri neînsemnate. Coroana stabilă. Gingia din vestibul la colet din partea distală cu semne de inflamație. Periotestul în stare de repaus — 0, în ocluzie egal cu -7. Radiografic în treimea coronară se aprecia resorbție de os periimplantar caracteristică suprasolicității. Pacientul a fost îndreptat la medicul protetician-curant pentru lichidarea situației de supraocluzie.



**Fig. 6.** Pacientul M., absența dintelui 36. S-a instalat fără lambou într-o ședință un implant 4,2-11,5: imagine postoperatorie (a), mucoasa periimplantară la un an după punere în funcție (b), imagine radiografică la un an — resorbție de os în treimea coronară a implantului (c). Semne de suprasolicitare funcțională.

## Discuții

Reabilitarea implanto-protetică a defectelor unidentare molare în practica implantologică cotidiană adeseori provoacă mari dificultăți. Forțele, care iau naștere în timpul masticației în aceste sectoare, au efect de „foarfece” în direcție bucolinguală cât și meziodistală. Luând în considerație faptul că în regiunea molară forțele ocluzale sunt cele mai mari, e posibilă o suprasolicitare a componentelor restaurării implanto-protetice precum și a osului periimplantar. Această întrebare printre primii a fost studiată de către Balshi și colaboratorii săi [3]. Autorii relatează că pe parcursul a trei ani după punere în funcție a restaurărilor protetice fixate pe un implant standard cea mai frecventă complicație (48%) a fost mobilitatea protezei cu fracturarea sau pierderea șurubului de fixare a abatmentului. La pacienții cu restaurarea protetică pe două implante această complicație de ordin mecanic a fost întâlnită numai în 8% cazuri. Pe parcursul primilor trei ani de încărcare funcțională diferența în pierderea de os marginal periimplantar între grupuri a fost ne semnificativă, în grupul cu un implant —  $0,1 \pm 0,20$ mm și  $0,24 \pm 0,20$ mm în grupul de restaurări cu sprijin pe două implante. De menționat faptul că în acest studiu au fost utilizate implantele cu conexiune externă a abatmentului (sistemul Branemark) și marea majoritate din ele (92%) au fost instalate la mandibulă. Concomitent, referitor la această problemă, au fost publicate rezultatele unui alt studiu [6]. Autorii pentru reducerea efectului nociv al forțelor masticatorii asupra restaurărilor protetice unidentare în sectoarele posterioare ale maxilarelor au studiat eficacitatea utilizării implantelor Nobelpharma cu diametru mare — 5mm. În grupul de restaurări cu sprijin pe un implant cu diametru de 5mm pe parcursul a 37 luni au eșuat 2,3% implante, în grupul cu sprijin dublu (implante cu diametru de 3,75 și 4,0mm) — 1,6%.

Așa dar analizând rezultatele expuse în aceste două cercetări se poate de concluzionat că implantele de dimensiuni standarde Branemark și Nobelpharma pe parcusul a 3-4 luni de la instalare se integrează cu succes, iar pierderea de os marginal periimplantar după punerea în funcție a restaurărilor protetice unidentare molare mandibulare nu depășește indicii stabiliți în implantologia orală. Identice rezultate au fost obținute și în studiul nostru. Prin urmare, osul periimplantar suportă cu succes forțele ocluzale transmise asupra lui prin complexul implant-restaurare protetică. Rata mare de complicații de ordin mecanic (48% în restaurările uni-implantare, 8% în — bi-implantare) atestată, sugerează ideea de a perfecta complexul implant-restaurare protetică [5] cât și modalitatea de transmitere a acestor forțe. Primul pas făcut de autori a fost transmiterea forțelor prin intermediul unui implant cu diametru mare [6], sau a două implantate cu diametru mai mic [3,6]. O incidență mare de complicații de origine mecanică (pierderea/fractura șurubului de fixare a bontului protetic, fractura corpului implantului etc) la suprasolicitarea ocluzală a fost relatată și de alți autori [12,14]. Prin studiile experimentale „in vitro” a fost demonstrat riscul mare de utilizare în sectoarele cu suprasolicitare a implantelor cu diametru mic [9,11]. În aceste cazuri în defectele unidentare autorii recomandă ca sprijin implantele cu diametru mare sau două implantate cu diametru mic.

De către noi au fost examinate la distanță 49 restaurări protetice. Analiza rezultatelor a demonstrat că toate implantele au supraviețuit. Concomitent la funcționarea restaurărilor a fost atestat un procent mare (26,5%) de complicații de origine mecanică. O frecvență mare de acest gen de complicații a fost întâlnită și de alți autori [3,12,14]. Complicație de origine biologică a fost întâlnită numai într-un caz (resorbția osului periimplantar drept consecință a suprasolicitării). În studiul nostru substituția defectului unidentar molar la mandibulă prin restaurări protetice cu sprijin pe două implantate a fost efectuată în 17 cazuri. Nici în unul din ele complicații biologice sau mecanice n-au fost depistate. Rezultatele la distanță au demonstrat eficacitatea înaltă a acestui gen de reabilitare implanto-protetică.

Pentru optimizarea reabilitării pacienților cu edentații unidentare molare mandibulare de către noi a fost studiată eficacitatea instalării implantelor prin metode miniinvasive — fără lambou în două ședințe chirurgicale și într-o ședință, instalarea timpurie fără lambou a implantelor cu păstrarea matricei primare a alveolei aflate în fază inițială de vindecare. Perioada postoperatorie la utilizarea acestor metode este mai ușor suportată de către pacienți, timpul de reabilitare semnificativ se micșorează. Despre eficacitatea instalării implantelor prin tehnica fără lambou relatează și alți autori [10].

### Concluzii

Reabilitarea implanto-protetică a pacienților cu defecte unidentare molare mandibulare constituie o problemă dificilă și complexă. Sprijinul restaurărilor protetice pe implantate cu diametru mare sau pe

două implantate cu diametru mic, precum și instalarea implantelor prin metode miniinvasive sporesc eficacitatea reabilitării pacienților. Pentru micșorarea frecvenței complicațiilor mecanice este necesară perfecționarea în continuare a construcției implantelor și a restaurărilor protetice.

### Bibliografie

- Adell R., Lekholm U., Rockler B., Branemark P-I. A 15-year study of osseointegrated implants in the treatment of the edentulous jaw. *Int. J. Oral Surg.* 1981; 10:387-416.
- Albrektsson T. et al. Osseointegrated oral implants. A Swedish multicenter study of 8,139 consecutively inserted Nobelpharma implants. In: *J. Periodontol.* 1988, 59: 287-296.
- Albrektsson T. et al. The long-term efficacy of currently used dental implants: A review and proposed criteria of success. In: *Int. J. Oral Maxillofac. Implants.* 1986; 1: 11-25.
- Atieh M., Atieh A., Payne A., Duncan W. Immediate loading with single
- Bahat O., Handelsman M., Use of Wide Implants and Double Implants in the Posterior Jaw: A Clinical Report, *Int J Oral Maxillofac Implants*, 1996; 11:379-386.
- Balshi T., Hernandez R., Pryszlak M., Rangert B. A Comparative Study of One Implant Versus Two Replacing a Single Molar. *Int J Oral Maxillofac Implants*, 1996; 11:372-378.
- Brunski J., Skalak R., Biomechanical considerations, In: Worthington P., Branemark P-I. *Advanced Osseointegration Surgery: Applications in the Maxillofacial Region.* Chicago: Quintessence, 1992:323-340.
- Buser D., Mericske-Stern R., Bernard J.P. et L. Long term evaluation of nonsubmerged ITI implants. *Clin Oral Implants Res.* 1997; 8:161-172.
- Camargos G., Prado C., Domingues F. et al., *Clinical Outcomes of single Dental Implants with External Connections: Results After 2 to 13 Years*, *Int J Oral Maxillofac Implants.* 2012; 27:935-944.
- Franco de Carvalho B., Franco de Carvalho El., Hediek Consani R., *Flapless Single-Tooth Immediate Implant Placement.* International Journal of Oral and Maxillofacial Implants, 2013; 28: 783-789.
- Freitas-Junior A., Bonfante E., Martins L. et al. Effect of Implant Diameter On Reliability and Failure Modes of Molar Crowns. *Int. J. Prosthodont.* 2011; 24:557-561.
- Goodacre C., Bernal G., Rungcharassaeng K. et al., *Clinical complications with implants implants and implant prostheses*, *J. Prosthet. Dent.* 2003;90:121-132.
- Implant crowns: A systemic review and metaanalyses, *Int J Prosthodont.* 2009; 22:378-387.
- Kim B., Yeo In-Sung., Lee J. et al., *The Effect of Screw Length on Fracture Load and Abutment Strain in Dental Implants with External Abutment Connections*, *Int. J. Oral Maxillofac. Implants.* 2012; 27:820-823.
- Kim Young-Kyun, Kim Su-Gwan, Yun Pil-Young et al., *Prognosis of Single Molar Implants: A Retrospective Study*, *Int J Periodontics Restorative Dent.* 2010; 30:401-407.
- Lekholm U. et al. Osseointegrated implants in the treatment of partially edentulous jaws. A prospective 5-year multicenter study, In: *Int. J. Oral Maxillofac. Implants.* 1994; 9: 627-635.
- Lindh T., Gunne J., Tillberg A., Molin M., A meta-analysis of implants in partial edentulism, *Clin Oral Implants Res.* 1998; 9:80-90.
- Mordenfeld M.H., Johansson A., Hedin M. et al., A Retrospective Clinical Study of Waide-Diametr Implants Used in Posterior Edentulous Areas, *Int J Oral Maxillofac Implants.* 2004;19:387-392.
- Mostovei A., Topalo V. *Minimally-invasive surgery in two-piece dental implants placement*, 16th Congress of the Balkan Stomatological Society, 2011: 119.
- Polizzi G., Rangert B., Lekholm U., Gualini F., Lindstrom H., *Branemark System Wide-Platform implants for single molar replacement: Clinical evaluation of prospective and retrospective materials*, *Clin Implant Dent Relat Res.* 2000; 2:61-68.
- Salvi G., Lang N. *Diagnostic Parameters for Monitoring Peri-implant Conditions*, *International Journal of Oral and Maxillofacial Implants*, 2004; 19(Suppl):116-127.
- Topalo V., Chele N. *Metodă miniinvasivă de instalare timpurie a implantelor dentare în doi timpi chirurgicali*, *Chirurgie oro-maxilo-facială și implantologie*, 2012; 3(1): 24-29.
- Topalo V., Dobrovolschi O. și al. *Metodă miniinvasivă de instalare a implantelor dentare endoosoase*, In: *Buletinul Academiei de Științe al R. Moldova, Științe medicale, Chișinău*, 2008; 1(15): 153-156.

Data prezentării: 09.08.2013.

Recenzent: Natalia Rusu