

## PARTICULARITĂȚILE REABILITĂRII IMPLANTO-PROTETICE LA PACIENȚII AFLAȚI SUB TRATAMENT ANTICOAGULANT

### Rezumat

Scopul studiului a fost de a determina condițiile optime de reabilitare implanto-protetică a pacienților aflați pe fondal de medicație anticoagulantă fără anularea acestor remedii. În studiu au fost incluși 4 pacienți aflați pe fondal de medicație anticoagulantă, cărora au fost efectuate următoarele intervenții: instalarea a 21 implante dentare endosoase de stadiul doi, sinus lift transcrestal, sinus lift lateral bilateral. Medicația anticoagulantă nu a fost suspendată, iar doza acestor remedii a fost modificată în dependență de valorile coeficientului internațional de normalizare (INR). În timpul intervențiilor chirurgicale semne de sângerare sporită nu au fost depistate. În perioada postoperatorie a fost înregistrat un caz de hemoragie tardivă (la a 7-ea zi după inserarea implantelor), cauzată de o supradozare cu anticoagulant (INR=6,2), care a fost de intensitate ne semnificativă și ușor controlată prin aplicații locale de trombină umană și acid aminocaproic de 5%. Prin studiul efectuat a fost demonstrat că instalarea implantelor dentare și alte intervenții de chirurgie orală (sinus lift transcrestal, sinus lift lateral) la pacienții aflați sub medicație anticoagulantă este posibilă fără suspendarea acestor remedii, prioritate fiind acordată metodelor miniinvazive.

**Cuvinte cheie:** *implante dentare, tratament anticoagulant, coeficientul internațional de normalizare, hemoragie, tromboembolie.*

**Oleg Zănoagă,**  
*d. m., asist. universitar*

**Valentin Topalo,**  
*d. hab., prof. univ.*

**Dumitru Sirbu,**  
*d.m., conf.univ.*

**Ghenadie Cucu,**  
*asist. universitar*

**Andrei Mostovei,**  
*doctorand*

*Catedra Chirurgie OMF  
și Implantologie orală  
„Arsenie Guțan“  
USMF „N. Testemițanu“*

## Summary

### THE PARTICULARITIES OF IMPLANT-PROSTHETIC TREATMENT IN PATIENTS UNDER ANTICOAGULANT THERAPY

The aim of this study was to determine the optimal conditions for implant-prosthetic rehabilitation of patients under anticoagulation therapy without cancelling this medication. Four patients under anticoagulant medication were included in the study. The following procedures have been performed: placement of 21 two-stage dental implants, trans-crestal sinus floor elevation, the bilateral elevation of sinus floor membrane via lateral access. The anticoagulant therapy was not cancelled, but the dose of these drugs has been adjusted according to the International Normalized Ratio (INR) values. There were no signs of abundant bleeding during the surgery. One case of delayed bleeding (at the 7-th day) has been recorded postoperatively, due to hyper dosage of anticoagulant (INR=6,3). Its intensity was not significant, and it was easily controlled using local applications with human thrombin and 5% aminocaproic acid. It was demonstrated by this study that dental implant placement and other oral surgery procedures (trans-crestal sinus floor elevation, the elevation of sinus floor membrane via lateral access) in patients under anticoagulant medications is possible to perform without its cancellation. The priority was given to minimally invasive methods.

**Key words:** dental implants, anticoagulant treatment, International Normalized Ratio, bleeding, thromboembolism.

## Actualitatea temei

În ultimii ani indicațiile către utilizarea implantelor dentare au fost extinse și ponderea protezelor cu suport implantar în reabilitarea protetică a pacienților a crescut considerabil. Deși implantologia dentară a evoluat vertiginos și a obținut succese remarcabile în reabilitarea pacienților cu diverse edentații, există încă multe aspecte controversate, discutabile, care solicită studieri ulterioare. Disputele vizează nu numai aplicarea procedurilor miniinvasive în implantologia orală [1,2,3], dar și modalitățile (condițiile) de instalare a implantelor dentare la pacienții cu un statut medical general compromis [4,5]. Astfel, anumiți factori sistemici sau medicația asociată unor patologii generale pot eventual influența efectuarea intervenției chirurgicale, crează dificultăți în vindecarea adecvată a țesuturilor moi și dure, iar, ulterior, poate compromite integrarea tisulară a implantelor dentare.

La momentul actual au rămas încă neelucidate un șir de probleme, ce țin de particularitățile reabilitării implanto-protetice a pacienților aflați sub tratament anticoagulant. Importanța acestei probleme se dato-

rește, pe de o parte, complicațiilor hemoragice care se întâlnesc relativ frecvent la această grupă de pacienți [6], iar pe de altă parte, evenimentelor tromboembolice, deseori fatale, ce pot apărea în urma suspendării remediilor anticoagulante [7]. Prin urmare, având o însemnătate practică certă, studiul ulterior al condițiilor optime pentru instalarea implantelor dentare la pacienții aflați sub medicație antitrombotică reprezintă o sarcină actuală în implantologia orală și este insuficient reflectată în literatura de specialitate. Cu aceasta pot fi lămurite complicațiile ce apar în aceste cazuri și alegerea variată, deseori neargumentată, a tacticii medicale.

## Scopul studiului

Determinarea condițiilor optime de reabilitare implanto-protetică a pacienților aflați pe fondal de medicație anticoagulantă fără anularea acestor remedii.

## Material și metode

În studiu au fost incluse 4 persoane cu vârsta cuprinsă între 43 și 64 de ani. Toți pacienții, din diverse motive (protezări valvulare mecanice, fibrilația atrială), au fost aflați pe fondal de medicație anticoagulantă orală (acenocumarol, warfarină).

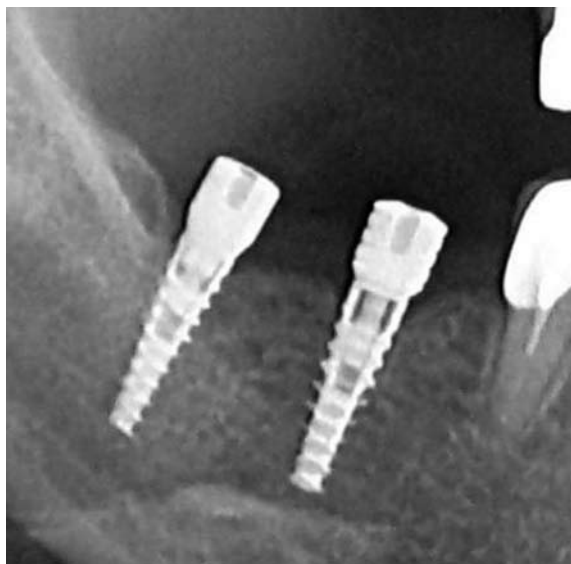Examenul clinic s-a efectuat conform metodelor tradiționale de examinare a pacienților, fiind adaptat individual în funcție de afecțiunile generale și locale, de vârstă etc. Este necesar de remarcat, că au fost excluși din studiu pacienții care prezentau concomitent diverse diateze hemoragice (trombocitopenie, vasopatie, boala von Willebrand, hemofilie sau alte coagulopatii), patologii hepatice cronice (ciroza hepatică, hepatite infecțioase). După examenul clinico-imagistic (ortopantomografic) și aprecierea parametrilor osului disponibil a fost întocmit planul de tratament. Efectul anticoagulantelor a fost apreciat, cu 24 de ore preoperator, prin determinarea coeficientului internațional de normalizare, denumit *International Normalized Ratio* (INR).

Pentru reabilitarea protetică a pacienților incluși în studiu, fără anularea terapiei anticoagulante, au fost efectuate următoarele intervenții de chirurgie orală: instalarea implantelor dentare de stadiul doi în mod convențional și fără decolarea lambourilor mucoepioriale [2], sinus lift prin abord crestal transgingival [8], sinus lift lateral în mod clasic (tabelul 1).

**Tab. 1.** Volumul intervențiilor chirurgicale efectuate la fiecare pacient (n=4)

n	Volumul intervențiilor chirurgicale
1	10 implantate instalate prin tehnica cu lambou
2	3 implantate instalate prin tehnica cu lambou
3	sinus lift prin abord crestal transgingival +2 implantate
4	sinus lift lateral bilateral +6 implantate

De menționat că, la un pacient 2 implantate au fost instalate cu conectarea imediată a conformatoarelor gingivale, adică instalarea implantelor a fost efectuată într-o ședință chirurgicală [3] (Figura 1).



**Fig.1.** Instalarea implantelor dentare la nivelul d.4.6.,4.7 cu conectarea imediată a conformatoarelor gingivale

În celelalte cazuri, a doua etapă chirurgicală a fost efectuată (la mandibulă peste 3-4 luni, la maxilă peste 4-6) în mod standard: decolarea lambourilor mucoperiostale cu punerea în evidență a platformei implantului, înlăturarea șurubului de acoperire și instalarea conformatorului gingival.

Protocolul chirurgical aplicat în toate cazurile a vizat minimalizarea traumatismului operator, atât asupra suportului osos, cât și asupra țesuturilor moi.

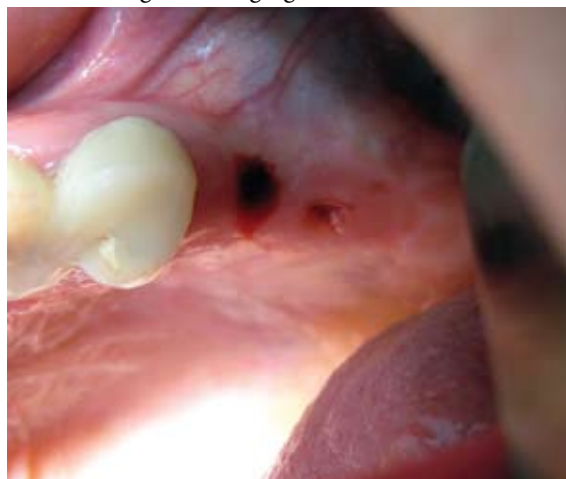Conform datelor din literatura de specialitate [9,10,11], valvele mecanice reprezintă niște corpuri străine pentru organism, care comportă un risc sporit de complicații infecțioase, ceea ce necesită o antibioticoterapie profilactică. În pofida acestui fapt, preoperator, la pacienții respectivi a fost administrat un tratament antimicrobian (Amoxicilină 0,5+acid clavulanic 0,125). În perioada postoperatorie, timp de 5 zile, pacienții au urmat tratamentul antibacterian, antiinflamator și un regim antiseptic al cavității bucale.

La necesitate, hemostaza a fost realizată prin aplicarea locală (la nivelul zonei sângerânde) a meșei îmbibate în trombină umană [12]. Pulberea uscată de trombină, eliberată în flacoane în doză de 125 UI, a fost dizolvată nemijlocit înainte de utilizare în circa 2 ml de soluție fiziologică sterilă. În scopul prevenirii recidivelor hemoragice, la toți pacienții, am recomandat efectuarea băilor bucale cu acid aminocaproic de 5% timp de 2 minute de patru ori pe zi, timp de 7 zile postoperator. În conformitate cu datele din literatură [13], efectul antifibrinolic al acestui preparat este datorat inhibării activatorului plasminogenului (fibrinolizinei) și supresiei directe (în măsură mai mică) a plasmei. Aplicat local, acidul aminocaproic de 5% se depune pe fibrină și o protejează de acțiunea fibrinolitică a plasmei și a salivei, păstrând astfel trombul [14].

### Rezultate și discuții

În urma aprecierii, preoperator, a valorilor INR-lui s-a constatat că din cei 4 pacienți incluși în studiu,

la 3 persoane INR-ul a fost de la 1.3 până la 1.6, fiind sub limitele diapazonului terapeutic (<2.0) recomandat de către medicul curant de profil general. Constatarea acestui fapt a sugerat prezența unui eventual risc de apariție a evenimentelor tromboembolice și, prin urmare, a servit drept indicație pentru majorarea dozei anticoagulantului sub controlul în dinamică al INR-lui. La un pacient valorile INR-lui au fost 2.1, adică în limitele diapazonului terapeutic (2.0-4.0) și, prin urmare, intervenția chirurgicală a fost efectuată fără a modifica doza medicației. În acest caz clinic, s-a efectuat elevația planșeului sinusului maxilar cu instalarea simultană a 2 implante dentare prin acces crestal fără decolarea lambourilor mucoperiostale și fără utilizarea materialelor osteoplaste (Figura 2). Imediat după finisarea intervenției s-a pus în evidență formarea cheagului de sânge (Figura 2), care, ulterior, facilitează regenerarea gingiei.

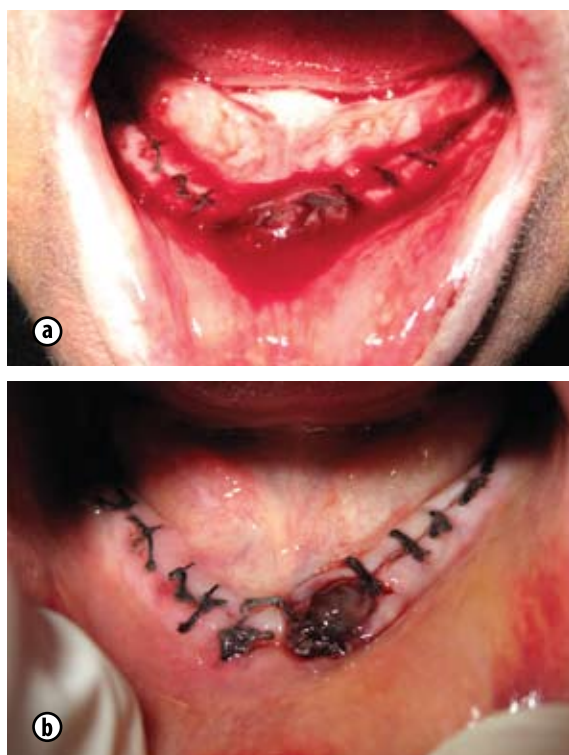


**Fig.2.** Aspectul miniplăgilor gingivale apărute în urma instalării transgingivale a implantelor la nivelul d.2.5.,2.6.

La toți cei 4 pacienți, la care intervențiile de chirurgie orală (instalarea implantelor dentare, sinus lift transcristal și cel lateral) au fost efectuate fără anularea terapiei anticoagulante, intraoperator semne de sângerare sporită nu au fost depistate. La a 2-a zi postoperator, în urma examenului clinic al pacienților, în toate cazurile, au fost depistate hematoame în lojile învecinate. La 3 pacienți, la care implantele au fost instalate prin chirurgia cu lambou și sinus lift lateral s-a depistat prezența echimozei în regiunile limitrofe intervenției. Necesită menționare faptul, că atât edemul gingiei și al țesuturilor moi adiacente, cât și hematoamele în lojile învecinate au fost mai pronunțate în cazurile practicării chirurgiei cu lambou versus fără lambou („flapless surgery“). Aceste fenomene au loc datorită traumatismului operator exagerat asupra țesuturilor moi, care apare inevitabil la decolarea lambourilor mucoperiostale, manifestări clinice descrise în literatura de specialitate atât de către autorii autohtoni [2] cât și de cei internaționali [1].

Postoperator, din cele 4 persoane incluse în studiu, sindromul hemoragipar a apărut la un pacient în a 7-ea zi după inserarea implantelor și s-a manifestat prin apariția unei hemoragii de tip capilar din țesu-

turile moi (Figura 3.A). În urma aprecierii valorilor INR-lui a fost observată majorarea lui (6,2), ceea ce a sugerat prezența supradozării cu trombostop. Constatarea acestui fapt a servit drept indicație pentru micșorarea dozei trombostopului cu menținerea ulterioară a INR-lui în limitele diapazonului terapeutic (2,0-4,0). Hemostaza a fost asigurată prin aplicarea locală (la nivelul zonei sângerânde) a meșei îmbibate în trombină umană (Figura 3.B). Soluția de trombină inițiază efectul trombogenezei, utilizând fibrinogenul țesuturilor subiacente ca al doilea component. Trombina contribuie la transformarea fibrinogenului în fibrină și stimulează agregarea trombocitelor, care, la rândul său, conduce la eliberarea factorilor trombocitari, activatori ai sistemului de coagulare [14]. Considerăm că acest procedeu de asigurare a hemostazei locale este minimal invaziv, ce permite formarea și protejarea trombului sangvin, favorizând vindecarea plăgii postoperatorii precoce, acționează local și nu expune pacientul la complicații sistemice (reacții alergice, coagulopatii etc).



**Fig.3.** Aspectul zonei sângerânde (A) și prezența cheagului sangvin format în urma aplicării locale a trombinei umane (B)

În urma analizei surselor disponibile din literatura de specialitate, am constatat atât lipsa unor date detaliate despre alegerea condițiilor optime de instalare a implantelor dentare la pacienții aflați sub medicație anticoagulantă cât și prezența multiplelor lacune sau opinii contradictorii în acest sens. Luând în considerare cele menționate au apărut unele întrebări. Este oare posibil de reabilitat pacienții edentați (aflați sub tratament anticoagulant) prin instalarea implantelor dentare fără suspendarea acestor remedii? Este oare posibil de efectuat greșarea sinusului maxilar (SM) printr-o fereastră creată în peretele lateral sau elevarea

planșeului SM prin acces transalveolar fără anularea anticoagulantului? Care va fi oare atitudinea terapeutică în cadrul unor hemoragii din plaga osoasă a planșeului SM sau hemoragii endosinusale fără a compromite integritatea membranei Schneideriene? V-or fi oare suficiente măsurile hemostatice locale în cazul hemoragiilor intra și/sau postoperatorii la această grupă de pacienți? Nu v-or apărea oare postoperator hematoame masive care eventual pot pune viața pacientului în pericol?

D. Hwang și HL. Wang (2006) consideră că una dintre contraindicațiile absolute către instalarea implantelor dentare sunt pacienții cu proteze valvulare, cu coagulopatii [15]. Cu toate acestea, C. Madrid și Sanz M. (2009) nu au găsit nici o contraindicație pentru instalarea implantelor dentare la pacienții sub tratament anticoagulant oral [5]. Mai mult ca atât, conform opiniei lor, implantele dentare la pacienții aflați sub medicație antitrombotică pot fi instalate fără suspendarea acestor remedii cu condiția că acestea din urmă v-or fi efectuate fără lambouri extinse. De menționat că, pentru evitarea traumatismului operator exagerat al metodei standarde de instalare a implantelor dentare (cu decolarea lambourilor mucoperiostale) au fost propuse tehnici de instalare a implantelor fără decolarea lambourilor (*flapless surgery*). În acest context, unele studii autohtone [2] au demonstrat că metoda de instalare a implantelor dentare în doi timpi chirurgicali, fără crearea lambourilor mucoperiostale, este minimal invazivă, iar probabilitatea de dezvoltare a hematoamelor în perioada postoperatorie și alți indici studiați (intensitatea sindromului algic, gradul de răspândire a edemului și regresivitatea lui) sunt semnificativ ( $p < 0,001$ ) mai reduse, decât la instalarea implantelor cu decolarea lambourilor mucoperiostale. În această ordine de idei, considerăm binevenită utilizarea metodei respective de instalare a implantelor dentare (fără lambou), inclusiv și a conformatoarelor gingivale [3], astfel evitând a doua etapă chirurgicală, la pacienții aflați sub medicație antitrombotică. În același timp menționăm că tehnica de instalare fără lambou a implantelor dentare endosoase este dificilă și poate fi utilizată de medicii cu experiența respectivă în implantologia orală.

Într-un studiu efectuat recent, în 2011, Bacci C. și colaboratorii [4] au evaluat incidența complicațiilor hemoragice după instalarea implantelor dentare prin tehnica cu lambou, după sinus lift lateral și transcresal la 50 de pacienți aflați sub anticoagulante orale (warfarină), fără întreruperea sau modificarea dozei medicației anticoagulante. De menționat că, valorile preoperatorii ale INR-lui la pacienții studiați au variat între 1,8 și 2,98. Autorii au relatat că din cei 50 de pacienți, doar 2 (4%) au prezentat hemoragii tardive (la a 2-a zi postoperator). Aceste hemoragii au fost ușor stopate prin aplicarea meșei compresive îmbibate cu acid tranexamic, iar pacienții nu au necesitat spitalizare sau tratament sistemic.

Conform rezultatelor obținute în cadrul studiului nostru, instalarea implantelor dentare la pacienții

aflați sub medicație anticoagulantă este posibilă fără suspendarea acestor remedii. O condiție obligatorie pentru aceasta este aprecierea, cu 24 de ore preoperator, a INR-lui. De menționat că, nivelul terapeutic al anticoagulării depinde de indicația pentru care se administrează și valorile INR-lui variază în limitele 2,0-4,0 [16]. Cu cât acest coeficient e mai înalt cu atât hipocoagularea e mai pronunțată și prin urmare complicațiile hemoragice sunt mai frecvente, mai periculoase și invers, cu micșorarea valorilor INR-lui sub limitele diapazonului terapeutic crește riscul de apariție a evenimentelor tromboembolice [16]. În studiul respectiv, intervențiile chirurgicale au fost efectuate la valorile INR-lui între 1,3 și 2,1. Pentru a preveni evenimentele tromboembolice, la necesitate (INR<2), doza medicației a fost majorată, inclusiv preoperator. Prin urmare, luând în considerație creșterea frecvenței și letalitatea foarte mare a complicațiilor tromboembolice, decizia de a modifica terapia anticoagulantă, în opinia noastră, trebuie apreciată din punct de vedere a riscului și beneficiului. În acest context, la pacienții, INR-ul cărora (preoperator) este sub limitele diapazonului terapeutic (<2), pentru a preveni accidentele tromboembolice, doza anticoagulantului trebuie majorată până la ajustarea INR-lui la limitele terapeutice. Și invers, în cazul în care valoarea INR-lui este mai mare decât limitele terapeutice individuale recomandate de către medicul curant de profil general, doza anticoagulantului va fi micșorată. La pacienții, INR-ul cărora este în limitele terapeutice, doza medicației va fi menținută în aceleași limite. Astfel, pentru profilaxia accidentelor hemoragice și tromboembolice recomandăm ca doza anticoagulantului să fie modificată în dependență de INR sub controlul în dinamică a coeficientului respectiv.

În același timp menționăm că în timpul intervențiilor chirurgicale efectuate semne de sângerare sporită (atât din suportul osos, cât și din țesuturile moi) nu au fost depistate. Acest fenomen poate fi explicat și prin faptul că plasarea implantului endoosos, prin presiunea pe care o exercită asupra spongiei, permite primar închiderea plăgii osoase, ceea ce, probabil, contribuie la o hemostază mai bună cu un potențial mai redus de apariție a complicațiilor hemoragice. Deși în perioada postoperatorie a fost înregistrat un caz de hemoragie tardivă (la a 7-ea zi după inserarea implantelor), cauzată de o supradozare cu anticoagulant (INR=6,2), ea a fost de intensitate ne semnificativă și ușor controlată prin aplicații locale de trombină umană și acid aminocaproic de 5%. Această metodă hemostatică elaborată de către noi este minimal invazivă, fiind capabilă de a produce trombogeneză locală rapidă și fără lezarea țesuturilor.

## Concluzii

1. Instalarea implantelor dentare și alte intervenții de chirurgie orală (sinus lift transcrestal, sinus lift lateral) la pacienții aflați sub medicație anticoagulantă este posibilă fără suspendarea acestor remedii.

2. Aprecierea valorilor INR constituie o metodă obligatorie de evaluare preoperatorie a efectului anticoagulantelor orale la această grupă de pacienți.
3. Pentru profilaxia accidentelor hemoragice și tromboembolice doza anticoagulantului, la necesitate, este necesar de o modificat în dependență de INR sub controlul în dinamică a coeficientului respectiv.
4. Hemoragiile apărute la nivelul diapazonului terapeutic al INR-lui sunt de intensitate ne semnificativă și nu se deosebesc de hemoragiile apărute la pacienții cu un sistem hemostatic necompromis, însă, la necesitate, ele pot fi ușor controlate prin aplicații locale de trombină umană și acid aminocaproic de 5%.

## Bibliografie

1. Nkenke E., Eitner S., Radespiel-Tröger M., Vairaktaris E., Njukam FW., Fenner M. Patient-centred outcomes comparing transmucosal implant placement with an open approach in the maxilla: a prospective, non-randomized pilot study. *Clin Oral Implants Res.* 2007 Apr, vol.18, no.2, p. 197-203.
2. Dobrovolschi O. Aspecte de chirurgie menajantă în implantologia orală. Teză de dr. în medicină. Chișinău, 2010.
3. Mostovei A., Topalo V. Minimally-invasive surgery in two-piece dental implants placement. *Proceedings of the 16<sup>th</sup> Congress of the BaSS 2011*, p. 119.
4. Bacci C., Berengo M., Favero L., Zanon E. Safety of dental implant surgery in patients undergoing anticoagulation therapy: a prospective case-control study. *Clin Oral Implants Res*, 2011, vol. 22, no. 2, p. 151-156.
5. Madrid C., Sanz M. What influence do anticoagulants have on oral implant therapy? A systematic review. *Clin Oral Implants Res*, 2009, vol. 20, Suppl. 4, p. 96-106.
6. Cojocaru V. Dereglări hemostazice în stări patologice critice. Chișinău: Art-Grup Brivet, 2006, p. 154-158.
7. Jaffer A.K. et al. Low-molecular-weight-heparins as periprocedural anticoagulation for patients on long-term warfarin therapy: a standardized bridging therapy protocol. *J Thromb Thrombolysis*, 2005, vol. 20, no. 1, p. 11-16.
8. Topalo V., Atamni F. Metodă de instalare a implantelor dentare prin acces transalveolar cu elevarea planșeului sinusului maxilar. Brevet de invenție. Chișinău, nr. 91, 2009.
9. Базикян Э. А. и др. Хирургическое стоматологическое лечение пациентов с приобретенными пороками клапанного аппарата сердца на фоне применения местных коагулирующих средств и антибактериальной терапии. *Стоматология для всех*, 2009, № 2, с. 32-36.
10. Bashore T.M., Cabell C., Fowler V. Update on Infective Endocarditis. *Current Problems in Cardiology*, 2006, vol. 31, no. 4, p. 274-352.
11. Farbod F., Kanaan H., Farbod J. Infective endocarditis and antibiotic prophylaxis prior to dental/oral procedures: latest revision to the guidelines by the American Heart Association published April 2007. *Int J Oral Maxillofac Surg.* 2009 Jun, vol. 38, no.6, p. 626-631.
12. Zănoagă O., Topalo V. Metodă de hemostază după extracția dentară. Brevet de invenție. Chișinău, nr. 9/2009.
13. Ghicavii V., Sârbu S., Bacinschi N., Șcerbatiuc D. Farmacoterapia afecțiunilor stomatologice, ediția a II-a. Revăzută și completată. Chișinău: Tipar, 2002, p. 187-191.
14. Corcimaru I. Hematologie. Chișinău: CEP Medicina, 2007, p. 317-332.
15. Hwang D., Wang HL. Medical contraindications to implant therapy: part I: absolute contraindications. *Implant Dentistry*, 2006, vol. 15, no. 4, p. 353-360.
16. Момот А. П. Патология гемостаза. Принципы и алгоритмы клинико-лабораторной диагностики. Санкт-Петербург: Формат, 2006, с. 101-107.

Data prezentării: 08.08.2013.

Recenzent: Oleg Solomon