

JOURNAL OF STOMATOLOGICAL MEDICINE

*Official publication of the Moldovian Association of Stomatologists
State University of Medicine and Pharmacy "Nicolae Testemitanu"*

MEDICINA STOMATOLOGICĂ

*Publicație oficială Asociației Stomatologilor din Republica Moldova
și a Universității de Stat de Medicină și Farmacie „Nicolae Testemițanu“*

Vol. 1 (46) / 2018

SUMAR

Teorie și experiment

Dumitru Romaniuc, Gheorghe Bordeniuc,
Boris Golovin, Victor Lacusta, Valeriu Fala
**PARTICULARITĂȚILE ULTRASONOGRAFIEI
ȘI TERMOGRAFIEI INFRAROȘII
MUȘCHILOR MASTICATORI
ÎN NORMĂ ȘI PATOLOGIE 7**

Odontologie și paradontologie

Oksana Годованець
**АНАЛІЗ ЧИННИКІВ РИЗИКУ
РОЗВИТКУ КАРІЕСУ ЗУБІВ У ДІТЕЙ,
ХВОРИХ НА ДИФУЗНИЙ
НЕТОКСИЧНИЙ ЗОБ 19**

Valentina Nicolaiciuc, Ion Roman,
Alexandru Danici, Anastasia Danici
**IMOBILIZAREA DINȚILOR CU AJUTORUL
FILAMENTULUI DIN FIBRĂ DE STICLĂ ÎN
TRATAMENTUL COMPLEX AL BOLILOR
PARODONTALE 25**

Implantologie orală

Dumitru Sîrbu, Alexandr Mighic, Alexandru
Ghețiu, Stanislav Strîșca, Alina Sobețchi,
Chiril Voloc, Evelina Corcimari, Fanea Andrei
**ASPECTE CHIRURGICALE ALE REABILI-
TĂRII IMPLANTO-PROTETICE UTILIZÂND
IMPLANTELE CU DESIGN-UL SPIRELOR
KNIFETHREAD®, NANOSTRUCTURATE, CU
CALCIU ÎNCORPORAT PE SUPRAFAȚĂ .. 32**

Chirurgie OMF

Oleg Zănoagă, Doina Frăsineanu, Adrian
Zgircea, Andrei Mostovei, Ghenadie Hachi
**ANTIBIOTICOPROFILAXIA ÎN
STOMATOLOGIE LA PACIENȚII CU RISC
SPORIT DE ENDOCARDITĂ
INFECȚIOASĂ 45**

CONTENTS

Theory and experiment

Dumitru Romaniuc, Gheorghe Bordeniuc,
Boris Golovin, Victor Lacusta, Valeriu Fala
**THE PECULIARITIES OF
ULTRASONOGRAPHY AND
THERMOGRAPHY OF THE MASTICATORY
MUSCLES IN NORM AND PATHOLOGY ... 7**

Odontology and paradontology

Oksana Godovanets
**ANALYSIS OF RISK FACTORS PROMOTING
DEVELOPMENT OF CARIES IN CHILDREN
AFFLICTED WITH DIFFUSE NONTOXIC
GOITER 19**

Valentina Nicolaiciuc, Ion Roman,
Alexandru Danici, Anastasia Danici
**SPLINTING OF FIBERGLASS STRIP
IN COMPLEX TREATMENT OF
PERIODONTAL
DISEASES 25**

Oral Implantology

Dumitru Sîrbu, Alexandr Mighic, Alexandru
Ghețiu, Stanislav Strîșca, Alina Sobețchi,
Chiril Voloc, Evelina Corcimari, Fanea Andrei
**SURGICAL ASPECTS OF IMPLANT-
PROSTHETIC REHABILITATION
USING KNIFETHREAD®,
NANOSTRUCTURED IMPLANTS,
WITH SURFACE IN-BUILT 32**

OMF surgery

Oleg Zănoagă, Doina Frăsineanu, Adrian
Zgircea, Andrei Mostovei, Ghenadie Hachi
**ANTIBIOTIC PROPHYLAXIS IN DENTISTRY
IN PATIENTS WITH AN INCREASED
RISK OF INFECTIOUS ENDOCARDITIS
DEVELOPMENT 45**

ASPECTE CHIRURGICALE ALE REABILITĂRII IMPLANTO-PROTETICE UTILIZÂND IMPLANTELE CU DESIGN-UL SPIRELOR KNIFETHREAD®, NANOSTRUCTURATE, CU CALCIU ÎNCORPORAT PE SUPRAFAȚĂ

Dumitru Sirbu¹
Alexandr Mighic²
Alexandru Ghețiu³
Stanislav Strișca⁴
Alina Sobețchi⁵
Chiril Voloc⁶
Evelina Corcimari⁷
Fanea Andrei⁸

1,2,3,4,6,7,8 IP USMF "Nicolae Testemițanu",
Catedra de chirurgie oro-maxilo-facială și
implantologie orală "Arsenie Guțan"

SURGICAL ASPECTS OF IMPLANT-PROSTHETIC REHABILITATION USING KNIFETHREAD®, NANOSTRUCTURED IMPLANTS, WITH SURFACE IN-BUILT CALCIUM

Dumitru Sirbu¹
Alexandr Mighic²
Alexandru Ghețiu³
Stanislav Strișca⁴
Alina Sobețchi⁵
Chiril Voloc⁶
Evelina Corcimari⁷
Fanea Andrei⁸

1,2,3,4,6,7,8 IP USMF "Nicolae Testemițanu",
Department of oro-maxillo-facial surgery and oral
implantology "Arsenie Guțan"

Rezumat

În cadrul studiului retro- și prospectiv au fost incluși 165 pacienți (58 bărbați și 107 femei), cu vârsta cuprinsă între 19 și 74 ani (vârsta medie - 42,46 ani; ES±0,88 ani; DS 11,42), care s-au adresat în Clinica Stomatologică SRL "Omni Dent" (Chișinău, Republica Moldova), în perioada aprilie 2016 – decembrie 2017, pentru reabilitare implanto-protetică. Au fost inserate 443 implante dentare endosoase AnyRidge (Megagen, Gyeongsang, Korea), dintre care s-au studiat 235 implante, după perioada de osteointegrare, care a constituit 7,07 luni. S-a evaluat eficacitatea utilizării acestui tip de implante în funcție de: timpii de reabilitare, varietatea situațiilor clinice, oferta osoasă calitativă/cantitativă și rezultatele obținute în dinamică.

Cuvinte cheie: reabilitare implanto-protetică, macro și micro design-ul implantelor, implante nanostructurate, atrofia creștelor alveolare, resorbție periimplantară.

Introducere

Reabilitarea implanto-protetică a pacienților cu edentații parțiale sau totale s-a dovedit a fi, de-a lungul timpului, o metodă efektivă, cu un pronostic favorabil, toate datorită ratei înalte de succes și de supraviețuire pe termen scurt, mediu și îndelungat [1,2]. Eficacitatea metodei este confirmată de medicii specialiști, care menționează o serie întregă de avantaje, dar și de pacienți. Deoarece reabilitarea implanto-protetică înlătură neajunsurile protezării convenționale în cadrul edentațiilor extinse și totale, oferă o stare de confort, iar ca rezultat crește calitatea

Summary

In this retro and prospective study were included 165 patients (58 men and 107 women), with ages between 19 and 74 years (average age - 42,46 years; ES±0,88 years; DS 11,42), patients who addressed for treatment in SRL "Omni Dent" Dental Clinic (Chișinău, Republic of Moldova) during April 2016 – December 2017. There were placed 443 AnyRidge (Megagen, Gyeongsang, Korea) implants. From this total number, by the end of the osteointegration period, which had an average of 7,07 months, 235 implants were studied. We studied the efficiency of this implant system according to: treatment stages, the variability of clinical indications, bone disponibility and the clinical results over time.

Key words: implant-prosthetic rehabilitation, the macro and micro design of the implant, nanostructured implants, alveolar bone atrophy, periimplant resorption.

Introduction

The implant-prosthetic rehabilitation of partially or totally edentulous patients has proved to be an effective method with a favorable prognosis, all due to the high rate of success and survival in short, medium and long term [1, 2]. The effectiveness of the method is confirmed both by specialists, who mention a wide range of benefits and patients. Since implant-prosthetic rehabilitation removes the shortcomings of conventional rehabilitation in both extensive and total edentulous patients, provides a state of comfort and as a result increases the quality of life and patient

vieții și speranța de viață a pacienților, apare o corelație directă: cu cât edentația este mai extinsă, cu atât gradul de satisfacție al pacienților este mai mare [3].

Evoluția metodelor de implantare de la protocolul standard de implantare (implantarea convențională amânată) la protocolul de implantare imediată postextracțională, la fel ca și de la protocolul de încărcare amânată (după perioada de osteointegrare) la cel de încărcare imediată postimplantară oferă o reabilitare morfofuncțională și estetică cu avantajele dorite de pacienți, precum: timp mai scurt, costuri mai mici, eficacitate înaltă, pronostic favorabil în timp. Pe lângă avantajele menționate, aceste noi direcții generează în rândul specialiștilor și un șir de discuții, atestate în diverse publicații de specialitate [4,5]. Discuțiile respective sunt determinate de lipsa rezultatelor în timp ale utilizării noilor metode, multitudinea situațiilor clinice în care se atestă contraindicații de ordin local (prezența inflamației, lipsa ofertei osoase suficiente, etc.), neîncrederea specialiștilor, dar și a pacienților. Astfel, luând în considerație multitudinea factorilor de decizie, se demonstrează necesitatea continuă a studiilor comparative retro- și prospective cu scopul de a determina metodele cele mai optime de reabilitare implanto-protetică.

Reabilitarea precoce a pacienților prin intermediul implantelor dentare este posibilă datorită potențialului înalt regenerativ al organismului, ce poate fi definit prin regenerarea bună a țesuturilor dure (osteointegrarea efectivă) și a țesuturilor moi periimplantare (manjeta gingivo-implantară), cât și prin menținerea lor în timp, cu remodelarea funcțională efectivă în condițiile unui organism sănătos, fără acțiunea factorilor nocivi endo- și exogeni. Pe lângă factorii de ordin general, factorii locali, care se referă la disponibilitatea țesuturilor moi (fenotipul gingival - volumul și calitatea țesuturilor moi acoperitoare) și a ofertei osoase (cantitatea și calitatea osului disponibil) sunt elemente cheie ale succesului în osteointegrarea bună a implantelor. Deseori medicul specialist se confruntă cu situații clinice dificile, în care se determină o deficiență de țesuturi moi și dure care poate să compromită rezultatele tratamentului implantologic. Pentru a rezolva aceste situații dificile, deseori se recurge la intervenții de creștere a ofertei osoase. Intervențiile de creștere a ofertei osoase au propriul șir de neajunsuri: trauma suplimentară, durata mare de reabilitare, cost ridicat, necesitatea instrumentarului și aparatului specific, etc., fiind urmate fie de implantare simultană sau amânată. Din aceste motive, elaborarea noilor metode de reabilitare implanto-protetică, și mai efective, reprezintă subiectul cercetărilor continue ale specialiștilor în domeniu [4,6,7]. În acest context, în prezent întâlnim lucrări științifice în care se demonstrează importanța macro design-ului implantului (forma implantului, a spirelor, a părții apicale și a celei crestale), a micro/nano design-ului (prelucrarea chimică a suprafeței, topografia reliefului), cât și a structurii chimice a implantului (tipul titanului, prezența impurităților,

life expectancy, there is a direct correlation: the more extended the edentation, the greater the patient satisfaction [3].

The evolution of implantation methods from the standard implantation protocol (conventional delayed implantation) to the immediate post-extraction implantation protocol, as well as from the delayed loading protocol (after the osteointegration period) to the immediate post implantation loading, provides a morpho-functional and aesthetic rehabilitation with the benefits desired by the patients, such as: shorter time, lower costs, high efficacy, favorable prognosis over time. In addition to the advantages mentioned, these new directions and protocols generate among specialists a series of discussions, which can be found in various specialized publications [4,5]. These discussions are due to the lack of records regarding over time results of the usage of new methods, the multitude of clinical situations in which local contraindications can be determined (presence of inflammation, lack of sufficient bone, etc.), lack of both specialists' and patients' confidence. Thus, in order to determine the most optimal implant-prosthetic rehabilitation methods, taking into consideration the multitude of decision-making factors, the need for continuous comparative retrospective and prospective studies is demonstrated.

Early rehabilitation of patients through dental implants is possible due to the high regenerative potential of the body, which can be defined by the good regeneration of hard tissues (effective osteointegration) and soft peri-implant tissues (gingival-implant interface), as well as by their maintenance over time, with effective functional remodeling under the conditions of a healthy organism without the action of endogenous and exogenous harmful factors. In addition to general factors, local factors, which refer to the availability of soft tissues (gingival phenotype - the volume and quality of soft tissue covering) and bone supply (bone quantity and quality) are key elements of success in good implant osteointegration. Often the specialist physician is confronted with difficult clinical situations in which soft and hard tissue deficiency is determined, which can compromise the results of the whole implant treatment. To solve these difficult situations, there are often interventions to increase bone supply. Bone supply interventions have their own range of drawbacks: additional trauma, high rehabilitation time, high cost, the need for specific instrumentation and equipment, etc., followed either by simultaneous or postponed implantation. For these reasons, the development of new implant-prosthetic rehabilitation methods, more effective, is the subject of continuous research of specialists in the field [4,6,7]. In this context, we currently have scientific papers demonstrating the importance of the implant's macro design (implant shape, spire shape, the apical and crestal part's shape), micro / nano design (chemical surface treatment, topography of the relief) and the chemical structure of the

acoperirea cu elemente chimice care favorizează osteointegrarea) în osteointegrarea primară, încărcarea funcțională precoce și obținerea rezultate favorabile în dinamică [8,9,10]. După cum menționează producătorii, implantele Anyridge (Megagen, Gyeongsang, Korea), având la suprafața calciu încorporat și având un design specific al spirelor, Knifethread®, reprezentate schematic în figura 1, întrunesc cerințele sus menționate, părere care este susținută științific și de către unii cercetători [8]. Acest tip de implantate sunt indicate cu scopul de a obține o reabilitare precoce, miniinvasivă. Aceiași cercetători confirmă afirmațiile producătorilor precum că implantele Anyridge au indicații variate, fiind utilizate în orice situație clinică, indiferent de timpii de reabilitare și de disponibilitatea osoasă (implantare standardă sau alternativă) [11,12,13,14].

implant (titanium type, presence of impurities, coating with chemical elements that favor osteointegration) in primary osteointegration, early functional loading and obtaining favorable results in dynamics [8,9,10]. As mentioned by the manufacturers, the Anyridge (Megagen, Gyeongsang, Korea) implants with built-in calcium surface and Knifethread® spiral design, schematically represented in figure 1, meet the above mentioned requirements, which is also scientifically supported by some researchers [8]. This type of implants are indicated in order to obtain an early, miniinvasive rehabilitation. The same researchers confirm manufacturers' claims that Anyridge implants have varied indications, being used in any clinical situation, regardless of rehabilitation times and bone availability (standard or alternative implantation) [11,12,13,14].

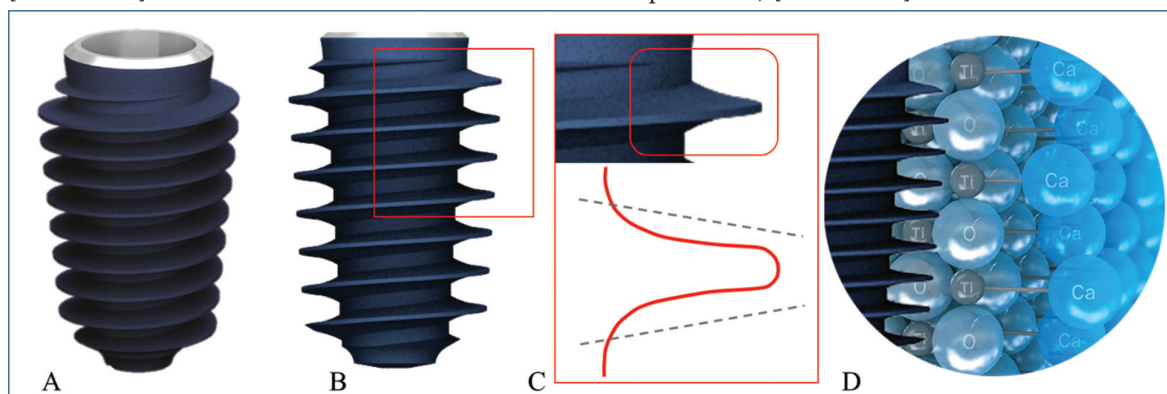


Fig. 1. Schema implantului AnyRidge (Megagen, Gyeongsang, Korea) cu macro-design-ul spirelor Knifethread®. A,B) Aspect al implantului AnyRidge; C) Porțiune evidențiată a spirei, cu reprezentarea sa grafică; D) Nanostructura implantului, cu calciu încorporat pe suprafața sa.

Fig. 1. The AnyRidge (Megagen, Gyeongsang, Korea) implant scheme with the Knifethread® macro design. A, B) Appearance of the AnyRidge implant; C) Outlined portion of the spiral, with its graphic representation; D) Implant nanostructure, with calcium incorporated on its surface.

Deoarece reabilitarea implanto-protetică se realizează în condiții locale și generale diferite, individuale fiecărui pacient, respectiv rezultatul și pronosticul tratamentului ales va fi diferit ca evoluție în timp, dar și ca satisfacere a așteptărilor pacienților. Rezultatul tratamentului implantar depinde și de o serie de alți factori, cum ar fi: cunoștințele și abilitățile profesionale ale specialistului, înzestrarea tehnico-materială, sistemul implantar ales, alegerea variantei optimele de tratament, timpii de reabilitare aleși optimal, etc. [15].

Pe lângă beneficiile tratamentului implantar, se întâlnesc și un șir de neajunsuri, numărul cărora crește o dată cu sporirea numărului de implantate inserate, unele din ele fiind nemijlocit înscrinate macro și micro-design-ului implantului [8,10]. Apare o serie de întrebări: utilizarea implantelor Anyridge, cu micro și macro-design-ul caracteristic, va reduce oare numărul acestor neajunsuri?, va fi oare mai mică resorbția periimplantara?, se va reduce timpul de reabilitare?, pronosticul va fi mai favorabil? Studiul efectuat vizează aceste întrebări, dar și altele, de interes profesional.

Since implant-prosthetic rehabilitation is performed under different local and general conditions, individual for each patient, the outcome and prognosis of the chosen treatment will be different in terms of evolution over time and also in terms of satisfaction of patients' expectations. The outcome of implant treatment also depends on a number of other factors, such as: the professional knowledge and skills of the specialist, the technical and material endowment, the chosen implant system, the optimal treatment choice, optimal rehabilitation times, etc. [15].

In addition to the benefits of implant treatment, there are also a series of drawbacks, their number increasing directly proportionate to the increase in the number of inserted implants, some of them being even directly incriminated to the macro and micro-design of the implant [8,10]. A series of questions arise: will the use of Anyridge implants, with their characteristic micro and macro-design reduce the number of these drawbacks?, will the peri-implant resorption become less noted?, will the rehabilitation time be reduced?, will the prognosis be more favorable?. The present study analyzed these questions, and also some others, of professional interest.

Scopul:

Evaluarea eficacității utilizării implantelor AnyRidge (Megagen, Gyeongsang, Korea) cu design-ul spirelor Knifethread®, nanostructurate, cu calciu încorporat pe suprafață, în reabilitarea implanto-protețică a pacienților edentați, cu divers grad de atrofiere a creștelor alveolare.

Material și metodă

În cadrul studiului retro- și prospectiv au fost incluși 165 pacienți (58 bărbați și 107 femei), cu vârsta cuprinsă între 19 și 74 ani (vârsta medie - 42,46 ani; $ES \pm 0,88$ ani; DS 11,42), care s-au adresat în Clinica Stomatologică SRL "Omni Dent" (Chișinău, Republica Moldova), în perioada aprilie 2016 – decembrie 2017, pentru reabilitare implanto-protețică. Criteriile de includere în studiu au fost: prezența la pacienți a edentațiilor unidentare, parțiale extinse și totale la maxilarul superior și la mandibulă în crește alveolare edentate care au corespuns tipului B, C și D după Misch, cu inserarea implantelor imediat postextracțional, dar și amânat, cu creșterea ofertei osoase cu implantare simultană, cu creșterea ofertei osoase cu implantare amânată, cu încărcare funcțională ulterioară precoce sau amânată, cu protezare temporară sau definitivă; starea generală satisfăcătoare; igiena orală satisfăcătoare; vârstă mai mare de 18 ani; oferirea acordului informat de către pacienți pentru examinările în dinamică și utilizarea datelor în studiu. Criteriile de excludere din studiu au fost: contraindicațiile de ordin general și local către intervențiile chirurgicale planificate, la fel ca și dezacordul invocat de către pacienți pentru utilizarea datelor în studiu. Toți pacienții incluși într-un final în studiu au fost informați și au semnat acordul pentru înrolarea în acesta.

Distribuția pacienților și a implantelor a fost studiată prin analize statistice descriptive. Au fost calculate valorile variabilelor cantitative și calitative (sex, vârsta pacientului, resorbția periimplantară a osului), deviațiile standard, mediana, intervalul de încredere (IC), precum și variabilele legate de implant (locul de inserție, protocolul chirurgical, cantitatea și calitatea osului, lungimea și diametrul implantului). Toate calculele au fost efectuate cu ajutorul unei foi de calcul statistic (Excel 2016®, Microsoft, Redmond, WA, SUA).

Examinarea preoperatorie clinică și paraclinică. Pacienții au fost examinați clinic, subiectiv și obiectiv, stabilindu-se astfel diagnosticul și planul de tratament. La fel, au fost studiate fișele medicale de ambulator și s-au efectuat investigații radiologice (OPG) pentru obținerea informației complete și efectuarea calculelor necesare pentru studiu. Pentru informații mai detaliate s-au efectuat tomografiile computerizate (CBCT) cu evaluarea tridimensională a anatomiei radiologice a osului. Cele din urmă s-au efectuat cu ajutorul aparatului SIRONA Ortophos SL, cu doză minimă de radiații. Datele CBCT au fost analizate în programul Sidexis 4.0. Planificarea inserării implantelor s-a realizat în programul Galaxis/Galileos Implant. Acest program ne-a oferit posibi-

Aim:

Evaluation of the effectiveness of using AnyRidge (Megagen, Gyeongsang, Korea) Knifethread®, nanostructured implants, with surface in-built calcium in the implant-prosthetic rehabilitation of edentulous patients with various degrees of atrophy of the alveolar ridges.

Material and method:

In the retrospective and prospective study were included 165 patients (58 men and 107 women) aged 19 to 74 years (average age - 42.46 years, $ES \pm 0.88$ years, DS 11.42), who addressed the "Omni Dent" Dental Clinic (Chisinau, Republic of Moldova) between April 2016 and December 2017 for implant-prosthetic rehabilitation. The inclusion criteria in the present study were: the presence of unidental partial edentations, extended and total edentations in the upper and lower jaws, with the edentulous alveolar ridges corresponding to types B, C and D after Misch, with implant insertion immediately post-extraction or postponed, with the increase in bone supply with simultaneous implantation, with the increase in bone supply with delayed implantation, with early or delayed functional loading, with temporary or definitive prosthetic rehabilitation; overall good general health; good oral hygiene; over 18 years of age; patients agreeing with the informed consent for dynamic examinations and the use of study data. Exclusion criteria from the study were: general and local contraindications to planned surgery, as well as patients' disagreement on the use of study data. All patients enrolled in the study were informed and signed the agreement to enroll in it.

The distribution of patients and implants was studied through descriptive statistical analyzes. There were calculated the values of quantitative and qualitative variables (sex, patient age, peri-implant bone resorption), standard deviations, the median, the interval of confidence (IC), and implant-related variables (insertion site, surgical protocol, bone quantity and quality, length and diameter of the implant). All calculations were performed using a statistical spreadsheet (Excel 2016®, Microsoft, Redmond, WA, USA).

Clinical and paraclinical preoperative examination. Patients were subjected to clinical, subjective and objective examinations, thus establishing the diagnosis and treatment plan. Also, the patients' medical records were studied and radiological investigations (OPGs) were conducted, in order to obtain complete information and carry out the calculations required for the study. For more detailed information, computed tomography (CBCT) was performed with the three-dimensional evaluation of the radiological anatomy of the bone. The latter were performed with the SIRONA Ortophos SL imaging unit, with a minimum dose of radiation. CBCT data was analyzed with the help of Sidexis 4.0 program. Implant insertion planning was done in the Galaxis

litatea de a planifica detaliat numărul, angulația, diametrul și lungimea implantelor, luând în considerație cantitatea și calitatea osului disponibil, formațiunile anatomice învecinate, dinții antagoniști, poziția chirurgicală versus ortopedică optimală de inserare a implantelor. La unii dintre pacienți, planificarea a fost completată de examinarea fotografică, analiza modelelor de studiu și/sau efectuarea șabloanelor chirurgicale.

Implantele utilizate: La pacienții incluși în studiu au fost inserate 443 implante dentare endosoase AnyRidge (Megagen, Gyeongsang, Korea). În toate cazurile s-a recurs la tehnica cu lambou (inserarea în câmp deschis, după incizie și decolare a lamboului mucoperiostal). În cazurile de ofertă osoasă insuficientă, implantarea a fost însoțită de manopere de creștere osoasă prin augmentări cu implantare imediată, augmentări cu implantare amânată sau implantare cu osteosplinting asociat. Implantele AnyRidge au filet subțire și ascuțit, cu un design special, numit Knifethread®, care asigură o infiletare osoasă ușoară și mai puțin traumatică, o suprafață mai mare de contact cu osul și oferă o stabilitate primară înaltă, în orice situație clinică cu deficit osos cantitativ de creastă alveolară (volum osos insuficient vertical, orizontal sau mixt), dar și în cele cu deficit osos calitativ, os de densitate mică (D4). Suprafața implantelor este sablată și acoperită cu ioni de calciu (Xpeed®, Megagen), cu scopul de a accelera osteointegrarea prin migrarea osteoblastelor. Conexiunea protetică a abutmentului cu implantul este caracterizată printr-o conexiune conică de 5° și o adâncime de 5 mm, continuând cu un sistem hexagon intern, care oferă o stabilitate mecanică înaltă. Aceste caracteristici, de rând cu platforma îngustă (switching platform), oferind o sigilare biologică optimală, au avantajul menținerii unui volum suficient al țesuturilor periimplantare. Implantele au fost inserate în concordanță cu cerințele implantării, respectând atât raportul dintre lățimea osului și diametrul implantului cât și lungimea implantului cu înălțimea crestei osoase [11,18].

Protocolul chirurgical: Toți pacienții au fost asanați preoperator (igienizarea profesională, tratamentul cariilor și complicațiilor ei). Pentru profilaxia complicațiilor infecțioase, preoperator pacienților li s-au indicat băi bucale cu soluții antiseptice, dar și administrarea de antibiotice. La toți pacienții, intervenția de inserare a implantelor s-a efectuat sub anestezie locală, cu soluție pe bază de articaină 4%, cu adaos de epinefrină (1:100 000).

În cazul implantării amânate în creastă alveolară vindecată (tip IV), ilustrată în cazul clinic din figura 2, expunerea crestei alveolare s-a realizat printr-o incizie largă pe mijlocul ei, fiind completată cu două incizii verticale, de degajare. În acest context, noi preferăm inciziile efectuate fără traversarea sulcusului gingival, astfel încât să nu dereglăm morfologia elementelor structurale ale sulcusului gingival, la fel ca și să nu permitem diseminarea infecției de la acest nivel spre câmpul operator. Decolarea lamboului

/ Galileos Implant program. This program has given us the opportunity to plan the number, angulation, diameter and length of implants in detail, taking into account the quantity and quality of available bone, adjacent anatomical structures, antagonistic teeth, the surgical position versus the optimal orthopedic implant placement. In some patients, planning was complemented by photographic examination, analysis of stone casts and / or surgical templates build-ups.

Implants: 443 endosseous AnyRidge (Megagen, Gyeongsang, Korea) dental implants were inserted into the patients enrolled in the study. In all cases was used the flap technique (insertion in an open field, after the incision and elevation of the mucosal and periosteal flap). In cases of insufficient bone supply, implantation was accompanied by bone augmentation, either by augmentation with immediate implantation, augmentation with delayed implantation or implantation with associated osteosplitting. AnyRidge implants have a thin and sharp thread with a special design called Knifethread®, which provides a light and less traumatic bone insertion, a larger bone contact surface and offers a high primary stability in any clinical situation with bone quantitative deficiency of the alveolar ridge (insufficient vertical, horizontal bone volume or both), and also in clinical situations with bone qualitative deficiency, low bone density (D4). The surface of the implants is sandblasted and coated with calcium ions (Xpeed®, Megagen) in order to accelerate osteointegration by osteoblast migration. The prosthetic connection of the abutment with the implant is characterized by a 5° conical connection and a depth of 5 mm, continuing with an internal hexagon system that offers high mechanical stability. These features, along with the switching platform, offering optimal biological sealing, have the advantage of maintaining a sufficient volume of the peri-implant tissues. The implants were inserted in accordance with the implantation requirements, respecting both the ratio of bone width to implant diameter and the length of the implant with the height of the bone crest [11,18].

Surgical protocol: All patients were dentally treated (hygienization, treatment of caries and its complications). For the prophylaxis of infectious complications, preoperatively to the patients were prescribed oral baths with antiseptic solutions and also antibiotic administration. In all patients, the insertion of implants was performed under local anesthesia with a 4% articaine solution supplemented with epinephrine (1: 100,000).

In the case of postponed implantation in a healed alveolar ridge (type IV), illustrated in the clinical case of figure 2, the alveolar crest exposition was performed by a wide incision in the middle of it, supplemented with two vertical incisions of clearance. In this context, we prefer the incisions made without traversing the gingival sulcus, so as not to disturb the morphology of the structural elements of the gingival

mucoperiostal se efectuează suficient pentru a oferi un câmp vizual optimal pentru îndeplinirea manipulațiilor chirurgicale ulterioare. Decolarea lamboului mucoperiostal este mai extinsă în cazul unei atrofii accentuate a crestei alveolare, deoarece aceste cazuri se însoțesc, de cele mai multe ori, de operații de creare a ofertei osoase care presupun o serie de manopere chirurgicale suplimentare cu țesuturile moi, în scop de acoperire a suprafeței osului mărit în volum. Crearea neoalveolelor se efectuează inițial cu freza de 2,0 mm. Ulterior se utilizează freze cu diametru crescând, conform indicațiilor producătorului sistemului de implantate. Freza finală depinde de situația anatomică (cantitatea și calitatea osului disponibil), astfel neoalveola poate fi creată cu subpreparare (densitate D4) sau suprapreparare (densitate D1). Pentru evitarea supraîncălzirii, la 500-600 t/min se efectuează irigarea cu soluție salină. Irigarea este omisă în timpul utilizării ultimei freze, la 50 t/min, dar și la extragerea frezei din neoalveola, pentru a face posibilă colectarea rumegușului osos de pe suprafața acesteia.

În cazul implantării imediate, postextractional (tip I), reprezentată ilustrativ în figura 3, la prezența pereților osoși alveolari nu s-au efectuat incizii pentru crearea și decolarea lamboului mucoperiostal. Dinții afectați au fost extrași atraumatic. Alveolele postextractionale au fost chiuretate minuțios pentru a îndepărta în totalitate țesuturile patologice. După verificarea cu ajutorul sondei parodontale a integrității pereților alveolelor, s-a recurs la formarea neoalveolei. Crearea neoalveolei s-a efectuat cu preponderență spre oral, astfel creând premise pentru obținerea unui regenerat osos mai voluminos dinspre vestibular. S-au efectuat incizii pentru crearea și decolarea lamboului mucoperiostal doar în cazul defectelor care au necesitat operații suplimentare de creștere osoasă.

În funcție de situația clinică, pot fi utilizate diferite lungimi și diametre ale implantului. În toate cazurile inserarea implantelor s-a efectuat cu fiziodispenserul, care permite un control de precizie al forței de inserție (torque). În cazul obținerii unui torque < 40 N/cm s-a aplicat operculul sau conformatorul, plaga s-a suturat, iar încărcarea s-a efectuat amânat. În cazul obținerii unui torque \geq 40 N/cm, optim pentru încărcarea imediată a implantelor, fie s-au instalat conformatoare gingivale, fie, în cazul pacienților care au solicitat reabilitare protetică precoce din motive estetice, s-au instalat bonturi protetice temporare. Acestea s-au ales de un diametru mai mare, pentru a proteja alveola, deseori suturarea nefiind necesară. Pentru acești din urmă pacienți, în decurs de 1-2 zile s-au confecționat coroane temporare pe implanți. Atunci când torque-ul de inserare este > 50 N/cm, pentru preîntâmpinarea compresiei osoase, dar și blocarea implantului, se recomandă de efectuat turații inverse, utilizând cheia manuală. Ulterior, pentru inserarea completă a implantului continuăm utilizarea cheii manuale, alternând direcția (infilare/des-

sulcus, as well as not to allow the dissemination of the infection from this level to the operatory field. The mucosal and periosteal flap decompression is performed sufficiently to provide an optimal visual field for further surgical manipulation. The mucosal and periosteal flap decompression is more extensive in the case of a severe alveolar crest atrophy, as these clinical cases are often accompanied by bone grafting, involving a series of additional soft tissue surgical maneuvers needed for the final coverage of the increased in volume bone. The drilling of the implant socket is initially done with a 2.0 mm cutter. Thereafter, increased diameters are used, as indicated by the manufacturer of the implant system. The final cutter depends on the anatomical situation (quantity and quality of bone available), in this way, the implant socket can be created with less drilling (density D4) or overdrilling (density D1). To avoid overheating, saline is irrigated at 500-600 t/min. Irrigation is omitted during the use of the last cutter, at 50 t/min, and also when getting the cutter out from the implant socket, in order to make it possible to collect the bone from its surface.

In the case of immediate, post-extraction implantation (type I), illustrated in figure 3, in the presence of alveolar bone walls, there were made no incisions for the creation and elevation of the mucosal and periosteal flap. The affected teeth were extracted without trauma. Post-surgical alveoli were thoroughly cleansed to completely remove pathological tissues. After checking the integrity of the alveolar walls with the help of the periodontal probe, the implant socket drilling was performed. The drilling of the implant socket was predominantly performed orally, thus creating premise for obtaining a more voluminous bone regenerate from the vestibular. Incisions for the creation and elevation of the mucosal and periosteal flap were made only in the clinical cases which required additional bone grafting surgery.

Depending on the clinical situation, implants of different length and diameter can be used. In all cases, the insertion of implants was performed using a physiodispenser that allows precise control of insertion torque. In the case of a torque < 40 N/cm operculum or a healing abutment was applied, the wound was sutured and the loading was postponed. In case of a torque \geq 40 N/cm, optimal for immediate implant loading, we either installed healing abutments, or, in patients asking for an early prosthetic rehabilitation for aesthetic reasons, we have installed temporary prosthetic abutments. These were chosen to have a larger diameter to protect the alveolus, often without the need for suturing. For this latter group of patients, temporary crowns were made within 1-2 days for their implants. When the insertion torque is > 50 N/cm, in order to prevent bone compression and implant blocking, it is recommended to perform reverse rotations using a manual torque wrench. Subsequently, for the complete insertion of the implant, we continue to use the torque wrench, alternating the

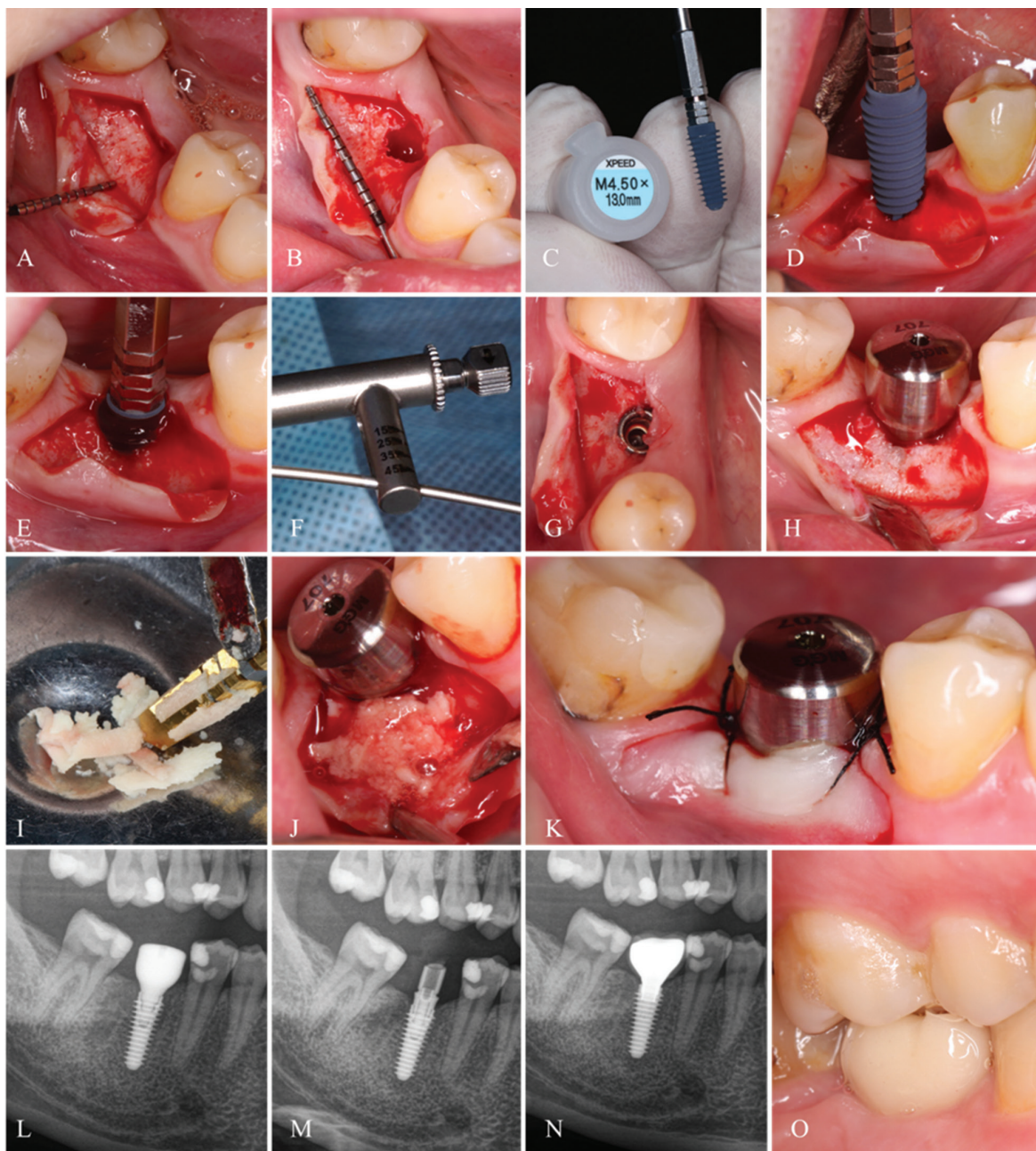


Fig. 2. Caz clinic pacienta D.T., 28 ani: Implantare standardă la mandibulă, cu implant AnyRidge (Megagen). A,B) Imagine intraoperatorie, după incizie și decolarea lamboului mucoperiostal (se determină creastă alveolară în volum suficient, grosime suficientă a gingiei, apreciate subiectiv vizual și obiectiv prin măsurări) ; C) Dimensiunile implantului; D,E) Inserarea implantului; F) Cheia dinamometrică și torque-ul de inserție a implantului; G) Implantul inserat subcrestal; H) Aplicarea conformatorului gingival; I) Colectarea rumegușului de os de pe freze; J) Augmentarea din vestibular a crestei alveolare cu rumegușul osos colectat; K) Aspect al plăgii suturate; L) Secvență din OPG imediat postoperator – implantul cu conformatorul aplicat; M) Secvență din OPG 3 luni postoperator – implantul cu lucrarea protetică temporară; N) Secvență din OPG 4 luni postoperator – implantul cu lucrarea protetică definitivă; O) Aspect intraoral al lucrării protetice definitive.

Fig. 2. Clinical case patient D.T., 28 years: Standard mandibular implant with AnyRidge (Megagen) implant. A,B) Intraoperative imaging, after incision and mucoperiosteal flap retraction (sufficient alveolar ridge is determined, sufficient thickness of the gum, assessed subjectively visually and objectively by measurements); C) Implant dimensions; D,E) Insertion of the implant; F) Torque wrench and implant insertion torque; G) Subcrestal implant insertion; H) gingival abutment placement; I) Collecting bone remains from bur; J) Vestibular augmentation of the alveolar ridge with collected bone parts; K) Appearance of the sutured wound; L) OPG image immediately after surgery - implant with the applied abutment; M) OPG image 3 months after surgery - implant with temporary prosthetic piece; N) OPG image 4 months after surgery - implant with final prosthetic piece; O) Intraoral aspect of final prosthetic work.

filetare) sau chiar lărgim neolveola, utilizând o freză cu diametru mai mare. În funcție de planul de tratament predeterminat, la fiecare dintre pacienți s-au inserat de la unu până la opt implantate.

direction (screwing in/unscrewing) or even widening the neolveola, using a larger diameter bur. Depending on predetermined treatment plan, one to eight implants were inserted in each of the patients.

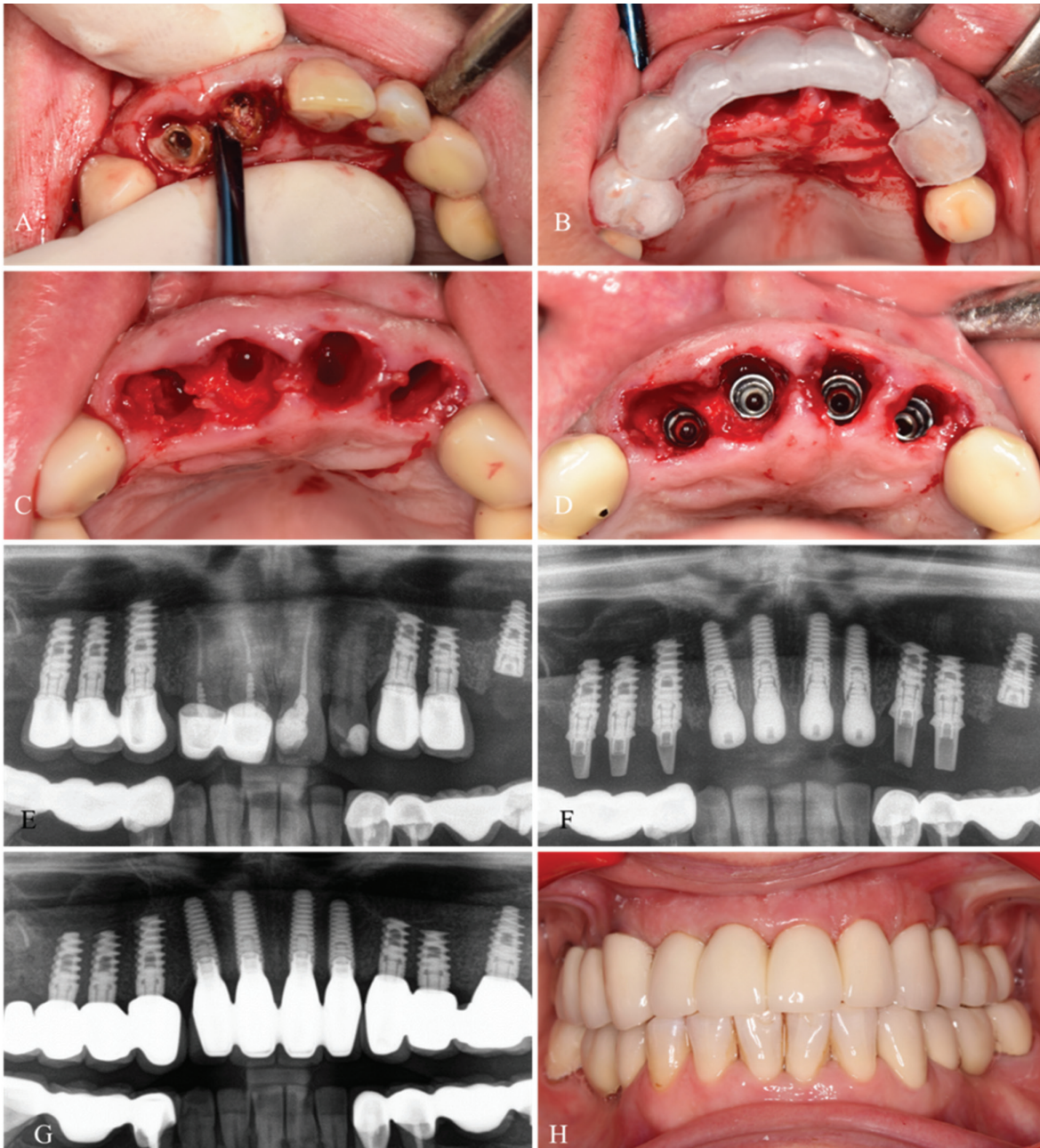


Fig. 3. Caz clinic pacienta V.N., 44 ani: Implantare imediat postextracțională la maxilarul superior, sectorul frontal, cu implante AnyRidge (Megagen). A) Imagine intraoperatorie – extracția dinților compromiși; B) Ghidul protetic poziționat pentru orientarea axului de inserție a implantului; C) Aspectul neoalveolelor; D) Implanțele inserate; E) Secvență din OPG preoperator; F) Secvență din OPG imediat postoperator – implanțele cu conformatoarele aplicate; G) Secvență din OPG 12 luni postoperator – implanțele cu lucrarea protetică definitivă; H) Aspect intraoral al lucrării protetice definitive.

Fig. 3. Clinical case patient V.N., 44 years: Immediate post-surgical implantation on the upper jaw, frontal sector, with AnyRidge implants (Megagen). A) Intraoperative image - compromised teeth extraction; B) Prosthetic guide positioning for orientation of the implant insertion axis; C) Appearance of neoalveola; D) Implants inserted; E) Preoperative OPG image; F) OPG image immediately after surgery - implants with applied abutments; G) OPG image 12 months after surgery - implants with final prosthetic work; H) Intraoral aspect of the final prosthetic work.

Pentru implantarea simultană cu reconstrucția defectelor osoase sau în creșterea ofertei osoase cu implantare amânată, pentru augmentare s-a folosit osul autogen singular (obținut în timpul preparării) sau combinat cu diverse biomateriale: A-PRF, xenogene, aloplastice, cu sau fără membrane de protecție din collagen. În toate alveolele postextracționale în care spațiile dintre implant și pereții alveolari au fost mai mari de 2 mm, acces-

For simultaneous implantation with reconstruction of bone defects or to increase the bone supply with delayed implant placement, we have used autogenous single bone for augmentation (obtained during preparation) or combined it with various biomaterials: A-PRF, xenogeneic, alloplastic, with or without protective collagen membranes. In all post-extraction sockets in which the spaces between the implant and the alveolar walls were larger than

tea au fost augmentate cu unul din amestecurile menționate.

La toți pacienții s-a prescris tratament antimicrobian (amoxicilină + acid clavulanic, câte 1 g de 2 ori/zi, timp de 5 zile), tratament antimicotic (0,15 g la a 3-a zi), tratament analgezic (pe perioada de persistență a durerii) și medicație vasoconstrictoare (spray nazal, de 2-3 ori/zi, timp de 2-3 zile) în cazurile cu abord sinusal. La fel, s-au recomandat băi bucale cu soluții ce conțin clorhexidină 0,12%, de 2-3 ori/zi, pentru întreaga perioadă de vindecare. Pentru examinarea în dinamică și efectuarea pansamentului, prima vizită de control a fost programată, pentru fiecare dintre pacienți, la 24 de ore după intervenția chirurgicală. Pacienților cu edentații totale care dețineau proteze mobile, după implantare li s-a recomandat să nu poarte protezele.

La etapa a 2-a, la pacienții cu încărcare imediată, schimbarea lucrării temporare pe cea permanentă s-a efectuat după perioada de osteointegrare, iar la pacienții cu încărcare amânată, după perioada de osteointegrare s-a efectuat descoperirea implantelor, cu instalarea conformatorilor gingivali sau realizarea coroanelor temporare pentru crearea profilului gingival, cu schimbarea lor ulterioară cu lucrări protetice definitive.

Rezultatele studiului

În acest studiu sunt incluși 165 de pacienți, repartizați după sex: bărbați 58 (35%), femei 107 (65%); după vârstă: cuprinsă între 19 - 74 ani, cu vârsta medie de 42,46 ani, ($ES \pm 0,88$ ani; $DS 11,42$). Perioada de cercetare este luna aprilie 2016 – luna decembrie 2017.

Repartizarea inserării implantelor după localizarea în funcție de maxilare s-a realizat în proporție relativ egală, de 208 (47%) implante la maxilarul superior și 235 (53%) la mandibulă, cu un total de 443 de implante. Aceste rezultate demonstrează o reabilitare implantară asemănătoare ale ambelor maxilare.

Din totalul de 443 implante AnyRidge, media de implante inserate per pacient este în număr de 2,4 implante. Există o corelație expusă de mai mulți autori, pe care am determinat-o și noi în urma mai multor studii și care prezintă raportul dintre variabilele: vârsta, tipul de edentație, oferta osoasă, numărul și dimensiunile implantelor necesare pentru reabilitarea implanto-protetică. Astfel, la pacienții de vârstă medie prevalează edentațiile de întindere medie, cu o ofertă osoasă suficientă, care permite inserarea implantelor de dimensiuni standard. Aceleași relații dintre aceste variabile le-am stabilit și în acest studiu, dovadă fiind media de implante calculată per pacient. Așadar, și media mărimilor de implante utilizate corespunde cercetărilor asemănătoare și este de 4,2 mm în diametru și de 10,5 mm în lungime. Această medie se încadrează în protocolul de implantare standardă propus de către C. Misch. Diapazonul mărimilor implantelor și frecvența utilizării lor sunt reprezentate în figura 4, iar totalurile per lungime și diametru, după cum și numărul utilizării implantelor cu diametru mic/mediu/mare și lungime mică/medie/mare este redat mai

2 mm, they were augmented with one of the mentioned mixtures.

All patients were prescribed antimicrobial therapy (amoxicillin + clavulanic acid, 1g twice a day for 5 days) antimycotic therapy (0.15 g at day 3), analgesic therapy (during persistent pain) and vasoconstrictive medication (nasal spray, 2-3 times a day for 2-3 days) in the case of access through the sinus. They also were recommended to do mouth wash with solutions that contain 0.12% chlorhexidine 2-3 times/day for the entire healing period. For dynamic examination and wound toilet, the first control visit was scheduled for each patient 24 hours after surgery. Totally edentulous patients with mobile prosthesis were advised not to wear the dental prosthesis after implantation.

At stage 2, in patients with immediate loading, the replacement of the temporary piece with a permanent one was performed after the osteointegration period; and in patients with delayed loading, after the osteointegration period, the implant was uncovered, gingival abutments placed or temporary crowns were installed to create the gingival profile, with their subsequent replacement with definitive prosthetic pieces.

Study results

This study included 165 patients, divided by gender: 58 men (35%), 107 women (65%); by age: aged 19-74, mean age 42.46 years, ($SE \pm 0.88$ years, $SD 11.42$). The study period was from April 2016 to December 2017.

The distribution of implant insertion based on the jaw on which they were located was relatively equal, with 208 (47%) implants in the upper jaw and 235 (53%) in the mandible with a total of 443 implants. These results demonstrate a similar implant rehabilitation of both jaws.

Out of 443 AnyRidge implants, the mean of implants inserted per patient was 2.4 implants. There is a correlation described by several authors, which we have also observed in several studies, which presents the correlation between the variables: age, type of edentation, bone offer, number and size of implants needed for prosthetic implant rehabilitation. Thus, the mean age group of patients have predominantly medium extent edentations with sufficient bone offer, which allows insertion of standard sized implants. In this study, we have established the same relationships between these variables, proven by the average number of implants per patient. Therefore, the average sizes of implants used corresponds to the results reported in similar studies - 4.2 mm diameter and 10.5 mm length. This average value falls within the standard implantation protocol proposed by C. Misch. The implant size range and the frequency of their use is shown in Figure 4, and the totals per length and diameter, as well as the number of used implants of a small/medium/large diameter and short/medium/long

reprezentativ în tabelul 1. Dimensiunile implantelor sunt variate, însă în studiul nostru am obținut următoarea distribuție a mărimilor, redată în tabelul 1: lungime - 7,0 mm (27; 6,1% ÎI 95% [3,9-8,3]); 8,5 mm (81; 18,1% ÎI 95% [14,5-21,6]);

10,0 mm (146; 32,7% ÎI 95% [28,4-37,1]); 11,5 mm (90; 20,1% ÎI 95% [16,4-23,8]); 13,0 mm (90; 20,3% ÎI 95% [16,6-24,1]); 15,0 mm (9; 2,0% ÎI 95% [0,7-3,3]) și diametru - 3,5 mm (103; 23,3% ÎI 95% [19,3-27,2]); 4,0 mm (145; 32,7% ÎI 95% [28,4-37,1]); 4,5 mm (121; 27,3% ÎI 95% [23,2-31,5]); 5,0 mm (50; 11,3% ÎI 95% [8,3-14,2]); 5,5 mm (24; 5,4% ÎI 95% [3,3-7,5]).

Figura 4 redă o reprezentare cantitativă a numărului de implantate inserate, în funcție de lungime și diametru și ne permite să analizăm distribuția implantelor în funcție de oferta osoasă disponibilă. În studiul nostru, cele mai frecvent utilizate mărimi de implantate (diametru/lungime) au fost: 4,0 mm/10,0 mm; 4,5 mm/10 mm și 4 mm/11,5 mm. Cele mai puțin frecvent utilizate mărimi (diametru/lungime) au fost 4,5 mm/15 mm; 3,5 mm/15 mm și 5 mm/7 mm. Din diagrama reprezentată în figura 4 putem observa că implantatele scurte, de 7,0 mm și cele lungi, de 15,0 mm sunt utilizate mai rar, după cum și cele cu diametrele de 3,5 mm și de 5,0 - 5,5 mm.

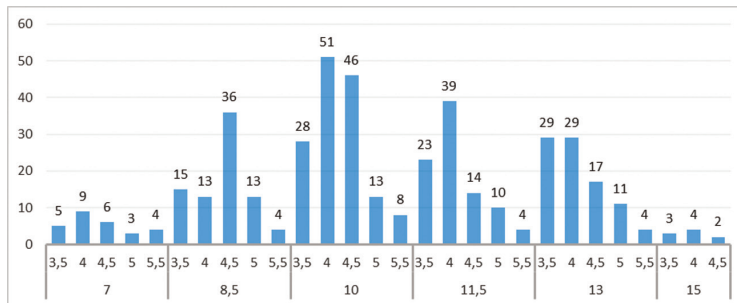


Fig. 4. Distribuția implantelor după lungime și diametru.
Figure 4. Implants distribution by their length and diameter.

length is presented in Table 1. Figure 4 gives a quantitative representation of the number of implants inserted, depending on their length and diameter, and allows us to analyze the distribution of implants according to the available bone offer. In our study, the most commonly used implant sizes (diameter/length) were: 4.0 mm/10.0 mm; 4.5 mm/10 mm and 4 mm/11.5 mm. The least commonly used sizes (diameter/length) were 4.5 mm/15 mm; 3.5 mm/15 mm and 5 mm/7 mm. The diagram presented in Figure 4 shows that the short implants of 7.0 mm and long ones of 15.0 mm are used less frequently, as well as those with the 3.5 mm and 5.0-5.5 mm diameters.

Table 1
The correlation between implant diameter and length

∅	3,5	4	4,5	5	5,5	Total
7	5	9	6	3	4	27
8,5	15	13	36	13	4	81
10	28	51	46	13	8	146
11,5	23	39	14	10	4	90
13	29	29	17	11	4	90
15	3	4	2			9
Total	103	145	121	50	24	443

Legend: The colors in the table are the following: red - thin and short implants; brown - total number of thin implants; yellow - total number of short implants; light green - the most commonly used implants of standard average size; dark green - total number of implants of average standard sizes, by diameter and length.

Explaining the color-coded results from Table 1, we can state that in case of bone offer horizontal deficit we have inserted 83 implants with a small diameter (3.5 mm) and different length (10-15 mm); in case of vertical bone deficit we have inserted 88 implants with various diameters (4-5.5 mm) and small length (7-8.5 mm); in case of significant atrophy with mixed bone deficiency, both vertical and horizontal, we have inserted 20 implants with a small diameter (3.5 mm) and a small length (7-8.5 mm). The total number of short and thin implants was equal to 191 (43.11%), which implies a high frequency of insertion of implants under difficult conditions. By comparing this total of short and thin implants with that of long (13 and 15 mm) and thick (5 and 5.5 mm) implants, inserted under rich bone supply conditions,

Tabelul 1
Corelația dintre diametrul și lungimea implantelor

∅	3,5	4	4,5	5	5,5	Total
7	5	9	6	3	4	27
8,5	15	13	36	13	4	81
10	28	51	46	13	8	146
11,5	23	39	14	10	4	90
13	29	29	17	11	4	90
15	3	4	2			9
Total	103	145	121	50	24	443

Legendă: Culoarele din tabel reprezintă următoarele date: roșu – implantate înguste și scurte; cafeniu – numărul total de implantate înguste; galben – numărul total de implantate scurte; verde deschis – cele mai des utilizate implantate, de dimensiuni medii standarde, verde închis – totalul implantelor de dimensiuni medii standarde, după diametru și lungime; ∅ – diametrul implantelor; l – lungimea implantelor

Explicând rezultatele din tabelul 1, codificate colorimetric, putem afirma că în condiții de ofertă osoasă cu deficit orizontal au fost inserate 83 implan-

te cu diametru mic (3,5 mm) și lungimi diverse (10-15 mm); în deficit osos vertical au fost inserate 88 implante cu diametru divers (4-5,5 mm) și lungimi mici (7-8,5 mm); în atrofie pronunțată cu deficiență osoasă mixtă, atât verticală cât și orizontală au fost inserate 20 implante atât cu diametre mici (3,5 mm), cât și cu lungimi mici (7-8,5 mm). Totalul implantelor scurte și înguste au constituit un număr de 191 (43,11 %), ceea ce demonstrează frecvență înaltă a inserării implantelor în condiții dificile. Comparând acest total de implante scurte și înguste cu cel al implantelor lungi (13 și 15 mm) și cu diametru mare (5 și 5,5 mm), care sunt inserate în condiții de ofertă osoasă bogată, observăm că aceste situații clinice sunt rare, fiind în număr de numai 15 (3,38%). Celălalt total, de 237 (53,51%) implante de dimensiuni medii, standard au fost inserate în condiții de ofertă osoasă suficientă. Aceste date confirmă din nou, obiectiv, afirmațiile relatate anterior, precum că în acest studiu deoarece prevalează în mediu pacienți de vârstă tânără, reabilitarea lor s-a efectuat preponderent prin implantare convențională, utilizând implante de dimensiuni medii, standard, în oferta osoasă suficientă, fără necesitatea creșterii osoase.

În cazurile clinice care s-au prezentat cu creste alveolare în condiții de deficit osos și de țesuturi moi s-au efectuat intervenții suplimentare, precum: sinus lifting prin abord transcresal sau lateral, osteoplastie, expansiune osoasă dirijată, regenerare tisulară ghidată, lateralizarea fascicului neurovascular alveolar inferior (FNVAI), vestibuloplastie, transplant liber avascular deepitelizat din regiunea palatină sau tuberozitate maxilară, lambouri pediculate vasculare din apropiere, etc..

Distribuția implantelor după localizarea la maxilă și mandibulă, în funcție de poziția dintelui unde este inserat, de la 1 la 7 este reprezentată în figura 5. Din totalitatea celor 443 de implante inserate la ambele maxilare, cele mai multe (în ordine descrescând) au fost inserate la nivelul dinților 5 (47 implante; ÎI 95% [7,7-13,5]), 6 (46 implante; ÎI 95% [7,5-13,2]), 4 (44 implante; ÎI 95% [7,1-12,7]) pentru maxilarul superior și la nivelul dinților 6 (111 implante; ÎI 95% [21,0-29,1]), 7 (63 implante; ÎI 95% [10,8-17,2]), 5 (42 implante; ÎI 95% [6,8-12,2]) pentru mandibulă. Cele mai puține implante inserate la maxilarul superior au fost la nivelul dintelui 3 (7 implante), iar la mandibulă la nivelul dintelui 2 (2 implante; ÎI 95% [-0,2-1,1]), urmat de dinții 1 și 3, cu a câte 3 implante (ÎI 95% [-0,1-1,4]) inserate la acest nivel. Inserarea implantelor în

we notice that these clinical situations are rare, accounting for only 15 (3.38%). The other total of 237 (53.51%) medium-sized implants were standardly inserted under sufficient bone supply. This data repeatedly and objectively support the aforementioned statement that in this study, given the prevalence of younger patients, their rehabilitation was performed mainly by conventional implantation using standard, medium size implants in sufficient bone supply without the necessity of bone augmentation.

In clinical cases which presented with alveolar ridges with bone deficit and soft tissue, we have performed additional interventions, such as: sinus lifting with transcresal or lateral approach, osteoplasty, directed bone expansion, guided tissue regeneration, lateral displacement of the inferior alveolar neurovascular bundle (IANVB), vestibular plasty, free avascular deepithelized transplant graft from the palatine region or maxillary tuberosity, proximal vascular pedunculated flaps, etc.

The distribution of the implants by their localization to the maxilla or mandible, depending on the position of the tooth where it is inserted, from 1 to 7 is shown in Figure 5. Of the total of the 443 implants inserted in both jaws, most (in decreasing order) were inserted in the place of teeth 5 (47 implants, 95% CI [7,7-13,5]), 6 (46 implants; 95% [7,5-13,2]), 4 (44 implants, 95% [7,1-12,7]) for maxilla and in place of teeth 6 (111 implants, 95% CI 21.0 -29.1), 7 (63 implants, 95% [10,8-17,2]), 5 (42 implants, 95% [6,8-12,2]) for the mandible. The fewest number of implants inserted in the maxilla were located at the level of tooth 3 (7 implants), and in the mandible at the level of tooth 2 (2 implants, 95% [-0,2-1,1]) followed by teeth 1 and 3, with 3 implants (95% [-0,1-1,4]) inserted at this level. The insertion of the implants in the lateral sectors of both jaws is carried out more frequently, this being determined by the higher prevalence of edentations at this level. The functional demand in the lateral sectors is greater, causing premature tooth loss, so there is a cause/effect logical correlation between the frequency of edentations and a larger number of implants inserted at this level.

By analyzing the data from Figure 5, we determined that the insertion of the largest number of implants was carried out at the level of the teeth 5 and 6 for the maxilla and teeth 6 on the mandible. Continuing the analysis of the results with reference to the implants inserted at the level of tooth 6 in the maxilla and the mandible, we can confirm the assumption that a greater number

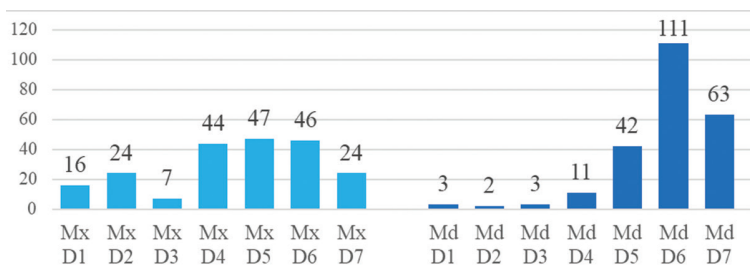


Fig. 5. Distribuția implantelor după localizare la maxilă și mandibulă, în funcție de poziția dintelui unde este inserat.

Figure 5. Distribution of implants by localization in the maxilla and mandible, depending on the position of the tooth where it is inserted.

sectoarele laterale ale ambelor maxilare se efectuează mai frecvent, acest fapt fiind determinat de prevalența mai mare a edentațiilor la acest nivel. Solicitarea funcțională în sectoarele laterale fiind mai mare, determină o pierdere prematură a dinților, astfel apare corelația logică cauză/efect între frecvența edentației și un număr mai mare de implantate inserate la acest nivel.

Conform rezultatelor deduse din analiza figurii 5 am determinat că inserarea celui mai mare număr de implantate am realizat-o la nivelul dinților 5 și 6 pentru maxilarul superior și la nivelul dinților 6 pentru mandibulă. Continuând analiza rezultatelor cu referire la implantate inserate la nivelul dintelui 6 la maxilă și mandibulă, putem argumenta numărul mai mare de implantate inserate la nivel mandibular printr-o presupunere, și anume că dinții 6 mandibulari sunt pierduți mai frecvent decât omonimii superiori, din cauze diverse, astfel necesitând a fi reabilitați într-un număr mai mare.

În acest studiu au fost inserate 75 de implantate (17%) conform protocolului de implantare imediată postextractională și 368 implantate (83%) după protocolul de implantare amânată. Conformatori gingivali imediat postimplantar au fost aplicați la 118 implanți (27%), iar aplicarea amânată a lor, după perioada de osteointegrare, s-a efectuat la 324 implanți (73%). Încărcarea imediată a implantelor s-a efectuat în 32 cazuri (7%), iar amânată în 411 cazuri (93%). Din rezultatele obținute, referindu-ne la timpul de reabilitare a pacienților cu implantate AnyRidge, putem stabili că comparativ cu reabilitarea implanto-protetică convențională se atestă o micșorare a acestei perioade. Este necesar de menționat că perioada de reabilitare nu s-a micșorat semnificativ. Luând în considerație totalitatea implantelor inserate, micșorarea perioadei de reabilitare este mai evidentă la pacienții cu ofertă osoasă suficientă și calitatea osului D2, atunci când obținem un torque ≥ 40 N/cm, iar la cei cu ofertă osoasă insuficientă timpii de reabilitare au fost standard. Timpii de reabilitare mai depind și de abordarea individuală a specialiștilor, în cazul nostru predominând cea tradițională.

La etapa de osteointegrare, din 443 de implantate inserate, noi am studiat resorbția la 235 dintre ele (Fig. 6), la pacienții care s-au adresat pentru etapele ulterioare de lucru. Media perioadei de adreabilitate la cea de a 2-a etapă (perioada de osteointegrare) a constituit 7,07 luni. Pentru determinarea resorbției periimplantare, utilizând instrumentarul de măsurare al programului

of implants is inserted in the mandible, namely that the mandibular teeth 6 are lost more often than the superior peers for various reasons, thus requiring rehabilitation to a higher extent.

In this study, 75 (17%) implants were inserted according to the protocol of immediate post-extraction implantation and 368 (83%) implants were inserted based on a delayed implantation protocol. Gingival abutments were applied immediately post-implantation in 118 implants (27%), while in 324 implants (73%) they were applied with a delay, after a period of osseointegration. Immediate loading of the implants was performed in 32 cases (7%), and postponed in 411 cases (93%). Based on the obtained results, with reference to the rehabilitation time in patients with AnyRidge implants, we can state a shorter period of rehabilitation compared to conventional implant prosthetic rehabilitation. One should note that the rehabilitation period did not decrease significantly. Taking into account the total number of implants inserted, the reduction of the rehabilitation period is more evident in patients with sufficient bone supply and bone quality D2, when we obtain a torque ≥ 40 N/cm, while in those with insufficient bone supply the period of rehabilitation was standard. The rehabilitation time also depends on the individual approach of the specialists, in our case the traditional one prevailing.

At the osteointegration stage, out of 443 inserted implants, we have studied the resorption in 235, in patients who addressed to the clinic for following stages of therapy. The average of the addressability period for the second stage (the osteointegration period) was 7.07 months. To determine the peri-implant resorption using the measuring instruments of the Sidexis 4.0 software, we measured the mesial and distal resorption, from each implant's platform to the latch point of the radiotransparent area, visible on the panoramic radiographic image (OPG). As shown in Figure 6, out of 235 implants, mesial resorption was determined in 13 implants with an average depth of 0.711 mm, and distal resorption in 19 implants, with an average depth of 0.696 mm. If we report this resorption to the total number of studied implants (235), we obtain an average total mesial resorption

with a depth of 0.055 mm, and distal one of 0.065 mm. During the study period, there were no implant loss or other mechanical or biological complications. Moreover, the minimal resorption observed in this

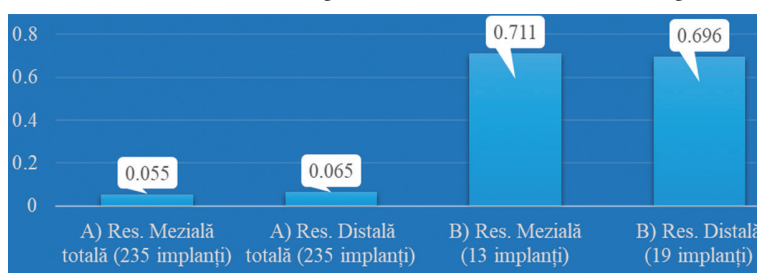


Fig. 6. A) Resorbția periimplantară după perioada de osteointegrare, determinată din mezial și distal, la 235 de implanți studiați; B) Resorbția periimplantară din mezial, la 13 implanți și din distal, la 19 implanți.

Figure 6. A) Peri-implant resorption after the osteointegration period, determined from mesial to distal, in 235 studied implants; B) Peri-implant resorption from mesial in 13 implants and from distal in 19 implants.

Sidexis 4.0, am măsurat resorbția din mezial și distal, de la platforma fiecărui implant spre cel mai decliv punct al zonei radiotransparente, evidentă radiologic pe radiografia panoramică (OPG). Precum este redat în diagrama din figura 6, din 235 de implantate, resorbție din mezial am depistat la 13 implantate, cu o profunzime medie de 0,711 mm, iar din distal, la 19 implantate, cu o profunzime medie de 0,696 mm. Dacă raportăm această resorbție la totalitatea de implantate studiate (235), atunci din medial obținem o resorbție medie totală cu o profunzime de 0,055 mm, iar din distal de 0,065 mm. Pe perioada studiată nu au existat pierderi de implantate sau alte complicații mecanice și biologice. Mai mult decât atât, resorbția minimală atestată în acest studiu ne permite să presupunem o osteointegrare bună a implantelor studiate, cu un prognostic favorabil și în timp.

Concluzie

Ca urmare a studiului efectuat, menționăm că implantatele AnyRidge (Megagen, Gyeongsang, Korea) cu design-ul spirelor Knifethread®, nanostructurate, cu calciu încorporat pe suprafață, au demonstrat o eficacitate înaltă. Susținem că aceste implantate au indicații variate, pot fi utilizate în orice situație clinică, indiferent de timpii de reabilitare și de disponibilitatea osoasă (implantare standardă sau alternativă).

Bibliografie / Bibliography

- Sîrbu D., Topalo V., Chele N. ș.a. Profilaxia și tratamentul chirurgical al complicațiilor reabilitării implantotetice. În: *Medicina Stomatologică*. Chișinău, 2017, nr.3(44), p. 47-53. ISSN 1857-1328.
- Stanley M., Braga F. C., Jordao B. M. Immediate Loading of Single Implants in the Anterior Maxilla: A 1-Year Prospective Clinical Study on 34 Patients. In: *International Journal of Dentistry*, 2017, vol. 2017, p. 1- 11. Article ID 8346496.
- Bechara S., Lukosiusas A., Dolcini G. A., Kubilius R. Fixed Full Arches Supported by Tapered Implants with Knife-Edge Thread Design and Nanostructured, Calcium-Incorporated Surface: A Short-Term Prospective Clinical Study. In: *BioMed Research International*, 2017, vol. 2017, p. 1-11. Article ID 4170537.
- Sîrbu D. Implantarea alternativă în deficiența osoasă a crestelor alveolare. În: *Medicina Stomatologică*. Chișinău, 2017, nr.3(44), p. 41-46. ISSN 1857-1328.
- Mangano C. et al. Early Bone Formation around Immediately Loaded Transitional Implants Inserted in the Human Posterior Maxilla: The Effects of Fixture Design and Surface. In: *BioMed Research International*, 2017, vol. 2017, p. 1-8. Article ID 4152506.
- Sîrbu D., Topalo V., Chele N. ș.a. Regeenerarea osoasă în reabilitarea implantotprotetică a pacienților cu defecte ale oaselor maxilare. În: *Medicina Stomatologică*. Chișinău, 2016, nr. 1-2 (38-39), p. 33-42. ISSN 1857-1328.
- Gomes R. Z. et al. Alveolar Ridge Reconstruction with Titanium Meshes and Simultaneous Implant Placement: A Retrospective, Multicenter Clinical Study. In: *BioMed Research International*, 2016, vol. 2016, p. 1-12. Article ID 512683.
- McCullough J. J., Klokkevold P. R. The effect of implant macro-thread design on implant stability in the early post-operative period: a randomized, controlled pilot study. In: *Clin. Oral Impl. Res.*, 2017, nr. 28, p. 1218-1226.
- Mangano F., Raspanti M., Maghaireh H., Mangano C. Scanning Electron Microscope (SEM) Evaluation of the Interface between a Nanostructured Calcium-Incorporated Dental Implant Surface and the Human Bone. In: *Materials*, 2017, nr. 10, p. 1438.
- Peck M. T., Chrcanovic B. R. Chemical and Topographic Analysis of Eight commercially Available Dental Implants. In: *The Journal of Contemporary Dental Practice*, 2016, nr. 17 (5), p. 354-360.
- Bechara S. et al. Short (6-mm) dental implants versus sinus floor elevation and placement of longer (≥10-mm) dental implants: a randomized controlled trial with a 3-year follow-up. In: *Clin. Oral Impl. Res.*, 2017, nr. 28, p. 1097-1107.
- Gluckman H., Salama M., Du Toit J. A retrospective evaluation of 128 socket-shield cases in the esthetic zone and posterior sites: Partial extraction therapy with up to 4 years follow-up. In: *Clin Implant Dent Relat Res.*, 2017, p. 1-8.
- Gomes R. Z. et al. Implant Stability in the Posterior Maxilla: A Controlled Clinical Trial. In: *BioMed Research International*, 2017, vol. 2017, p. 1- 11. Article ID 6825213.
- Mangano F. G. et al. Soft Tissue Stability around Single Implants Inserted to Replace Maxillary Lateral Incisors: A 3D Evaluation. In: *International Journal of Dentistry*, 2016, vol. 2016, p. 1- 9. Article ID 9393219.
- Sîrbu D., Suharschi I., Strișca S. ș.a. Perspectivele contemporane ale utilizării CBCT-ului în patologia oro-maxilofacială. În: *Medicina Stomatologică*. Chișinău, 2017, nr.3(44), p. 16-23. ISSN 1857-1328.

study allows us to assume a good osteointegration of the studied implants with a positive long-term prognosis.

Conclusion

Based on the conducted study results we can state that AnyRidge (Megagen, Gyeongsang, Korea) implants with a Knifethread® thread design, nanostructured, with calcium coated surface, have shown high efficacy. We affirm that these implants have different indications, and can be used in any clinical situation, regardless of rehabilitation time and bone availability (standard or alternative implantation).