

3. US CDC. *Hepatitis Surveillance*: Report Number 60. Atlanta, GA: US Department of Health and Human Services, Public Health Service, CDC, 2005
4. Gallegos-Orozoco J.F., Fuentes A.P., Gerardo A. et al. *Health-related quality of life and depression in patients with chronic hepatitis C*. In: Arh. Med. Res., 2003, nr. 34(2), p. 124-129.
5. Thein H.H., Haber P.S., Dore G.J. *Quality of life of women living with hepatitis C*. In: Journal of Gastroenterology and Hepatology, 2002, nr. 18 (12), p. 1329-1331.
6. Pojoga C., Dumitrascu D.L., Pascu O. et al. *Impaired health-related quality of life in Romanian patients with chronic viral hepatitis before antiviral therapy*. In: European Journal of Gastroenterology and Hepatology, 2004; nr. 16(1), p. 27-31.
7. Hauser W., Zimmer C., Schiedermaier P., Grandt D. *Biopsychosocial predictors of health-related quality of life in patients with chronic hepatitis C*. In: Psychosom. Med., 2004; nr. 66, p. 954-958.
8. Svirtlih N., Pavic S., Terzic D. et al. *Reduced Quality of life in patients with chronic viral liver disease as assessed by SF12 questionnaire*. In: J. Gastrointest. Liver Dis., 2008; nr. 17(4), p. 405-409.
9. Bondini S., Kallman J., Dan A. et al. *Health-Related Quality of Life in Patients With Chronic Hepatitis B*. In: Liver International, 2007; nr. 27(8), p. 1119-1125.
10. Park C.K., Park S.Y., Kim E.S. et al. *Assessment of quality of life and associated factors in patients with chronic viral liver disease*. In: Taehan Kan Hakhoe Chi, 2003; nr. 9, p. 212-221.
11. Cutler N. *Why Depression is Likely With Hepatitis C*. posted at January 19, 2009. http://www.hepatitis-central.com/mt/archives/2009/01/why_depression.html
12. Atesci F.C., Cetin B.C., Oguzhanoglu N.K. et al. *Psychiatric disorders and functioning in hepatitis B virus carriers*. In: Psychosomatics, 2005; nr. 46, p. 142-147.
13. Ware J.E., Bayliss M.S., Mannochia M., Davis G.I. *International Hepatitis Therapy Group. Health related quality of life in chronic hepatitis C: impact of disease and treatment response*. In: Hepatology, 1999; nr. 30, p. 550-555.
14. Woo G., Tomlinson G., Yim C. et al. *Health state utilities and quality of life in patients with hepatitis B*. In: Can. J. Gastroenterol., 2012, Jul., nr. 26(7), p. 445-451.
15. Ong S.C., Mak B., Aung M.O., Li S.C., Lim S.G. *Health-related quality of life in chronic hepatitis B patients*. In: Hepatology, 2008, Apr., nr. 47(4), p. 1108-1117.
16. Lam E.T., Lam C.L., Lai C.L. et al. *Health-related quality of life of Southern Chinese with chronic hepatitis B infection*. In: Health Qual. Life Outcomes, 2009, Jun. 5, nr.7, p. 52. doi: 10.1186/1477-7525-7-52.
17. Fontana R.J., Hussain K.B., Schwartz S.M. et al. *Emotional distress in chronic hepatitis C patients not receiving antiviral therapy*. In: J. Hepatol., 2002; nr. 36, p. 401-407.
18. Дробижев М.Ю. *Нозогении (психогенные реакции) при соматических заболеваниях*. Автореферат диссертации на соискание ученой степени д.м.н., 1998, 32 с.
19. Смулевич А.Б. *Депрессии в общей медицине*. Москва, 2001, 252 с.
20. Romanciuc I., Lupaşco I., Dumbrava V.-T. *De ce depinde calitatea vieţii la pacienţii cu hepatite cronice virale?* În: Curierul Medical, 2012; nr. 3(327), p. 222-224.
21. Isikgoz Tasbakan M., Onen Sertoz O., Pullukcu H. et al. *Comparison of quality of life in hepatitis B virus carriers versus chronic hepatitis B virus carriers versus the normal population*. In: Turk. Med. Sci., 2010; nr. 40(4), p. 575-583.
22. Levy A.R., Kowdley K.V., Tafesse E. et al. *The impact of chronic hepatitis B on quality of life: a multinational study of utilities from infected and uninfected persons*. In: Value Health, 2008; nr. 11(3), p. 527-538.

Ina Romanciuc,
cercetător științific, doctor în medicină,
USMF „Nicolae Testemițanu”,
Laboratorul de Gastroenterologie.
Str. N. Testemițanu, 29.
Tel. +37369053013;
e-mail: romanciuc.ina@gmail.com

CONTRIBUȚII ALE ECOGRAFIEI DOPPLER-DUPLEX COLOR ÎN DIAGNOSTICUL BOLII HEPATICE CRONICE ȘI HIPERTENSIUNII PORTALE

**Carolina ȚÂMBALĂ¹, Vasile ȚURCANU¹,
Vlada-Tatiana DUMBRAVĂ², Vladimir CAZACOV,
Eugen DARIF³,**

¹ Catedra Radiologie și Imagistică Medicală,
USMF „Nicolae Testemițanu”;

² Departamentul Medicină Internă, disciplina
Gastroenterologie, Clinica medicală nr. 4,
USMF „N. Testemițanu”;

³ Catedra Chirurgie nr. 2, USMF „N. Testemițanu”

Summary

Contributions of Doppler-Duplex Color's Ecography in the diagnosis of chronic liver disease and portal hypertension

Proper evaluation of hypertension portals, though, remains to be a complicated issue and the subject of discussions due to lack or insufficient entries has a well defined and hemodynamic indices accepted evidence of vascular portal studies. In this work is analyzed the Doppler-duplex position intake in the study of portal hypertension and its complications. There are also identified and analysed the clues necessary to assess vascular hemodynamics in hepatic cirrhosis portal hypertension, both with the purpose of diagnosis and prognosis for complications.

Keywords: *Doppler-duplex color ecography, portal hypertension, vascular indices, liver cirrhosis.*

Резюме

Вклад ультразвукового дуплексного доплеровского исследования в диагностике цирроза печени и портальной гипертензии

Надлежащая оценка портальной гипертензии остается сложным вопросом и предметом обсуждения,

из-за отсутствия или недостаточного дополнения четкого протокола рассмотрения и общепринятых гемодинамических показателей для изучения сосудистых нарушений при портальной гипертензии. В настоящей статье анализируется вклад ультразвукового дуплексного доплеровского исследования в диагностике портальной гипертензии и осложнений. Определены и проанализированы необходимые индексы для оценки портальной гемодинамики при циррозе печени, как для диагностических, так и для прогностических осложнений.

Ключевые слова: ультразвуковое дуплексное доплеровское исследование, портальная гипертензия, сосудистые показатели, цирроз печени.

Introducere

Necesitatea evaluării hemodinamicii pe axul splenoportal în cazul sindromului de hipertensiune portală este o problemă actuală, datorată incidenței sporite a patologiei date și a aspectelor patogenetice specifice. Diagnosticul timpuriu și managementul adecvat al patologiei poate ameliora cu certitudine prognosticul și speranța de viață a pacienților cu afecțiuni cronice hepatice. Identificarea, însă, prin metodele invazive a hipertensiunii portale este dificilă, atât din motivul procedurilor laborioase, cât și din cauza stării grave a pacienților. De aici concluzia logică a necesității optimizării diagnosticului hipertensiunii portale prin metode noninvazive – problemă complicată recunoscută de numeroase studii [1, 3, 7, 11].

În practica clinică este deosebit de important a identifica cât mai devreme elementele hipertensiunii portale, ecografia permițând și aprecierea complicațiilor evolutive ale bolii hepatice cronice [2, 4, 5, 10]. Cuantificarea manifestărilor imagistice și modificărilor patologice notate în legătură cu HTP servește ca bază pentru planificarea actului terapeutic. Elementele de diagnostic de interes, alături de datele care țin de bolnavul însuși, privit în complexitatea sa, trebuie analizate comparativ cu cele obținute în lotul control și, respectiv, cu cele obținute post-terapeutic. În literatura autohtonă nu am găsit nici o altă comunicare privind explorarea complexă ecografică a sistemului port, personalizarea structurii anatomice vasculoportale și aprecierea stării funcționale a parenchimului hepatic, cu elaborarea unei fișe informative de monitorizare a pacientului hepatic. Aspectele prezentate au justificat efectuarea acestui studiu.

Scopul lucrării. Pentru o definire cât mai corectă a evoluției bolii hepatice și HTP ecografic, am evaluat rezultatele examinărilor hemodinamicii portale la pacienții hepatici (ciroză hepatică, n=50) și le-am corelat cu rezultatele obținute la subiecți sănătoși (n=20).

Materiale și metode

Sunt trecute în revistă metodele de bază utilizate în diagnosticul hipertensiunii portale. Imagistic s-a urmărit dezvoltarea hipertensiunii portale, fiind evaluate valorile următoarelor măsurări: examinarea suprafeței ficatului cu sonda liniară; dimensiunile splinei în ax longitudinal și ax transversal, aria; diametrele, parametrii velocimetriци și de debit la nivelul venei porte, venei lienale și venei mezinterice superioare; complianța respiratorie la nivelul venei lienale și venei mezinterice superioare; circulația porto-sistemică – colaterale splenorenale, omentogastrice, vena coronară stângă, vena ombilicală; diametrele și fazicitatea respiratorie a venelor hepatice; parametrii arteriali la nivelul arterei hepatice și lienale (preponderent indicii de impendanță), indicii hipertensiunii portale, de congestie, splenoportal, vascular portal (vezi tabelul).

De asemenea, sunt evaluați indicii velocimetriци ai axului venos splenoportal utilizați atât în cazul evoluției naturale, cât și în cazul evoluției sub tratament. Tehnica în regim de dopplerografie a fost scannerul *Woluson E-8(GE)*.

Rezultate

Din cei 20 de subiecți sănătoși incluși în studiu, 9 au fost de sex feminin și 11 de sex masculin. Vârsta medie a celor cuprinși în lot a fost de 48±9,8 ani, cu valori de la 24 la 58 de ani. Pentru un studiu complex al hemodinamicii pe axul splenoportal am analizat mai mulți indici cantitativi (vezi tabelul).

Modificările indicilor ecografiei Doppler prezente la pacienții încadrați în studiu

Parametri	Subiecți sănătoși	Notă (formulă)
Vena portă		
Diametrul, mm	10 ± 1,4	
Viteza medie a fluxului, cm/s	18 ± 2,0	HTP (hipertensiune portală) Vm < 16 (cm/s)
Volumul fluxului, ml/min	1250 ± 145	
Indicele de congestie portală (IC)	0,046 HTP > 0,10	IC = PR ² /Vit. medie V. portă (cm/s) (Mitiko V.V. a. 2000) 1. Corelează cu nivelul HTP 2. Factor de risc al HV, HTP > 0,10
Vena lienală		
Diametrul, mm	6,1 ± 1,5	
Viteza medie a fluxului, cm/s	15,3 ± 0,8	
Volumul fluxului, ml/min	287 ± 24	
Artera hepatică		
Diametrul a. hepatice proprii, mm;	2,7 ± 0,06	
Comune	4,6 ± 0,07	

Viteza maximă a fluxului a. hepatice, cm/s	55 ± 10	
Volumul, ml/min	194 ± 71	
Indicele de rezistență (IR)	0,59 ± 0,06	IR = Vit. max a. hepatice – Vit. min. a. hepatice (arată nivelul rezistenței periferice în sistemul arterial, crește în CH)
Indicele pulsatil (IP)	1,05 ± 0,07	IPuls. = Vit. max. a. hepatică/Vit. min. a. hepatică
Artera lienală		
Diametrul, mm	4,4 ± 0,09	
Viteza maximă, cm/s	60 ± 16	
Volumul, ml/min	378 ± 112	
Indicele de rezistență (IR)	0,55 ± 0,05	IR = (V. max – V. min)/V. min
Indicele pulsatil (IP)	0,87 ± 0,07	
Lungimea splinei, mm	110 ± 20	
Indicele splenoportal (ISP)	28,1 ± 10 %	ISP=V. flux. v. lienală/ V. flux. v. portă x 100% (Sato, 1996)
Indicele HTP	HTP > 1,2	RI art. hepatică x 0,69 x RI art. lienală x 0,87 / Vit. med v. portă (Li Zhang/PhD; Yun-You Duan PhD, 2007)
Indicele vascular-portal (cm/s)	HTP < 12	IVP = Vit. med. v. portă/ PI art. hepatică. (Iwao, 1997)

Datele obținute au fost analizate sub forma unui Sistem de Bază de Date și exprimate, la necesitate, procentual, fiind interpretate cu ajutorul unor formule [2, 4, 8, 9] și comparate cu rezultatele lotului de bolnavi hepatici (n=50) examinați. Majoritatea bolnavilor au prezentat afectare hepatică de tip cirotic (87%), predominant de etiologie virală, și au fost examinați concomitent, utilizând o gamă largă de metode imagistice (endoscopia, ecografia, scintigrafia hepato-splenică, angiogramografia computerizată cu utilizarea protocolului Rong-Tu), metode ce au oferit o informație de diagnostic esențială în cazul pacienților cu ciroză hepatică, ce pot aduce elemente de diagnosticare și prognosticare importante.

Examinările au fost efectuate cu același aparat, în aceleași condiții-standard de setare a aparatului și de către același examinator, ceea ce a asigurat o coerență și o evaluare nuanțată a interpretărilor clinice, de diagnostic și de tratament. Sindromul de hipertensiune portală, prezent în toate cazurile luate în studiu, s-a caracterizat printr-o mare varietate de semne imagistice. Cele mai frecvente aspecte patologice evidențiate ecografic la pacienții cu hipertensiune portală au fost: splenomegalia (97%), diametre crescute ale venelor portă și splenică (83%), structură hepatică hiperreflectivă cu ecogenitate hepatică intens crescută (81%) (figurile 1, 2).

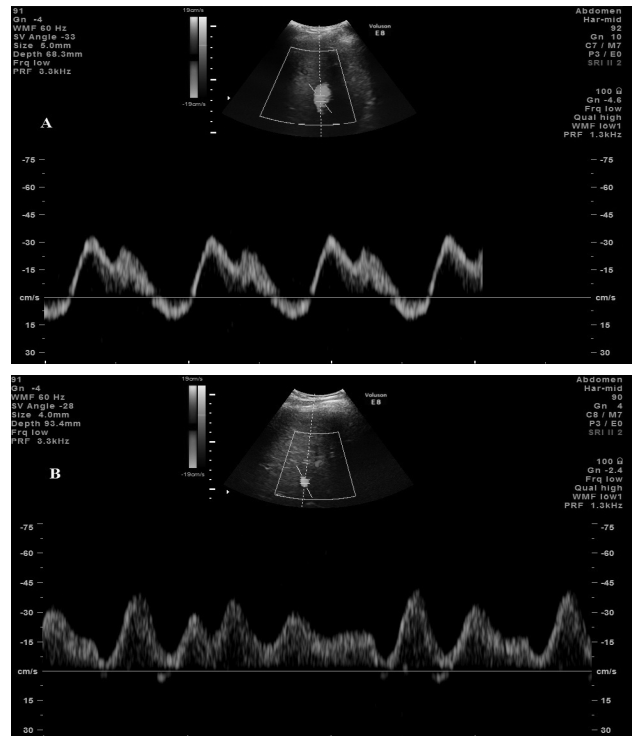


Figura 1. Spectrul dopplerografic la nivelul venelor hepatice (A – normă, B – ciroză hepatică)

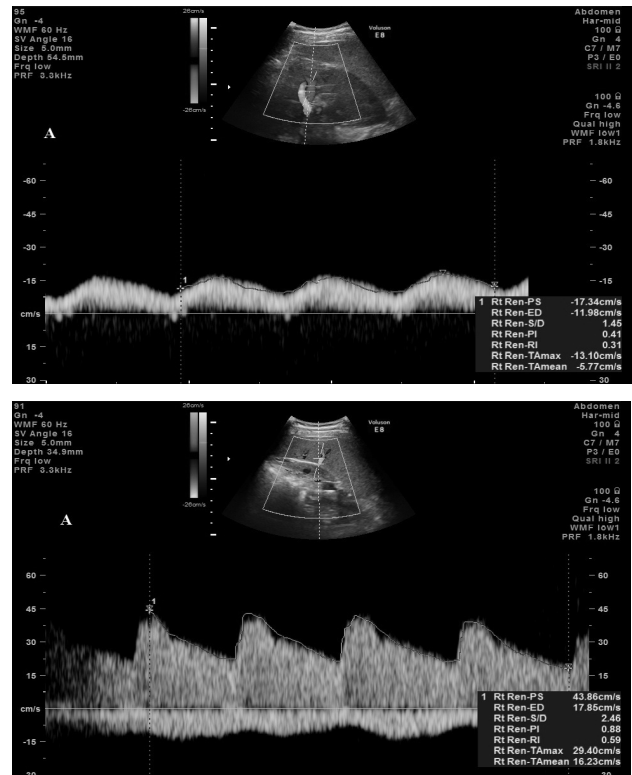


Figura 2. Parametrii dopplerografici la nivelul arterei și venei lienale în normă

Gradul splenomegaliei a variat semnificativ în funcție de clasa Child, între splenomegalie și trombocitopenie a existat o corelație medie, semnificativă statistic (p<0,01). Lungimea splinei în medie a fost de 19,8±2,9 cm, indicele splenic (IS) a variat foarte mult (19,6-42,0 cm²), constituind media de 24,6±8,0

cm² (N=15±7 cm²). Parenchimul lienal, în majoritatea cazurilor (83%), a fost neomogen, hipoecogen, cu multiple anastomoze între artera lienală și vena în hilul splinei. În 23 de cazuri ecostructura splinei a fost granulată, din cauza existenței unor procese patologice intrasplenice (figurile 3, 4).

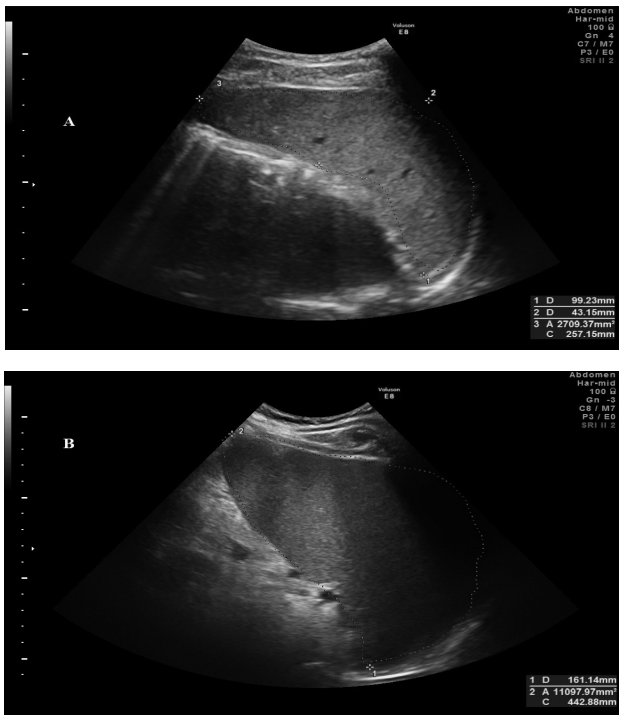


Figura 3. Dimensiunile splinei (A – normă, B – ciroză hepatică)

Modificările de densitate a parenchimului hepatic au fost variabile (figura 4).

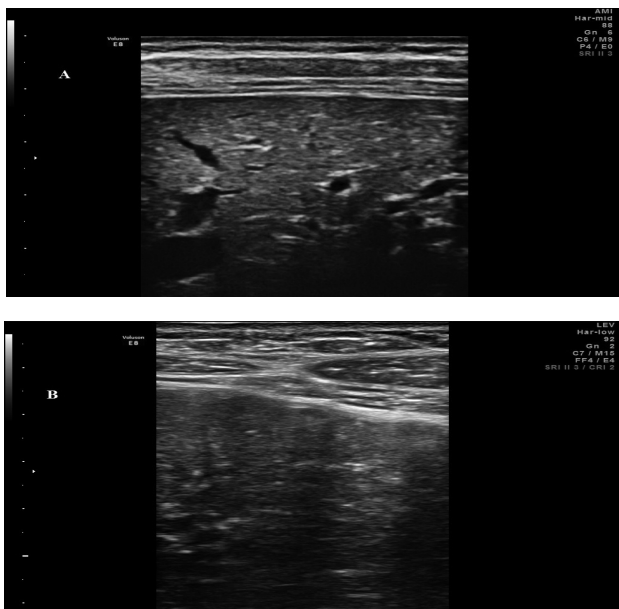


Figura 4. Suprafața ficatului examinată cu sondă liniară (A – normă, B – ciroză hepatică)

Ficatul atrofic, cu ecostructură neomogenă, nodulară s-a întâlnit la 72,9% din pacienții cirofici, asociind semne clinice de hipertensiune portală: dilatarea v. porte, splenomegalie, ascită, varice esofagiene.

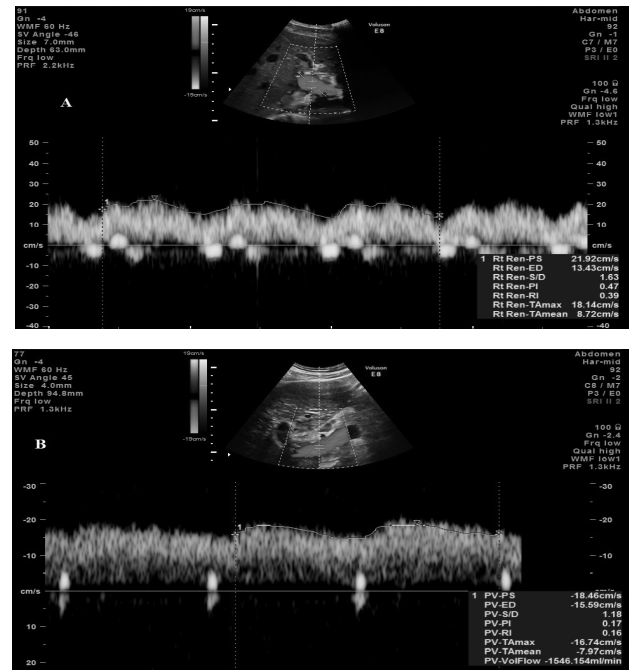


Figura 5. Parametrii dopplerografici la nivelul v. porte (A – normă, B – ciroză hepatică)

În numai 11% din cazuri ficatul are dimensiuni normale, restul reprezentând o combinație de atrofie și hipertrofie segmentară. Splenomegalia de diferite grade a fost diagnosticată în majoritatea cazurilor: la 12 bolnavi am atestat splina mărită cu 15%, la 13 – cu 20-25% și la 25 bolnavi – cu 30-40%, comparativ cu norma. Anomaliile vasculare ale splinei, atestate în cazuistica noastră, includ: infarctul splenic (2 cazuri), aneurismul arterei splenice (2 cazuri), varice perisplenice (16 cazuri), tromboza venei splenice (2 cazuri) și șunturile splenorenale, recanalizarea v. ombilicale (29 cazuri).

Identificarea neocolateralelor a fost mai frecventă la pacienții cu varice esofagogastrice de gradele II-III, fiind direct proporțională cu prezența episoadelor hemoragice din ele (figura 6).

Semnele ecografice tipice ale hipertensiunii portale din ultrasonografia convențională au fost suplinite cu anumiți indici velocimetrici (figurile 7-8) și corelate, de asemenea, cu parametrii clinico-biologici, conform recomandărilor EFSUMB (European Federation of Societies for Ultrasound in Medicine and Biology) pentru examinarea ecografică performantă și completă în hipertensiunea portală [3, 4].

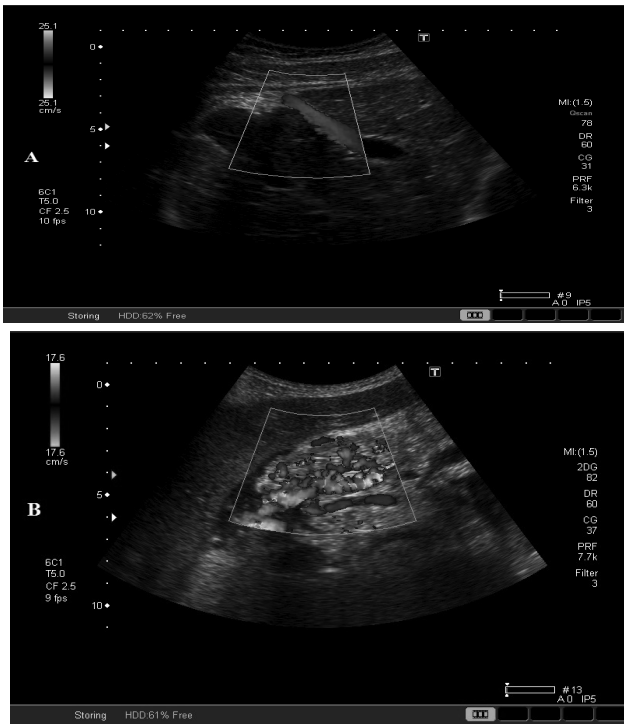

Figura 6. Colaterale portosistemice (A – recanalizarea venei ombilicale, B – omentogastrice)

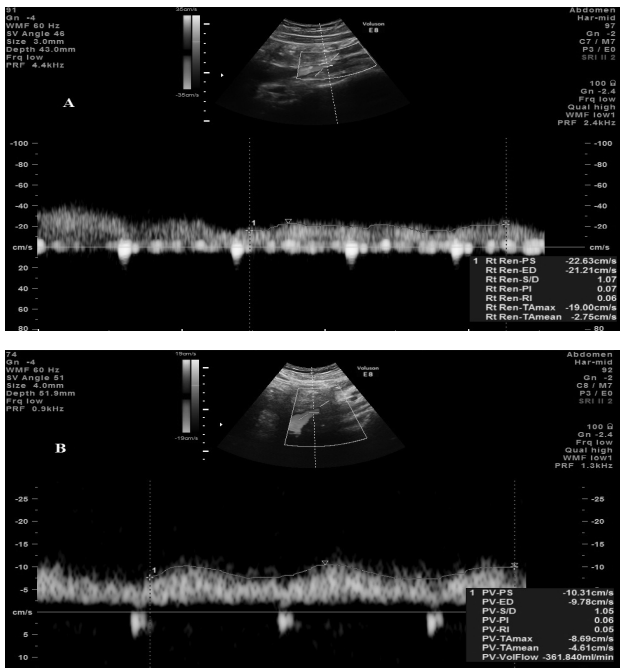


Figura 7. Parametrii dopplerografici la nivelul venei mezenterice superioare (A – normă, B – ciroză hepatică)

Concluzii

1. Protocolul de examinare imagistică utilizat de noi pentru evaluarea pacienților încadrați în studiu este reprezentat de ecografie, examinare eco-Doppler a axului vascular portal, cu utilizarea analizei dopplerofluxometrice, examen scintigrafic, endoscopia digestivă, TC, după caz.

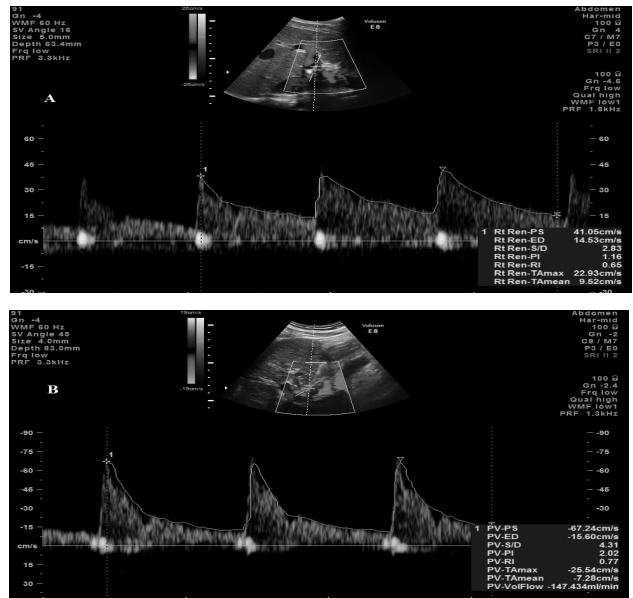


Figura 8. Parametrii dopplerografici la nivelul arterei hepatice (A – normă, B – ciroză hepatică)

2. Examinarea Doppler constituie un mijloc de diagnostic al HTP la pacienții hepatici, o metodă rapidă, accesibilă și neinvazivă de personalizare a structurii anatomice vasculoportale, de apreciere a stării funcționale a parenchimului hepatic, posibilă prin explorarea complexă ecografică a sistemului port și elaborarea unei Fișe informatizate de monitorizare a fiecărui pacient, sub forma unui Sistem de Bază de Date.

3. Din cele analizate am făcut o deducție semnificativă: reducerea rezervelor funcționale hepatice se însoțește de redistribuirea circulației portale, cu inversarea fluxului și dezvoltarea unei circulații splenice hiperdinamice, care agravează evoluția hipertensiunii portale.

Bibliografie

1. Anghelici Gh. *Diagnosticul și tratamentul chirurgical al complicațiilor cirozelor hepatice*. Teză de doctorat. Chișinău, 2008.
2. Ashwani K. Singal, Masood Ahmad, Roger D. Soloway. *Duplex Doppler Ultrasound Examination of the Portal Venous System: An Emerging Novel Technique for the Estimation of Portal Vein Pressure*. Received: 1 March 2009. Accepted: 19 June 2009 Springer Science+Business Media, LLC 2009.
3. Berzigotti A., Piscaglia F. *Ultrasound in Portal Hypertension. Part 1*. In: *Ultraschal. In Med.*, 2011; nr. 32, p. 548-571.
4. Berzigotti A., Piscaglia F. *EFSUMB Education and Professional Standards Committee. Ultrasound in Portal Hypertension. Part 2*. In: *Ultraschal. In Med.*, 2012; nr. 33, p. 8-32.
5. Feng-Hua Li, Jing Hao, Jian-Guo Xia, Hong-Li Li, Hua Fang. *Hemodynamic analysis of esophageal varices in*

- patients with liver cirrhosis using color Doppler ultrasound. In: J. Gastroenterol., 2005, August 7; nr. 11(29), p. 4560-4565.
6. Hotineanu V., Cazacov V., Țâmbală C., Cuțitaru I., Cotoneț A., Darii E. *Impactanța metodelor imagistice moderne în diagnosticul hipertensiunii portale și splenopatiei portal-hipertensive cirogene*. În: Arta Medica, 2010, nr. 3. (42), p. 37-39.
 7. Li Zhang, Yun-You Duan, Jin-Mao Li, Ji-Kai Yin. *Hemodynamic Features of Doppler Ultrasonography in Patients With Portal Hypertension Intraoperative Direct Measurement of Portal Pressure in the Portal Venous System*. In: J. Ultrasound. Med., 2007; nr. 26, p. 1689-1696.
 8. Soo-Yeon Kim, Woo Kyoung Jeong, Yongsoo Kim et al. *Changing Waveform During Respiration on Hepatic Vein Doppler Sonography of Severe Portal Hypertension Comparison With the Damping Index*. In: J. Ultrasound. Med., 2011; nr. 30, p. 455-462.
 9. Tcaciuc E. *Modificările hemodinamice centrale și portale și corecția lor la pacienții cu ciroze hepatice*. Teză de doctorat, Chișinău, 2003.

Carolina Țâmbală, doctorand,
Catedra Radiologie și Imagistică Medicală,
USMF „N. Testemițanu”
Chișinău, str. G. Asachi 71/7
Tel.: (022) 28 17 08; mob.: 069275083
E-mail: caroli@bk.ru

MANIFESTĂRILE CLINICO-PARACLINICE ȘI FACTORII PRECIPITANȚI AI INSUFICIENȚEI HEPATICE CRONICE DIN CIROZA HEPATICĂ

**Liudmila TOFAN-SCUTARU¹, Irina CERVINSKI¹,
Vlada-Tatiana DUMBRAVĂ¹, Iulianna LUPAȘCO²,
Natalia TARAN², Elina BERLIBA¹,
Svetlana ȚURCAN², Nicolae PROCA¹,
Iurie MOSCALU¹, Adela TURCANU¹,
Lucia COBÎLTEAN¹, Elena CHIRVAS²,
Gheorghe HAREA², Maria COJUHAR³, Cătălin GANEA⁴**

¹Universitatea de Stat de Medicină și Farmacie „Nicolae Testemițanu”, Departamentul Medicină Internă, disciplina Gastroenterologie;

²Laboratorul Gastroenterologie, USMF „Nicolae Testemițanu”;

³IMSP Spitalul Clinic Republican;

⁴Universitatea de Medicină și Farmacie Iuliu Hațieganu, Cluj-Napoca, România, Facultatea de Medicină

Summary

Clinical and laboratory manifestations and precipitating factors of chronic liver failure in hepatic cirrhosis

The study group included 80 patients with liver cirrhosis (LC), Child-Pugh stage B and C average age 54.95 ± 1.09 years, with chronic liver failure (CLF). Lot of comparison

– and 21 patients with liver cirrhosis, Child-Pugh stage A. *Clinical manifestations in patients with liver cirrhosis Child-Pugh stage B and C with chronic liver failure, shows polymorphism; there were found basic clinical syndromes: ascites (91.3%), jaundice (88.7%), bleeding (53.8%), fever (47.5%), endocrine (9%), of cardiovascular disorders (30%). We established the base of the CLF precipitating factors: alcohol (45%), spontaneous bacterial peritonitis (23.8%), respiratory infections and / or urinary infections (18.8%), upper gastrointestinal bleeding (20%) misuse of food proteins (20%). Reliable correlations were determined between respiratory infections and / or urinary infections with Child-Pugh score and MELD score. We determined the presence of multiple precipitating factors and also established correlation between the values MELD score with number precipitating factors of CLF from LC. In patients with LC with CLF it was established true positive correlation of the hepatodepressive syndrome indices studied each and with serum Na⁺ and negative correlation with the degree of ascites and with Child-Pugh and MELD scores. It was established truthful negative correlation of natriemi with total bilirubin and MELD and Child-Pugh scores, so hyponatremia may serve as a prognostic factor for the development of CLF from LC.*

Keywords: Chronic liver failure, cirrhosis, Child-Pugh, MELD.

Резюме

Клинические, лабораторные проявления и провоцирующие факторы хронической печеночной недостаточности при циррозе печени

В основной группе включены 80 пациентов с циррозом печени (ЦП), стадии Child-Pugh B или C, средний возраст 54,95±1,09 лет, с хронической печеночной недостаточностью (ХПН). Группа сравнения – 21 больных с ЦП, стадия Child-Pugh A. Клинические проявления у пациентов с ЦП стадия Child-Pugh B или C, с ХПН показывают полиморфизм; установлены основные клинические синдромы: асцитический (91,3%), желтушный (88,7%), геморрагический (53,8%), лихорадки (47,5%), эндокринный (9%), сердечно-сосудистых нарушений (30%). Определены основные провоцирующие факторы ХПН: алкоголь (45%), спонтанный бактериальный перитонит (23,8%), инфекции дыхательных и/или мочевыводящих путей (18,8%), кровотечения из варикозно-расширенных вен пищевода и желудка (20%), богатая белком диета (20%). Установлена корреляция инфекций дыхательных и/или мочевыводящих путей с баллами оценки ЦП по шкале Child-Pugh и по MELD. Чаще встречалось сочетание нескольких триггерных факторов ХПН. Обнаружена корреляция оценки ЦП по MELD с количеством обнаруженных сопутствующих провоцирующих факторов ХПН. У пациентов с ЦП с ХПН выявлена положительная корреляция исследованных показателей гепатодепрессивного синдрома с Na⁺ в сыворотке и отрицательная корреляция со степенью асцита и с баллами оценки ЦП по шкале Child-Pugh и по MELD. Установлена отрицательная корреляция натриемии с общим билирубином и с баллами оценки ЦП