

Tieteellinen artikkeli

Hanna-Kaisa Sihvo, Anna Mykkänen, Gail Leeming ja
Udo Hetzel

Hevosten herpesvirus 5 ja nodulaarinen keuhkofibroosi – kirjallisuuskatsaus ja tapausselostus

Equine herpesvirus 5 and nodular pulmonary fibrosis – literature review and case report

► YHTEENVETO

Hevosten herpesvirus 5 (EHV-5) on liitetty viime vuosina useissa maissa kuvattuun krooniseen keuhkosairauteen aikuisilla hevosilla (equine multinodular pulmonary fibrosis, EMPF). Keuhkoihin muodostuu runsas määrä kiinteitä kyhmyjä, jotka koostuvat interstitiumiin kertyneestä sidekudoksesta. Hengitysoireilun lisäksi nähdään epäspesifisiä yleisoireita, kuten laihtumista ja kuumetta. Keuhkojen röntgenkuivissa on nodulaarisia tiivistymiä ja diffuusi bronkointerstitiellinen kuvio. EMPF:n kliininen diagnosointi voi olla vaikeaa, etenkin jos hevoselle on kehittynyt sekundaarinen bakteriellinen keuhkotulehdus. Tukea diagnoosin tekemiseen antavat tyypilliset histologialöydökset keuhkokudosbiopsiasta ja viruksen osoitus kudoksesta. EMPF:n tärkeimpiä erotusdiagnooseja ovat kasvaimet ja granulomatoottinen tai paiseinen pneumonia. EHV-5-virus vaikuttaa olevan taustasy myös osassa hevosten lymfoomakasvaimia. Asikloviiri-lääkkeet ovat lupaavia EHV-5:n aiheuttamien sairauksien hoidossa. Kuvaamme tapauksen, jossa suomalaisella hevosella todettiin lymfooman lisäksi EMPF ja EHV-5-tartunta.

► SUMMARY

Equine herpesvirus 5 has been associated with equine multinodular pulmonary fibrosis (EMPF), a chronic pulmonary disease of adult horses diagnosed in many countries during the last years. In EMPF, multiple firm nodules composed of connective tissue are formed in the interstitium of the lung. Nonspecific general signs such as weight loss and fever are seen in addition to respiratory symptoms. Nodules and a diffuse bronchointerstitial pattern are seen in the pulmonary radiographs. EMPF may be difficult to diagnose clinically, especially if secondary bacterial pneumonia has developed. Typical histological lesions in a lung biopsy and the detection of the virus from the tissue support the diagnosis. The most important differential diagnoses for EMPF are neoplasia and granulomatous or abscessive pneumonia. EHV-5 is a potential cause also in some equine lymphomas. Acyclovir is promising in the treatment of EHV-5-related diseases. We describe a case of a Finnish horse with lymphoma, EMPF and EHV-5 infection.

JOHDANTO

Viime vuosina on raportoitu useita tapauksia hevosilla esiintyvistä, sidekudoskyhmyjä keuhkoihin muodostavasta kroonisesta interstitiellistä pneumoniasta (equine multinodular pulmonary fibrosis, EMPF), johon sairastuneilla hevosilla on todettu hevosten herpesvirus 5 (equine herpes virus 5, EHV-5) -tartunta. Tapauksia on kuvattu ainakin Yhdysvalloissa, Saksassa, Belgiassa, Itävallassa ja Iso-Britanniassa.¹⁻⁹

Tämä on katsaus siitä, mitä EMPF-sairaudesta nykyään tiedetään. Lisäksi kuvaamme ensimmäisen suomalaisen EMPF-tapauksen.

KIRJALLISUUSKATSAUS

Hevosten herpesvirukset

Herpesvirukset ovat vaipallisia DNA-virusia, jotka jaotellaan muun muassa niiden genomin ja käyttäytymisen perusteella alfa-, beeta- ja gammaherpesviruksiin. Hevosilla luonnollisia infektioita aiheuttavia herpesviruksia ovat equine herpes virus (EHV) tyypit 1-5, joista 1, 3 ja 4 kuuluvat alfaherpesviruksiin, 2 ja 5 gammaherpesviruksiin.^{10,11} Kliinisesti merkittäviä hevosten beetaherpesviruksia ei ole kuvattu. EHV-1 tunnetaan hengitystieinfektioiden, neurologisten oireiden, tiineyden viimeisen kolmanneksen aikana tapahtuvien luomisten (virusabortti) sekä vastasyntyneiden varsojen heikkouden ja kuolemien aiheuttajana. EHV-4 on hengitystieinfektioiden aiheuttaja erityisesti nuorilla hevosilla. EHV-1:n ja -4:n vasta-aineita sekä niihin liitettyjä sairauksia todetaan yleisesti Suomessa.¹² Sen sijaan EHV-3:n aiheuttamaa, sukupuoliteitse tarttuvaa astumaihottumaa (equine coital exanthema) ei ole vuosiin tavattu Suomessa. (Henkilökohtainen tiedonanto, Terttu Katila 2016.)

EHV-2:ta on pidetty oireettomana tai korkeintaan lieviä hengitystieoireita aiheuttavana virusena, mutta epäilyksiä sen yhteydestä nuorten hevosten vakavaan hengitystieoireiluun on myös esitetty.^{11,13} Lisäksi EHV-2-virusta pidetään yhtenä sarveiskalvotulehduksen mahdollisena aiheuttajana hevosilla.¹⁴ EHV-5 on eristetty sekä terveistä että ylähengitystieoireita sairastavista hevosista Yhdysvalloissa, Australiassa sekä Euroopassa. Toisin kuin alfaherpesvirukset, gammaherpesvirukset ovat geneettisesti heterogeenisiä, ja niistä esiintyy runsaasti erilaisia kantoja, joilla hevonen voi elämänsä aikana infektoitua.¹¹

YDINKOHDAT

- EMPF on hevosen krooninen keuhkosairaus, jossa keuhkoihin muodostuu sidekudoskyhmyjä.
- EMPF:n aiheuttaja vaikuttaa olevan hevosten herpesvirus 5.
- Valasikloviiri on lupaava lääke EMPF:n hoidossa.
- EHV-5 on liitetty myös lymfooman kehittymiseen hevosilla.
- Kuvaamme EMPF:n, lymfooman ja EHV-5 tartunnan suomalaisella hevosella.
- Artikkelit tuli toimitukseen 5.12.2016.

Myös kahden gammaherpesviruksen samanaikainen esiintyminen on mahdollista. Noin 30 %:lla EMPF-diagnosoituista hevosista on todettu yhtäaikaan EHV-5- ja EHV-2-infektio.^{3,6} Näiden virusten prevalenssia Suomessa ei tunneta. Kuten muutkin herpesvirukset, myös gammaherpesvirukset voivat pysyä elimistössä piilevänä ja aktivoitua etenkin elimistön immuunipuolustuksen heikentyessä.^{11,15} EHV-2-virusta sekä sen vasta-aineita todetaan laajasti eri maissa. Se näyttää tarttuvan hevosiin jo varsana, kun taas EHV-5-tartunta ilmeisesti tapahtuu myöhemmässä iässä ja on huomattavasti harvinaisempi.¹⁵

Kliininen kuva

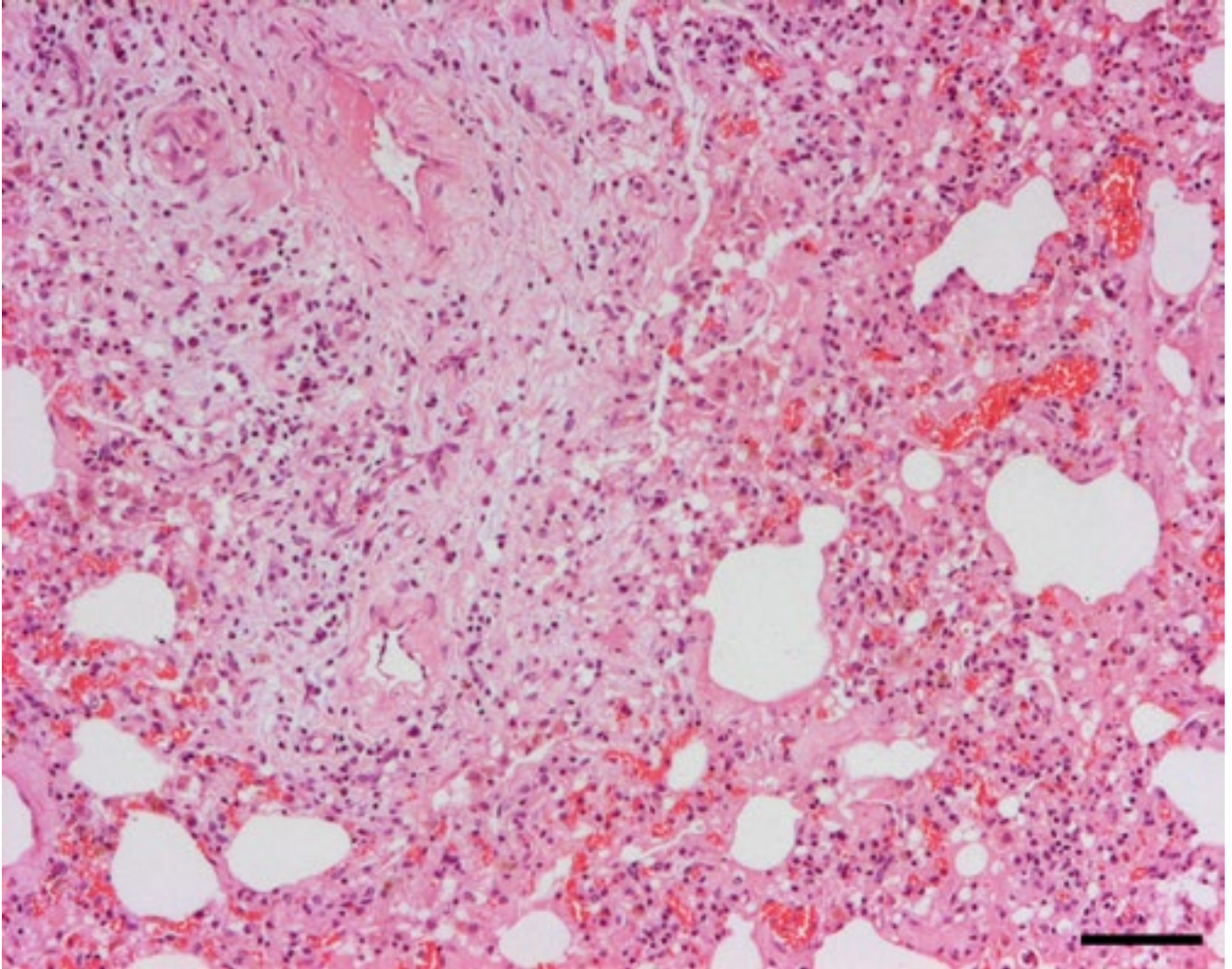
Tyypillisiä esitietoja EMPF:tä sairastavilla hevosilla ovat useita viikkoja kestänyt laihtuminen, apatia, kuume, yskeminen ja takypnea.^{1,3,6} Keuhkojen auskultaatiossa hengitysäänet voivat olla normaalit tai kohtalaisesti korostuneet, hengittäminen voi olla vaikeutunutta ja hengitystiheys yli 20 kertaa minuutissa.^{1,6} Keuhkojen ultraäänitutkimuksessa voidaan bilateraalisesti nähdä harvakaikuisia tiivistymäalueita keuhkokudoksessa ja kauttaaltaan paksuuntunut pleura, joskin muutosten ha-

vaitseminen ultraäänellä on haastavaa.^{1,4,9} Keuhkoröntgenkuvissa todetaan runsaasti nodulaarisia tiivistymiä sekä diffuusi bronkointerstitiellinen kuvio.^{4,6,9} Trakealimäntteiden ja keuhkokuuhtelunäytteiden (BAL) sytologinen kuva koostuu pääasiassa neutrofiilisista granulocyteista, sekä vähäisemmästä määrästä makrofageja.^{1,6,16} Makrofagien sytoplasmassa voidaan nähdä hemosideriini-pigmenttiä.¹⁶ Osalla hevosista EHV-5 on pystytty toteamaan BAL:ista.^{1,2,16} Veren fibrinogeenipitoisuus, valkosolujen kokonaismäärä ja neutrofiilisten granulocyteitten määrä ovat yleensä kasvaneet, punasoluosuus ja lymfosyyttien määrä vähentyneet.^{2,6} Edellä mainitut kliiniset löydökset ovat EMPF-diagnoosin kannalta epäspesifisiä. Tärkeimpiä erotusdiagnooseja ovat kasvaimet ja granulomatoottinen tai paiseinen pneumonia.^{1,8} Jos lisäksi keuhkokudoksen biopsianäytteen histologisessa tutkimuksessa todetaan tyypilliset muutokset, EMPF-diagnoosin varmuus kasvaa.⁶

Sekundaarinen bakteriellinen pneumonia voi entisestään vaikeuttaa EMPF-diagnoosia. Jollei sekundaarista infektiota ole kehittynyt, keuhkokudoksen bakteriologiset ja sienitutkimukset ovat tyypillisesti negatiivisia, mutta positiivisenkin bakteriologisen näytteen yhteydessä kannattaa pitää mielessä taustalla mahdollisesti vaikuttava EMPF, erityisesti jos resistenttimäärityksen perusteella valittu antibioottilääke ei kokonaan poista oireita ja nodulaarinen interstitiellinen kuvio voimistuu röntgenkuvissa.^{6,16} EMPF diagnosoidaan tyypillisesti vanhoilla, yli 15-vuotiailla hevosilla, mutta on mahdollinen kaikenikäisillä aikuisilla hevosilla.^{1,3,5,6,9} Sukupuoli- tai rotupredilektiota ei ole todettu, mutta diagnosoitujen tapauksien määräkkin on toistaiseksi pieni.^{6,17}

Patologiset muutokset

Williams ym.⁵ kuvasivat 2007 ensimmäisen kerran EMPF:n makroskooppiset ja histologiset muutokset, joita Poth ym.³ myöhemmin tarkensivat. Tyypillisiä makroskooppisia löydöksiä ovat vaaleat, leikkauspinnaltaan lievästi pullistuvat, kiinteät sidekudoskyhmyt keuhkokudoksessa sekä suurentuneet keuhkoimusolmukkeet. Makroskooppisissa löydöksissä todetaan kahta alatyyppeä: joko runsas määrä yhteensulautuvia, halkaisijaltaan alle 5 cm:n kyhmyjä, jotka täyttävät lähes koko keuhkokudoksen, tai useita suurempia, normaalin keuhkokudoksen erottamia, halkaisijaltaan jopa 10 cm:n kyhmyjä. Nämä kaksi



KUVA 1 FIGURE

Keuhkokudoksen interstitiumiin on tulehdussolujen lisäksi kertynyt löyhää sekä organisoitunutta sidekudosta. Hematoksyliini-eosiinivärjäys, mittapalkki 150 mm.

Interstitial accumulation of inflammatory cells as well as loose and organized connective tissue in the lung. Hematoxylin and eosin stain, bar 150 mm.

muotoa eivät histologisesti eroa toisistaan.

Histologisesti kyhmyissä todetaan runsas sidekudoksen kertyminen alveolaariseen interstitiumiin. Kyhmyt yleensä selkeästi rajautuvat muusta keuhkokudoksesta. Tyypillisesti sidekudos muodostuu hyvin organisoituneesta kypsästä kollageenista, jonka seassa on vaihtelevia määriä tulehdussoluja. Vähäisemmässä määrin voidaan nähdä myös heikommin järjestäytyntä löyhää sidekudosta. Tulehdusolukertymä koostuu etenkin lymfosyyteistä. Lisäksi todetaan plasmajäät, neutrofiilisiä granulosityyttejä sekä yksittäisiä eosinofiilisiä granulosityyttejä, mastosoluja ja monitumaisia jättisoluja. Muuttuneilla alueilla

alveoliseinämiä pintoja usein reunustavat kuutiomaiset solut, proliferoituneet tyypin II pneumosyytit, ja alveoliseinämät voivat muodostaa laajentuneita, hunajakennomaisia tai kystamaisia alueita. Alveolililassa voi olla runsaita neutrofiilisten granulosityttien ja vakuolaaristen makrofagien kertymiä. Eosinofiilisiä, tumansisäisiä virusinkluisioita on todettu alveolaarissa makrofageissa muttei imusolmukkeissa. Keuhkoimusolmukkeiden suurentuminen johtuu imukudoksen hyperplasiasta, ja yksittäisiä monitumaisia jättisoluja voidaan havaita myös imusolmukkeissa.

Myös muissa kroonisissa pneumonioidissa voi esiintyä sidekudostumista. EMPF

erottuu erityisesti kyhmyisellä rakenteellaan ja intranukleaarilla virusinkluisioilla intraluminaalisissa makrofageissa.

Hoito

Uudet virussairaudet ovat lisänneet kiinnostusta antiviraalisten lääkkeiden käyttöön myös hevosten hoidossa. Wongin ym.⁶ tutkimuksessa neljälle EMPF-diagnosoidulle hevoselle annettiin 20 mg/ kg asikloviiria suun kautta 8 tunnin välein yhdistettynä vaihteleviin yhdistelmiin kortisonia, antibiootteja ja tukihoidoa. Kaksi hevosista toipui ja kaksi jouduttiin lopettamaan keuhkosairauden vuoksi. Schwarz ym.¹⁶ hoitivat EMPF-hevosta onnistuneesti

valasikloviirilla. Annos oli 40 mg/kg suun kautta 8 tunnin välein 7 päivän ajan. Hevonen sai myös fenyylibutatsonia muttei kortisoni- tai antibioottilääkitystä.

Asikloviiria ja sen esiastetta valasikloviiria on käytetty hevosilla EHV-1-viruksen aiheuttamien sairauksien hoitoon, mutta gammaherpesvirusten herkkyys asikloviirille on vielä tuntematon. Suun kautta annostelussa valasikloviirilla saavutetaan paljon suurempi asikloviiripitoisuus plasmassa kuin samalla annoksella (20 mg/kg) asikloviiria ja lähes yhtä suuri pitoisuus kuin suonsisäisesti annettua asikloviirilla (10 mg/kg).¹⁸ Ihmisillä suun kautta annetun asikloviirin tärkein haittavaikutus on munuaistoksisuus. Se ei vaikuta olevan ongelma hevoselle.¹⁸

Patogeneesi

On ollut epäselvää, onko EHV-5 keuhkokuutosten laukaiseva tekijä vai kehittykö hevosille ensin krooninen keuhkosairaus, jota seuraa sekundaarinen EHV-5 -tartunta. Erikoislaatuinen kyhmyinen sidekudostuminen, jota harvoin nähdään muiden aiheuttajien yhteydessä, viittaa EHV-5:n todelliseen merkitykseen EMPF:n synnysä. Kaikilla EMPF-diagnosoidulla hevosilla on todettu EHV-5-tartunta ja osalla yhtäaikainen EHV-2-tartunta, mikä on antanut aiheutta epällä myös EHV-2:n osallisuutta EMPF:n patogeneesissä.⁶ Myös asikloviirin menestyksekkäs kokeilu EMPF:n hoidossa on antanut viitteitä herpesviruksen osuudesta taudissa.¹⁶ Hiljattain EMPF on pystytty aiheuttamaan terveille hevosille kokeellisella EHV-5-infektioilla, mikä vahvistaa EHV-5-viruksen osuutta sairauden todellisena aiheuttajana.¹⁹ Gammaherpesvirusten on aiemmin tiedetty infektoivan lähinnä lymfosyyttejä, mutta EMPF:n yhteydessä EHV-5 on eristetty alveolaarisista makrofageista, ja viruksen reservoaarin epälläänkin olevan jokin muu solupopulaatio kuin lymfosyytit.^{5,11,15} Kokeellisella infektiolla aiheutetussa EMPF:ssa virusta ei pystytty eristämään keuhkoista PCR:llä, vaikka immunohistokemiallinen värjäys oli keuhkokudoksessa positiivinen.¹⁹ Tämä voi olla seurausta viruksen vähäisestä määrästä tai latentista vaiheesta sidekudostumisen kehittymisen aikaan keuhkokudoksessa.

Hiljattain on raportoitu tapaus, jossa EMPF:a sairastaneella hevosella todettiin T-soluleukemia.⁴ Lisäksi yhdellä hevosella on EMPF:n yhteydessä kuvattu voimakas anemia ja luuytimessä runsaasti T-solu-

ja eikä lainkaan B-soluja.¹ Molemmissa tapauksissa EHV-5-virus todettiin sekä keuhkokudoksessa että luuytimessä. Myös meidän tapauselostuksessamme hevosella todettiin T-solukasvain, lymfooma. EHV-5-tartunta voi ilmeisesti indusoida myös pelkän lymfooman kehittymisen ilman EMPF-sairautta, mihin viittaa tapauselostus yhdestä tammasta.²⁰ Tamman imusolmukkeiden T-solurikas B-solulymfooma oli positiivinen EHV-5-virukselle PCR-menetelmällä tutkittuna, kasvainsolut sisälsivät intranukleaarisia inklusioita ja kasvain hävisi asikloviirilääkityksen jälkeen.

On siis mahdollista, että EHV-5 on taustasyynä sekä keuhkofibroosin että lymfooman tai leukemian synnysä hevosilla vastaavasti kuin Epstein-Barr-virus ihmisillä. Epstein-Barr-virus on gammaherpesvirus, joka ilmeisesti vaikuttaa ihmisten idiopaattisen keuhkofibroosin sekä B-solulymfooman syntymiseen erityisesti immuunipuutteisilla ihmisillä.^{17,21} Toistaiseksi tiedetään, miksi osalla hevosista EHV-5 -tartunta on oireeton ja miksi osalle hevosista kehittyy lymfooma, EMPF tai molemmat.

TAPAUSELOSTUS

Kolmevuotias vuonohevosstamma tuli lähetteellä Yliopistolliseen eläinsairaalaan. Hevonen oli ollut normaalia väsyneempi ja ripuloinut toistuvasti viimeisen puolen vuoden ajan. Viikon ajan sillä oli ollut lisäksi vaihtelevasti kuumetta. Kliinisessä tutkimuksessa hevosen lämpö oli 37,9 °C, sydämen lyöntitiheys 60 kertaa ja hengitystiheys 16 kertaa minuutissa. Leuanalus- sekä korvanalusimusolmukkeet todettiin normaalia kiinteämmiksi sekä lievästi suurentuneiksi. Hevosen veren punasoluosuus oli huomattavasti normaalia pienempi (15 %, viitearvo 24–44 %) ja albumiinipitoisuus kohtalaisesti normaalia pienempi (19,8 g/l, viitearvo 28–38 g/l). Veren fibrinogeenipitoisuus oli lisääntynyt (7,1 g/l, viitearvo < 4 g/l), gammaglobuliinipitoisuus oli kohonnut (50,2 g/l, viitearvo 16–44,8 g/l) ja valkosolumäärä lievästi kohonnut (15 x 10⁹/l, viitearvo 6,0–12,0 x 10⁹/l). Lisäksi veressä todettiin kasvaneet glutamyyliiniferasiin (GT), alkalisen fosfataasin (AFOS) ja sorbitolidehydrogenaasin (SDH) pitoisuudet. Pernan ultraäänitutkimuksessa todettiin useita pyöreitä, kaikuharvoja alueita. Pernassa ja palpaitavissa olevissa imusolmukkeissa todettujen muutosten sekä lukuisten

paraneoplastiseen syndroomaan viittaavien löydösten (kuumeilu, voimakas anemia, hyperfibrinogenemia, hyperglobulinemia) perusteella hevoselle asetettiin oletusdiagnosiksi lymfooma. Lymfoomaepäilyn ja huonon yleistilan vuoksi hevonen päätettiin lopettaa.

Ruumiinavauksessa hevosen imusolmukkeiden todettiin olevan kauttaaltaan kohtalaisesti suurentuneet. Histologisesti tutkittiin suoliliepeen, keuhkojen, sekä lantion alueen imusolmukkeita. Kaikissa todettiin normaalirakenteen korvautuneen T-solumerkkiaineelle positiivisilla, pyöreillä, hyperkromaattisilla, halkaisijaltaan noin 10–15 µm olevilla kasvainsoluilla. Vastaavaa kasvainsolukkoa todettiin laajoina kertyminä myös maksassa ja pernassa.

Hevosen keuhkokudos oli kauttaaltaan normaalia kiinteämpää ja kyhmyistä. Histologisesti keuhkoissa todettiin multifokaalisti kohtalaista sidekudostumista alveoliseinämiä interstitiumissa. Se keskittyi keuhkoputkien ja pienien keuhkovaltimoiden ympärille (kuva 1). Sidekudos sisälsi kohtalaisia määriä järjestäytyntä kollageenia. Sen joukossa oli kohtalaisia määriä lymfosyyttejä sekä vähäisempiä määriä plasmasoluja, neutrofiilisiä granulosityttejä ja makrofageja. Makrofagiin sytoplasmassa todettiin satunnaisesti hemosideriini-pigmenttiä. Keuhkoissa ei todettu virusinklusioita, mutta PCR-tutkimuksen tulos keuhkokudoksesta EHV-5-viruksen varalta oli positiivinen.

Hevosen suolistossa todettiin muutamia *Parascaris equorum* -suolinkaisia ja histologisesti kohtalainen määrä eosinofiilisiä granulosityttejä suolen limakalvolla ja limakalvon alaisessa kerroksessa. Ruumiinavauksessa tutkittiin histologisesti myös maksaa, pernaa, munuaisia, sydänlihasta ja hermoganglioita. Niissä ei todettu merkittäviä patologisia muutoksia.

Ruumiinavauksen päälöydökseksi todettiin lymfooma. Luuytimen tutkiminen kasvainmuutosten varalta ei kuitenkaan sisältynyt ruumiinavauksen laajuuteen, joten diagnoosi lymfooman ja leukemian erottamisen osalta jäi avoimeksi.

Tapauksessa todettiin lymfooman lisäksi EMPF-keuhkosairaudelle tyypilliset makroskooppiset ja histologiset muutokset, positiivinen PCR-tutkimus EHV-5:n osalta eikä merkkejä muista keuhkosairauksien liittyvistä taudinaiheuttajista. Nykytiedon perusteella pidämme todennäköisenä että EHV-5 on keuhkokuutosten taustasyynä

tällä hevosella. Sen sijaan viruksen vaikutus lymfooman syntyyn jää spekulatiiviseksi. Tapausselostuksen hevonen oli EMPF-potilaaksi varsin nuori. Tyypillisemmin sairaus diagnosoidaan vanhoilla hevosilla.

KIITOKSET

Kiitokset eläinlääkäri Jukka Taimenelle ja professori Terttu Katilalle.

LÄHDEKIRJALLISUUS

- Hart KA, Barton MH, Williams KJ, Flaminio MJB, Howerth EW. Multinodular pulmonary fibrosis, pancytopenia and equine herpesvirus-5 infection in a thoroughbred gelding. *Equine Vet Educ.* 2008;20:470-6.
- Niedermaier G, Poth T, Gehlen H. Clinical aspects of multinodular pulmonary fibrosis in two warmblood horses. *Vet Rec.* 2010;166:426-30.
- Poth T, Niedermaier G, Hermanns W. Equine multinodular pulmonary fibrosis in association with an EHV-5 infection in 5 horses. *Wien Tierarztl Monatschr.* 2009;96:203-8.
- Schwarz B, Gruber A, Benetka V, Rütgen B, Schwendenwein I, Leidinger E ym. Concurrent T cell leukemia and equine multinodular pulmonary fibrosis in a Hanoverian Warmblood mare. *Equine Vet Educ.* 2012;24:187-92.
- Williams KJ, Maes R, Del Piero F, Lim A, Wise A, Bolin DC ym. Equine multinodular pulmonary fibrosis: A newly recognized herpesvirus-associated fibrotic lung disease. *Vet Pathol.* 2007;44:849-62.
- Wong DM, Belgrave RL, Williams KJ, Del Piero F, Alcott CJ, Bolin SR ym. Multinodular pulmonary fibrosis in five horses. *J Am Vet Med Assoc.* 2008;232:898-905.
- Verryken K, Saey V, Maes S, Borchers K, Van De Walle G, Ducatelle R ym. First report of multinodular pulmonary fibrosis associated with equine herpesvirus 5 in Belgium. *Vlaam Diergeneesk Tijdschr.* 2010;79:297-301.
- Kubiski SV, Rech RR, Camus MS, Pellegrini-Masini A, Elfenbein JR, Howerth EW. Pathology in practice. *J Am Vet Med Assoc.* 2009;235:381-3.
- Soare T, Leeming G, Morgan R, Papoula-Pereira R, Kipar A, Stewart JP ym. Short communications: Equine multinodular pulmonary fibrosis in horses in the UK. *Vet Rec.* 2011;169:313-5.
- Telford EAR, Studdert MJ, Agius CT, Watson MS, Aird HC, Davison AJ. Equine herpesviruses 2 and 5 are -herpesviruses. *Virology.* 1993;195:492-9.
- Fortier G, van Erck E, Pronost S, Lekeux P, Thiry E. Equine gammaherpesviruses: Pathogenesis, epidemiology and diagnosis. *Vet J.* 2010;186:148-56.
- Hevosen herpesvirus EHV -1 ja EHV-4 infektiot [kottisivu internetissä]: Elintarviketurvallisuusvirasto Evira [päivitetty 04.04.2013]. www.evira.fi.
- Wang L, Raidal SL, Pizzirani A, Wilcox GE. Detection of respiratory herpesviruses in foals and adult horses determined by nested multiplex PCR. *Vet Microbiol.* 2007;121:18-28.
- Oppen TV, Kershaw O, Borchers K, Glitz F, Boeve MH. Detection of equine herpesvirus type 2 (EHV-2) in horses showing. *Tierarztl Prax Ausg G Grosstiere Nutztiere.* 2001;29:227-33.
- Nordengrahn A, Merza M, Ros C, Lindholm A, Pálfi V, Hannant D ym. Prevalence of equine herpesvirus types 2 and 5 in horse populations by using type-specific PCR assays. *Vet Res.* 2002;33:251-9.
- Schwarz B, Schwendenwein I, Van den Hoven R. Successful outcome in a case of equine multinodular pulmonary fibrosis (EMPF) treated with valacyclovir. *Equine Vet Educ.* 2013;25:389-92.
- Dunkel B. Pulmonary fibrosis and gammaherpesvirus infection in horses. *Equine Vet Educ.* 2012;24:200-5.
- Garré B, Shebany K, Gryspeerdt A, Baert K, Van Der Meulen K, Nauwynck H ym. Pharmacokinetics of acyclovir after intravenous infusion of acyclovir and after oral administration of acyclovir and its prodrug valacyclovir in healthy adult horses. *Antimicrob Agents Chemother.* 2007;51:4308-14.
- Williams KJ, Robinson NE, Lim A, Brandenberger C, Maes R, Behan A ym. Experimental induction of pulmonary fibrosis in horses with the gammaherpesvirus equine herpesvirus 5. *PLoS One.* 2013;8:e77754.
- Vander Werf K, Davis E. Disease remission in a horse with EHV-5-associated lymphoma. *J Vet Intern Med.* 2013;27:387-9.
- Doran P, Egan JJ. Herpesviruses: A cofactor in the pathogenesis of idiopathic pulmonary fibrosis? *Am J Physiol Lung Cell Mol Physiol.* 2005;289:L709-10.

KIRJOITTAJIEN YHTEYSTIEDOT

Hanna-Kaisa Sihvo, ELL, Dipl ECVP
Tutkija, Maa- ja metsätaloustieteellinen
sekä eläinlääketieteellinen tiedekunta, PL
66, 00014 Helsingin yliopisto
hanna-kaisa.sihvo@helsinki.fi
Anna Mykkänen, ELT
Kliininen opettaja, eläinlääketieteellinen
tiedekunta, Kliinisen hevos- ja pien-
eläinlääketieteen osasto
Gail Leeming, BVetMed, MPhil PhD,
FRCPath, MRCVS
Veterinary Pathology, School of Veterinary
Science Leahurst, University of Liverpool
Udo Hetzel, Dr.rer.nat., Dr.med.vet., FTA
Pathologie, MRCVS