

Contents lists available at ScienceDirect**Acta Haematologica Polonica**journal homepage: www.elsevier.com/locate/achaem**Kazuistyka/Case report**

Wysokie dawki cyklofosfamidu po niemieloablacyjnym haploidentycznym przeszczepieniu komórek krwiotwórczych u dziecka z nawrotową postacią nerwiaka zarodkowego: krok w kierunku rozdzielenia reakcji GVT i GVH



High-dose posttransplantation cyclophosphamide after haploidentical stem cell transplantation in a child with recurrent neuroblastoma: a step forward to separate GVT from GVH

Krzysztof Czyżewski^{1,2}, Jan Styczyński^{1,2,*}, Robert Dębski^{1,2},
Anna Krenska^{1,2}, Mariusz Wysocki^{1,2}

¹Katedra Pediatrii, Hematologii i Onkologii Collegium Medicum Uniwersytet Mikołaja Kopernika, Kierownik: prof. dr hab. n. med. Mariusz Wysocki, Bydgoszcz, Polska

²Szpital Uniwersytecki nr 1 im. Jurasza, Dyrektor: mgr Jacek Kryś, Bydgoszcz, Polska

INFORMACJE O ARTYKULE

Historia artykułu:

Otrzymano: 29.12.2013

Zaakceptowano: 24.02.2014

Dostępne online: 06.03.2014

Słowa kluczowe:

- haplo-HSCT
- przeszczepienie komórek krwiotwórczych
- T-deplecja in vivo
- neuroblastoma
- cyklofosfamid

A B S T R A C T

Allogeneic HSCT with graft versus tumor (GVT) effect is an accepted therapeutic option in pediatric solid tumors. Due to donor availability and logistic reasons, unmanipulated family haploidentical transplants are becoming increasingly used in patients lacking an HLA identical family donor, or a well matched unrelated donor. Recently nonmyeloablative, haplo-identical T-cell replete bone marrow transplantation using high-dose cyclophosphamide post-HSCT (PTCy) to control GVHD and prevent graft rejection by inducing bi-directional tolerance was described. The objective of this report is an analysis of case of a child treated for relapsed neuroblastoma with haploidentical HSCT with PTCy. In this case following therapeutic modalities were combined: haploidentical HSCT in pediatric solid tumor relapsing after autologous HSCT, non-myeloablative haploidentical HSCT with unmanipulated T-repleted graft, and post-transplant use of high-dose cyclophosphamide as GVHD prophylaxis. This strategy was safe and efficient, as we observed low toxicity, relatively fast hematological engraftment, and hyperacute GVHD followed by mild GVHD. Patient stayed in remission for 12 months. Based on published data, it seems

* Adres do korespondencji: Klinika Pediatrii, Hematologii i Onkologii, ul. Skłodowskiej-Curie 9, 85-094 Bydgoszcz, Polska.

Tel.: +48 52 585 4860; fax: +48 52 585 4867.

Adres email: jstyczynski@cm.umk.pl (J. Styczyński).

<http://dx.doi.org/10.1016/j.achaem.2014.02.006>

0001-5814/© 2014 Polskie Towarzystwo Hematologów i Transfuzjologów, Instytut Hematologii i Transfuzjologii. Published by Elsevier Urban & Partner Sp. z o.o. All rights reserved.

Keywords:

- Haploidentical
- Hematopoietic stem cell transplantation
- T-depletion in vivo
- Neuroblastoma
- Cyclophosphamide

possible, that PTCy selectively depletes T cells that react against host allo-antigens, yet preserves tumor-specific and pathogen reactive T cells.

© 2014 Polskie Towarzystwo Hematologów i Transfuzjologów, Instytut Hematologii i Transfuzjologii. Published by Elsevier Urban & Partner Sp. z o.o. All rights reserved.

Wstęp

Chemioterapia wysokodawkowa z przeszczepieniem autologicznych komórek krwiotwórczych (auto-HSCT; *autologous hematopoietic stem cell transplantation*) jest elementem wielu schematów leczenia guzów litych u dzieci, w tym w nerwiaku zarodkowym (*neuroblastoma*) [1, 2]. W terapii tego nowotworu od ponad dekady stosuje się również przeszczepienia allogenicznych komórek krwiotwórczych (allo-HSCT; *allogeneic hematopoietic stem cell transplantation*) od zgodnego dawcy rodzinnego lub niespokrewnionego [2, 3], a także transplantacje haploidentyczne (haplo-HSCT) [1, 4, 5]. Z uwagi na możliwość wystąpienia efektu przeszczep przeciwko guzowi (GvT; *graft versus tumor*) transplantacja komórek krwiotwórczych od dawcy haploidentycznego może być jedną z opcji terapeutycznych [4]. Największym wyzwaniem związanym z haplo-HSCT są: bariera immunologiczna utrudniająca wszczepienie komórek hematopoetycznych oraz obecność dużej liczby limfocytów T sprzyjającej rozwojowi ciężkiej postaci choroby przeszczep-przeciwko-gospodarzowi (GVHD; *graft versus host disease*) [6]. Zastosowanie magadawek komórek CD34+ uzyskanych w wyniku afezyzy oraz selekcji pozytywnej metodą immunomagnetyczną może przyczynić się do przełamania bariery immunologicznej wynikającej z różnic antygenów zgodności tkankowej (HLA) pomiędzy dawcą i biorcą [7] oraz zminimalizować ryzyko wystąpienia GVHD [8]. Jednak brak limfocytów T w materiale przeszczepowym może utrudnić wszczepienie komórek i uzyskanie trójliniowej rekonstrukcji hematologicznej [9].

Przeszczepienie haploidentyczne jest definiowane jako transplantacja szpiku kostnego lub komórek krwiotwórczych od krewnego, który jest w połowie zgodny w zakresie HLA [9]. W praktyce oznacza to transplantację od matki, ojca lub rodzeństwa – co ma zalety ze względów logistycznych, motywacji i dostępności dawcy, zwłaszcza w przypadku konieczności ponownej donacji. Wadami tego rodzaju transplantacji może być rozwój GVHD, brak wszczepienia, a także powikłania infekcyjne, zwiększające ryzyko śmiertelności (TRM; *treatment related mortality*). W celu pokonania tych problemów, w praktyce klinicznej stosuje się immunoselekcję: pozytywną komórek CD34 lub negatywną komórek CD3+/CD19+ [10–14].

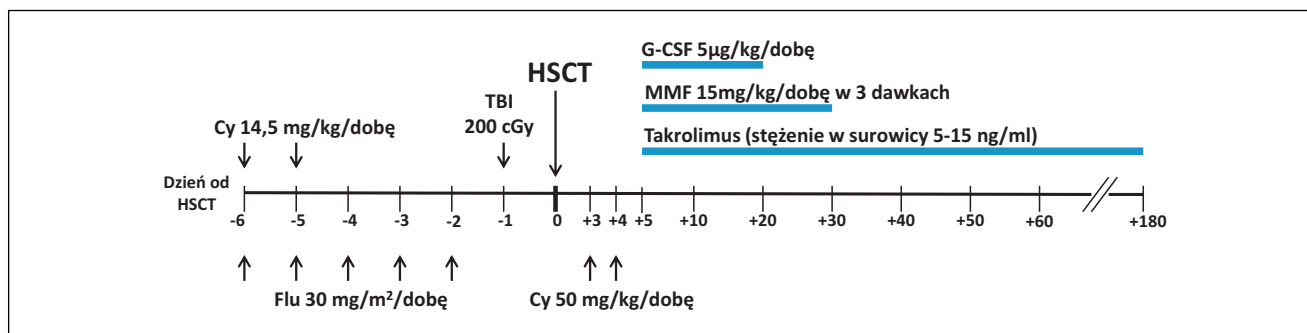
Nową metodą profilaktyki GVHD stosowaną również w przeszczepieniach haploidentycznych jest podanie wysokich dawek cyklofosfamidu po przeszczepieniu (PTCy), poprzedzonym zastosowaniem niemieloablacyjnego kondycjonowania [6, 15, 16]. Celem tej pracy jest analiza przypadku zastosowania wysokich dawek cyklofosfamidu po

przeszczepieniu haploidentycznym u pacjenta z nawrotnym nerwiakiem zarodkowym.

Opis przypadku

Chłopiec, u którego w wieku 9 lat rozpoznano *neuroblastoma* (IV stopień zaawansowania klinicznego, guz jamy brzusznej, kanału kręgowego, zajęcie szpiku kostnego, N-myc ujemny), w kwietniu 2007 r. rozpoczął chemioterapię neoadjuwantową, zgodnie z programem HR-NBL-1/ESIOP-2001 [17]. W związku z niezadawalającą odpowiedzią zastosowano dodatkowe dwa cykle TVD [18]. Po uzyskaniu remisji w szpiku kostnym potwierdzonej ujemnymi wynikami trepanobiopsji, we wrześniu 2007 r. przeprowadzono separację komórek hematopoetycznych krwi obwodowej. We wrześniu 2007 r. wykonano zabieg operacyjny usunięcia guza jamy brzusznej, jednak ze względu na powiększone węzły chłonne krezki pacjent otrzymał 2 dodatkowe bloki chemioterapii. Po uzyskaniu remisji potwierdzonej badaniami obrazowymi i izotopowymi MIBG pacjenta zakwalifikowano do chemioterapii wysokodawkowej i przeszczepienia autologicznych komórek hematopoetycznych. W styczniu 2008 r. po kondycjonowaniu BuMel (wg HR-NBL-1/ESIOP-2001) przeprowadzono zabieg przeszczepienia. Przebieg poprzyszczepowy bez istotnych powikłań. Następnie zgodnie z programem HR-NBL/ESIOP-2001 pacjent zrealizował radioterapię lokalną i terapię kwasem cis-retinowym. Kompleksowe leczenie onkologiczne zakończył lipcu 2008 r.

W grudniu 2011 roku u pacjenta rozpoznano wznową rozsianą *neuroblastoma* z masą guzową w sąsiedztwie kości krzyżowej, wnikającą do kanału kręgowego i miednicy mniejszej, z cechami wielogniskowego zajęcia szpiku. Zastosowano chemioterapię: HD-CIT (karboplatyna, irinotekan, temozolamid) [19], następnie 6 bloków VOIT (winkrystyna, irinotekan, temozolamid) [20], po których obserwowano stabilny obraz choroby. Po badaniach kontrolnych, z uwagi na masę patologiczną w obrębie kości krzyżowej, pacjenta zakwalifikowano do zabiegu usunięcia tej masy, który przeprowadzono w sierpniu 2012 r. W badaniu histopatologicznym usuniętych zmian nie stwierdzono żywego utkania nowotworowego. Następnie pacjent zrealizował kolejny blok chemioterapii – blok ICE-Topotecan (ifosfamid, karboplatyna, etopozyd, topotecan) [21], a jednocześnie został zakwalifikowany do allogenicznej transplantacji szpiku kostnego. Z uwagi na brak zgodnego dawcy rodzinnego i brak zgodnego dawcy niespokrewnionego zdecydowano o przeprowadzeniu przeszczepienia od dawcy haploidentycznego (matki).



Ryc. 1 – Protokół niemieloabacyjnego kondycjonowania i haploidentycznej transplantacji z potransplantacyjnym użyciem cyklofosfamidu. Cy – cyklofosfamid, Flu – fludarabina, G-CSF – czynnik wzrostu kolonii granulocytów, HSCT – transplantacja komórek krwiotwórczych, MMF – mykofenolan mofetylu, TBI – całkowite napromienienie ciała. Wg [6] w modyfikacji własnej

Fig. 1 – Treatment protocol for non-myeloablative conditioning regimen in haploidentical transplantation with post-transplantation use of cyclophosphamide. Cy – cyclophosphamide, Flu – fludarabine, G-CSF – granulocyte colony stimulating factor, HSCT – hematopoietic stem cell transplantation, MMF – mycophenolate mofetil, TBI – total body irradiation. Based on [6] with modification

W październiku 2012 roku pacjent został przyjęty do oddziału przeszczepowego. Przed rozpoczęciem kondycjonowania i po transplantacji zastosowano profilaktykę zapalenia błon śluzowych przewodu pokarmowego czynnikiem wzrostu keratynocytów (palifermin). W niemieloabacyjnym kondycjonowaniu wg Munchel i wsp. [6] zastosowano fludarabinę (30 mg/m²/dobę, dni -6. do -2.), niskie dawki cyklofosfamidu (14,5 mg/kg/dobę, dni -6. do -5.) oraz całkowite napromienienie całego ciała pojedynczą frakcją 2 Gy (dzień -1.). Kondycjonowanie tolerował dobrze. Następnie przeszczepiono komórki krwiotwórcze z krwi obwodowej od matki, zgodnej w zakresie układu grupowego AB0. Przetoczono $18,27 \times 10^8$ komórek jądrzastych/kg mc. biorcy, w tym $9,80 \times 10^6$ CD34+/kg mc. biorcy oraz $10,6 \times 10^8$ CD3+/kg mc. biorcy. Profilaktykę GVHD przeprowadzano, stosując wysokie dawki cyklofosfamidu (50 mg/kg/dobę) w dobach +3. i +4. oraz od dnia +5. takrolimus (pod kontrolą stężenia w surowicy, zakres stężeń 5–15 ng/ml) i mykofenolat mofetylu (15 mg/kg dożylnie, trzy razy na dobę od dnia +5. do +20. a następnie doustnie). Od doby +5. do +20. stosowano też G-CSF (filgrastim, 5 µg/kg/dobę) (Ryc. 1).

W dobach +1. do +4. wystąpiła uogólniona reakcja zapalna z gorączką, gwałtownym wzrostem wskaźników stanu zapalnego i spadkiem diurezy. Wdrożono antybiotykoterapię skojarzoną, zastosowano dopaminę. Wraz z intensywnym leczeniem immunosupresyjnym (wysokie dawki cyklofosfamidu) stan pacjenta ustabilizował się i objawy ustąpiły. Jednocześnie pojawił się świąd skóry i wysypka klinicznie odpowiadająca postaci skórnej ostrej choroby przeszczep-przeciwko-gospodarzowi w stopniu III. W terapii GVHD zastosowano metylprednizolon w dawce 2 mg/kg mc./dobę. Ze względu na nieprzyjmowanie pokarmu, w dobach +1. do +18. prowadzono pełne żywienie pozajelitowe. Kolejne epizody gorączki nie wystąpiły. Kilkakrotnie wymagał przetoczenia koncentratu krwinek płytkowych i koncentratu krwinek czerwonych. Nie obserwowano innych powikłań poprzyszczepowych. Nadir neutropenii (0,03 G/L) wystąpił w dobie +10. Bez względu na liczbę granulocytów

przekroczyła wartość 0,5 G/L w dobie +19. (pacjent otrzymał G-CSF). Liczba płytek krwi przekroczyła wartość 20 G/L w dobie +27. Odsetek retikulocytów przekroczył 5‰ w dobie +21. W +27. dobie wykonano mielogram, który wykazał szpik dość bogatokomórkowy z reprezentacją wszystkich linii komórkowych. W badaniu metodą VNTR stwierdzono pełny chimeryzm dawcy. Badania PCR nie wykazały obecności EBV-DNA i CMV-DNA. W +28. dobie po transplantacji wypisano pacjenta w stanie ogólnym dobrym do domu. Od doby +30. stopniowo odstawiono mykofenolan mofetylu. Dawkę takrolimusu stopniowo zredukowano i odstawiono lek w dobie +180. W tym czasie oraz później pacjent kilkakrotnie wymagał przetoczenia koncentratu krwinek czerwonych. W dalszym okresie poprzyszczepowym nie obserwowano przewlekłej postaci choroby przeszczep-przeciwko-gospodarzowi ani reaktywacji zakażenia EBV i CMV. W 13. miesiącu po haplo-HSCT u pacjenta rozpoznano jednak zajęcie zatok obocznych nosa będące kolejną wznową. Wdrożono u pacjenta chemioterapię.

Omówienie

Ze względu na ograniczoną skuteczność stosowanych metod terapii onkologicznej w leczeniu guzów litych u dzieci coraz większe nadzieje pokłada się w allogenicznych przeszczepieniach komórek krwiotwórczych i reakcji przeszczep-przeciwko-nowotworowi. Ze względu na dostępność dawcy oraz możliwość prowadzenia terapii komórkowej, terapia wysokodawkowa z przeszczepieniem komórek hematopoetycznych od dawcy haploidentycznego jest aktualnie ważną opcją terapeutyczną w niektórych guzach litych u dzieci [3, 5, 12].

Główną zaletą przeszczepienia komórek krwiotwórczych od dawcy haploidentycznego w zakresie HLA jest szybkość znalezienia i dostępność jednego lub więcej dawców, ponieważ rodzice i statystycznie połowa rodzeństwa są w połowie zgodni w zakresie HLA z biorcą [6]. Z uwagi na terapeutyczny efekt przeszczepu przeciwko białaczce

w nowotworach hematologicznych podobnego mechanizmu działania, przeszczep przeciwko guzowi upatruje się w alloprzeszczepach u pacjentów z guzami litymi [22].

W opisywanym przypadku połączyliśmy następujące metody terapeutyczne: przeszczepienie haploidentyczne u dziecka z nawrotem guza litego po przeszczepieniu autologicznym, przeszczepienie haploidentyczne bez manipulacji komórkowej i usuwania limfocytów T z materiału przeszczepowego oraz zastosowanie PTCy w celu profilaktyki GVHD. Przyjęty protokół postępowania okazał się bezpieczny i skuteczny: obserwowano niewielką toksycność, stosunkowo szybkie przyjęcie przeszczepu i rekonstrukcję hematologiczną oraz, poza nadostrą GVHD w pierwszych dniach po przeszczepieniu, łagodną reakcją przeszczep-przeciwno-gospodarzowi.

Zastosowanie PTCy może znacznie poprawić wyniki leczenia pacjentów poddawanych przeszczepieniu od dawców haploidentycznych [6]. Metoda ta jednocześnie eliminuje konieczność stosowania kosztownej i pracochłonnej metody T-deplecji *ex vivo*.

Dotychczasowe doświadczenia z zastosowaniem kondycjonowania niemieloablacyjnego z przeszczepieniem haploidentycznym bez manipulacji komórek (*T-replete graft*) i podaniem PTCy w celu kontroli GVHD i zapobiegania odrzucaniu przeszczepu poprzez indukowanie dwukierunkowej tolerancji pokazują na dużą skuteczność tej metody. Dodatkowo, obserwuje się stosunkowo niską TRM (*transplantation-related mortality*) związaną z niską częstością GVHD i powikłań infekcyjnych.

W analizie Kanakry i wsp. obejmującej 785 dorosłych pacjentów (w tym u 50 pacjentów otrzymujących przeszczepienie od dawców haploidentycznych), u których zastosowano PTCy jako profilaktykę GVHD, nie obserwowano ani jednego przypadku zespołu limfoproliferacyjnego EBV-PTLD w ciągu pierwszych 12 miesięcy po przeszczepieniu [23]. Zarówno w tym badaniu, jak i w analizie Bolaños-Meade i wsp. [24] obejmującej grupę 14 pacjentów haploidentycznych, autorzy podkreślali, że dzięki tej metodzie stosunkowo duża grupa pacjentów może zostać wyleczona bez towarzyszącej ciężkiej toksycności.

W ostatnim okresie czasu zwrócono uwagę na mechanizm efektów wywołanych przez zastosowanie PTCy. Ross i wsp. wykazali, że PTCy wywiera efekt selektywnej deplecji limfocytów T, które reagują przeciwko alloantygenom biorcy, z jednoczesnym zachowaniem reaktywnych limfocytów T skierowanych przeciwko komórkom nowotworowym (*tumor-specific reactive T Cells*) [25]. Jest to jeden z bardzo ważnych dowodów wskazujących na możliwość zachowania korzystnego efektu limfocytów T skierowanych przeciwko komórkom nowotworu i patogenom, z jednoczesnym uniknięciem allogenicznej reakcji GVHD (*graft-versus-host disease*) [26], czyli rozdzielenia reakcji GVT i GVH. Ze względu na znaczenie, ta koncepcja jest określana mianem Świętego Grała immunologii transplantacyjnej komórek krwiotwórczych [26, 27].

PTCy nie jest nową metodą w transplantologii. Została wynaleziona w roku 1963 w badaniach przeszczepów skóry u szczurów przez Berenbaum [28]. Wykazano wówczas, że lepsze przeżycie przeszczepu występowało, gdy zastosowano cyklofosfamid po, a nie przed transplantacją.

Haploidentyczne HSCT z PTCy jest dobrą metodą w terapii nowotworów hematologicznych wysokiego ryzyka, dającą długotrwałe remisje z niską toksycnością, niską częstością GVHD oraz z wczesną rekonstrukcją immunologiczną. Zastosowanie terapii niemieloablacyjnej przed haplo-HSCT oraz PTCy pokazuje też możliwości terapeutyczne u pacjentów ze współistniejącymi ograniczeniami we wskazaniach do przeszczepienia komórek krwiotwórczych. Haplo-HSCT z PTCy jest bezpieczną i skuteczną opcją terapeutyczną dla pacjentów nie mających dawcy zgodnego w HLA. Dotychczasowe doniesienia literaturowe pokazują, że metoda ta może być oferowana jako standardowe postępowanie terapeutyczne. Obserwacje te wymagają jednak dalszych badań.

Wkład autorów w pracę/Authors' contribution

KC – dostarczenie danych klinicznych, napisanie artykułu, zebranie piśmiennictwa; JS – koncepcja pracy, napisanie artykułu, zebranie piśmiennictwa, krytyczna rewizja artykułu, akceptacja artykułu; RD, AK – dostarczenie danych klinicznych; MW – akceptacja artykułu.

Konflikt interesów/Conflict of interest

Nie występuje.

Finansowanie/Financial support

Nie występuje.

Etyka/Ethics

Treści przedstawione w artykule są zgodne z zasadami Deklaracji Helsińskiej, dyrektywami Unii Europejskiej oraz ujednoliconymi wymaganiami dla czasopism biomedycznych.

PIŚMIENNICTWO / REFERENCES

- [1] Kanold J, Paillard C, Tchirkov A, et al. Allogeneic or haploidentical HSCT for refractory or relapsed solid tumors in children: Toward a neuroblastoma model. *Bone Marrow Transplant* 2008;42(Suppl 2):S25-S30.
- [2] Ladenstein R, Potschger U, Hartman O, et al. 28 years of high-dose therapy and SCT for neuroblastoma in Europe: Lessons from more than 4000 procedures. *Bone Marrow Transplant* 2008;41(Suppl 2):S118-S127.
- [3] Hale GA, Arora M, Ahn KW, et al. Allogeneic hematopoietic cell transplantation for neuroblastoma: The CIBMTR experience. *Bone Marrow Transplant* 2013;48:1056-1064.
- [4] Inoue M, Nakano T, Yoneda A, et al. Kawa K. Graft-versus-tumor effect in a patient with advanced neuroblastoma who received HLA haplo-identical bone marrow transplantation. *Bone Marrow Transplant* 2003;32:103-106.
- [5] Toporski J, Garkavij M, Tennvall J, et al. High-dose iodine-131-metaiodobenzylguanidine with haploidentical stem

- cell transplantation and posttransplant immunotherapy in children with relapsed/refractory neuroblastoma. *Biol Blood Marrow Transplant* 2009;15:1077-1085.
- [6] Munchel A, Kesslerwan C, Symons HJ, et al. Nonmyeloablative, HLA-haploidentical bone marrow transplantation with high dose, post-transplantation cyclophosphamide. *Pediatr Rep* 2011;3(Suppl 2):e15.
- [7] Bastien JP, Roy J, Roy DC. Selective T-cell depletion for haplotype-mismatched allogeneic stem cell transplantation. *Semin Oncol* 2012;39:674-682.
- [8] Zinno F, Landi F, Aureli V, et al. Positive immunomagnetic CD34(+) cell selection in haplo-identical transplants in beta-thalassemia patients: Removal of platelets using an automated system. *Cytotherapy* 2010;12:60-66.
- [9] Styczyński J, Rochnowska M, Dębski R, et al. Haploidentyczne przeszczepienie allogenicznym komórek krwiotwórczych z deplecją CD3/CD19 i kondycjonowaniem mieloablacyjnym: Opis przypadku i przegląd piśmiennictwa. *Współczesna Onkologia* 2010;13:292-296.
- [10] Bachar-Lustig E, Rachamim N, Li HW, Lan F, Reisner Y. Megadose of T cell-depleted bone marrow overcomes MHC barriers in sublethally irradiated mice. *Nat Med* 1995;1:1268-1273.
- [11] Bachar-Lustig E, Li HW, Marcus H, Reisner Y. Tolerance induction by megadose stem cell transplants: Synergism between sca-1+ lin- cells and nonalloreactive T cells. *Transplant Proc* 1998;30:4007-4008.
- [12] Dykes JH, Toporski J, Juliusson G, et al. Rapid and effective CD3 T-cell depletion with a magnetic cell sorting program to produce peripheral blood progenitor cell products for haploidentical transplantation in children and adults. *Transfusion* 2007;47:2134-2142.
- [13] Bethge WA, Faul C, Bornhauser M, et al. Haploidentical allogeneic hematopoietic cell transplantation in adults using CD3/CD19 depletion and reduced intensity conditioning: an update. *Blood Cells Mol Dis* 2008;40:13-19.
- [14] Chen X, Hale GA, Barfield R, et al. Rapid immune reconstitution after a reduced-intensity conditioning regimen and a CD3-depleted haploidentical stem cell graft for paediatric refractory haematological malignancies. *Br J Haematol* 2006;135:524-532.
- [15] Kasamon YL, Luznik L, Leffell MS, et al. Nonmyeloablative HLA-haploidentical bone marrow transplantation with high-dose posttransplantation cyclophosphamide: Effect of HLA disparity on outcome. *Biol Blood Marrow Transplant* 2010;16:482-489.
- [16] Bilmon IA, Kwan J, Gottlieb D, et al. Haploidentical bone marrow transplants for haematological malignancies using non-myeloablative conditioning therapy and post-transplant immunosuppression with cyclophosphamide: Results from a single Australian centre. *Intern Med J* 2013;43:191-196.
- [17] Ladenstein R, Valteau-Gouanet D, Brock P, et al. Randomized trial of prophylactic granulocyte colony-stimulating factor during rapid cojec induction in pediatric patients with high-risk neuroblastoma: The European HR-NBL1/SIOPEN study. *J Clin Oncol* 2010;28:3516-3524.
- [18] Garaventa A, Luksch R, Biasotti S, et al. A phase II study of topotecan with vincristine and doxorubicin in children with recurrent/refractory neuroblastoma. *Cancer* 2003;98:2488-2494.
- [19] Kushner BH, Kramer K, Modak S, Cheung NK. High-dose carboplatin-irinotecan-temozolomide: Treatment option for neuroblastoma resistant to topotecan. *Pediatr Blood Cancer* 2011;56:403-408.
- [20] Wagner LM, Perentesis JP, Reid JM, et al. Phase I trial of two schedules of vincristine, oral irinotecan, and temozolomide (VOIT) for children with relapsed or refractory solid tumors: A Children's Oncology Group phase I consortium study. *Pediatr Blood Cancer* 2010;54:538-545.
- [21] Donfrancesco A, Jenkner A, Castellano A, et al. Ifosfamide/carboplatin/etoposide (ICE) as front-line, topotecan/cyclophosphamide as second-line and oral temozolomide as third-line treatment for advanced neuroblastoma over one year of age. *Acta Paediatr Suppl* 2004;93:6-11.
- [22] Childs R, Chernoff A, Contentin N, et al. Regression of metastatic renal-cell carcinoma after nonmyeloablative allogeneic peripheral-blood stem-cell transplantation. *N Engl J Med* 2000;343:750-758.
- [23] Kanakry JA, Kasamon YL, Bolaños-Meade J, et al. Absence of post-transplantation lymphoproliferative disorder after allogeneic blood or marrow transplantation using post-transplantation cyclophosphamide as graft-versus-host disease prophylaxis. *Biol Blood Marrow Transplant* 2013;19:1514-1517.
- [24] Bolaños-Meade J, Fuchs EJ, Luznik L, et al. HLA-haploidentical bone marrow transplantation with posttransplant cyclophosphamide expands the donor pool for patients with sickle cell disease. *Blood* 2012;120:4285-4291.
- [25] Ross D, Jones M, Komanduri K, Levy RB. Antigen and lymphopenia-driven donor T cells are differentially diminished by post-transplantation administration of cyclophosphamide after hematopoietic cell transplantation. *Biol Blood Marrow Transplant* 2013;19:1430-1438.
- [26] Oliveira G, Greco R, Lupo-Stanghellini MT, et al. Use of TK-cells in haploidentical hematopoietic stem cell transplantation. *Curr Opin Hematol* 2012;19:427-433.
- [27] Fuchs EJ. Selective alleodepletion: have we finally found the Holy Grail? *Biol Blood Marrow Transplant* 2013;19:1413-1414.
- [28] Berenbaum MC. Prolongation of homograft survival in mice with single doses of cyclophosphamide. *Nature* 1963;200:84.