

Механизмы патогенеза трематодозов: присутствие секреторных белков кошачьей двуустки *Opisthorchis felineus* в тканях желчного пузыря у больных хроническим описторхозом

М.Ю. Пахарукова^{1,2}✉, А.В. Ковнер¹, А.Н. Триголубов³, Е.Н. Федин³, Е.С. Михайлова^{2,4}, С.Г. Штофин⁴, А.И. Аутеншлюс^{2,4},
В.А. Мордвинов^{1,2}

¹ Федеральное государственное бюджетное научное учреждение «Федеральный исследовательский центр Институт цитологии и генетики
Сибирского отделения Российской академии наук», Новосибирск, Россия

² Федеральное государственное бюджетное научное учреждение «Научно-исследовательский институт молекулярной биологии и биофизики»,
Новосибирск, Россия

³ Государственное бюджетное учреждение здравоохранения Новосибирской области «Городская клиническая больница № 2», Новосибирск, Россия

⁴ Федеральное государственное бюджетное образовательное учреждение высшего профессионального образования «Новосибирский
государственный медицинский университет» Министерства здравоохранения Российской Федерации, Новосибирск, Россия

Описторхоз, обусловленный паразитированием кошачьей двуустки *Opisthorchis felineus* в желчных протоках печени человека и рыбоядных млекопитающих, распространен преимущественно на территории бывшего СНГ и стран Восточной Европы. Это заболевание приводит к нарушениям функций печени и поджелудочной железы: холангитам, холециститу, фиброзу печени, панкреатиту. Секреторно-экскреторный белковый продукт гельминтов считается ключевым фактором в системе взаимоотношений «паразит-хозяин» и опосредует многообразие плейотропных патогенных эффектов влияния гельминтов на организм хозяина. Цель данной работы – определение механизма секреции паразитарных белков тиоредоксин пероксидазы и глутатион-S-трансферазы в условиях окислительного стресса *in vitro*. Методом Вестерн-блот анализа с использованием специфических антител против рекомбинантных белков описторха *O. felineus* показано, что гельминты экскретируют белки тиоредоксин пероксидазу и глутатион-S-трансферазу в среду инкубации *in vitro*. При этом моделирование окислительного стресса *in vitro* приводит к увеличению содержания белков тиоредоксин пероксидазы и глутатион-S-трансферазы в среде инкубации. С помощью иммуногистохимии продемонстрировано, что тиоредоксин пероксидаза и глутатион-S-трансфераза обнаруживаются в тканях желчных протоков экспериментальных животных (хомяков), а также людей, больных описторхозом. Полученные данные важны для понимания молекулярных механизмов патогенеза описторхоза, а также для усовершенствования методов иммунодиагностики описторхоза и ассоциированных с ним заболеваний.

Ключевые слова: описторхоз; экскреторно-секреторный продукт; активные формы кислорода; тиоредоксин пероксидаза; кошачья двуустка *Opisthorchis felineus*; иммуногистохимия; глутатион-S-трансфераза.

Mechanisms of trematodiasis pathogenicity: the presence of the secretory proteins from the liver fluke *Opisthorchis felineus* in the gallbladder tissues of the patients with chronic opisthorchiasis

M.Y. Pakharukova^{1,2}✉, A.V. Kovner¹,
A.N. Trigolubov³, E.N. Fedin³, E.S. Mikhailova^{2,4},
S.G. Shtofin⁴, A.I. Autenshlyus^{2,4}, V.A. Mordvinov^{1,2}

¹ Institute of Cytology and Genetics SB RAS, Novosibirsk, Russia

² Institute of Molecular Biology and Biophysics, Novosibirsk, Russia

³ Novosibirsk City Hospital No. 2, Novosibirsk, Russia

⁴ Novosibirsk State Medical University, Novosibirsk, Russia

Opisthorchiasis caused by the liver fluke *Opisthorchis felineus* infection remains a serious public health problem in the former USSR and Eastern European countries. *O. felineus* infests the bile ducts, the liver and gallbladder of many fish-eating mammalian species, including humans. Opisthorchiasis leads to a number of related diseases of the liver and pancreas: liver fibrosis, cholangitis, cholecystitis, liver cysts and pancreatitis. Excretory-secretory products of the parasite are considered to be key factors in host-parasite relationships and mediate pathogenic pleiotropic effects on the host organism. The aim of this study was to determine the helminthic proteins (thioredoxin peroxidase and glutathione-S-transferase) in the gallbladder tissues of the experimental animals and patients with opisthorchiasis disease. We demonstrated by immunohistochemistry assay using antibodies against recombinant *O. felineus* proteins that thioredoxin peroxidase and glutathione-S-transferase could be detected in the biliary duct epithelium of the experimental animals and in human gallbladder tissues. Moreover, these proteins could also be detected in human gallbladder infiltrated cells and underlying connective tissues. The

results are important for understanding the molecular mechanisms of opisthorchiasis pathogenesis, as well as for improvement of the immunodiagnosics of the opisthorchiasis and opisthorchiasis-related diseases.

Key words: opisthorchiasis; excretory-secretory products; reactive oxygen species; thioredoxin peroxidase; liver fluke *Opisthorchis felinus*; immunohistochemistry; glutathione-S-transferase.

КАК ЦИТИРОВАТЬ ЭТУ СТАТЬЮ:

Пахарукова М.Ю., Ковнер А.В., Триголубов А.Н., Федин Е.Н., Михайлова Е.С., Штофин С.Г., Аутеншлюс А.И., Мордвинов В.А. Механизмы патогенеза трематодозов: присутствие секреторных белков кошачьей двуустки *Opisthorchis felinus* в тканях желчного пузыря у больных хроническим описторхозом. Вавиловский журнал генетики и селекции. 2017;21(3):312-316. DOI 10.18699/VJ16.17-0

HOW TO CITE THIS ARTICLE:

Pakharukova M.Y., Kovner A.V., Trigolubov A.N., Fedin E.N., Mikhailova E.S., Shtofin S.G., Autenshlyus A.I., Mordvinov V.A. Mechanisms of trematodiasis pathogenicity: the presence of the secretory proteins from the liver fluke *Opisthorchis felinus* in the gallbladder tissues of the patients with chronic opisthorchiasis. Vavilovskii Zhurnal Genetiki i Selekcii = Vavilov Journal of Genetics and Breeding. 2017;21(3):312-316. DOI 10.18699/VJ16.17-0

Кошачья двуустка (*Opisthorchis felinus*), представитель паразитических плоских червей класса Трематоды семейства Opisthorchiidae, – один из возбудителей описторхоза. *O. felinus* распространен на территории стран бывшего СНГ и Восточной Европы. Описторхи паразитируют в желчных протоках человека и рыбоядных млекопитающих (Беэр, 2005; Pakharukova, Mordvinov, 2016). Описторхоз приводит к нарушениям функций печени и поджелудочной железы, вызывает дискинезии желчевыводящих путей, заболевания желудка и кишечника, вегетососудистую дистонию (Sripa et al., 2007; Ogorodova et al., 2015; Pakharukova, Mordvinov, 2016). Развитие рака желчных протоков, холангиокарциномы, напрямую связано с длительной описторхозной инвазией (Sripa et al., 2012). Родственные виды этого семейства (*O. viverrini*, *Clonorchis sinensis*) являются причиной развития холангиокарциномы и признаны Международным агентством по исследованию рака (IARC) биологическими канцерогенами человека класса I опасности (Kaewpitoon et al., 2008; IARC, 2012). В настоящее время прямой связи между описторхозом *O. felinus* у людей и заболеваемостью холангиокарциномой не показано (Pakharukova, Mordvinov, 2016). Однако канцерогенный потенциал *O. felinus* на экспериментальной модели (грызунах) в целом такой же, как у *O. viverrini* и *C. sinensis* (Maksimova et al., 2015).

Считается, что экскреторно-секреторный продукт описторха – один из ключевых компонентов его патогенного действия и во многом определяет механизм взаимодействия «паразит–хозяин». Продолжительность жизни *O. felinus* в организме человека составляет не менее 30 лет, что свидетельствует об устойчивости паразита к защитным системам организма (Беэр, 2005). По-видимому, такую защиту выполняет комплекс белковых продуктов, секретлируемых гельминтами в окружающую среду. Эти вещества совместно с физическим воздействием гельминтов могут стимулировать цитотоксические процессы в окружающих тканях, что в конечном итоге приводит к патологическим изменениям (Sripa et al., 2012).

Состав секретлируемого протеома, полученного при инкубации взрослых особей *in vitro*, описан для *O. felinus* (Львова и др., 2014) и других близкородственных трематод. Белки тиоредоксин пероксидаза (ТРх) и глутатион-

S-трансфераза (GST) входят в состав этого протеома и, вероятно, выполняют функцию внешней защиты гельминтов от атаки кислородных радикалов при столкновении с эозинофилами и нейтрофилами (Suttiprapa et al., 2008; Dalton et al., 2013; Львова и др., 2014). Кроме того, ТРх модулирует развитие иммунного ответа, осуществляя активацию макрофагов по альтернативному пути, направленному на снижение воспалительных процессов и усиление репаративных процессов (Dalton et al., 2013). Эти белки у млекопитающих участвуют во внутриклеточной защите клеток от кислородных радикалов.

Необходимо отметить, что до сих пор не известно, есть ли различия между секреторными белками, полученными при инкубации описторхов *in vitro* в неблагоприятных для гельминтов условиях инкубации, и *in vivo* внутри желчных протоков млекопитающих. Такие различия могут быть обусловлены тем, что оболочка трематод обладает способностью частично слущиваться в среду инкубации при неблагоприятных условиях. При этом несовершенство методов поддержания трематод *in vitro* может объяснять наличие в среде инкубации цитоплазматических ферментов ТРх и GST. Таким образом, до сих пор нет прямых доказательств, что эти белки действительно секретируются гельминтами *in vivo*. Кроме того, спектр секреторных белков червей, полученных на модели грызунов, – не показатель того, что происходит при описторхозе человека. Цель данной работы – определение белков ТРх и GST описторха в тканях желчных протоков и желчного пузыря экспериментальных животных, а также желчного пузыря человека.

Материалы и методы

Биоматериал. Метацеркарии *Opisthorchis felinus* были выделены из подкожных мышечных тканей зараженных рыб (язь) из р. Обь (Pakharukova et al., 2015). Шесть-восемь недельных хомяков *Mesocricetus auratus* подвергали заражению перорально 50 метацеркариями. Протокол экспериментальных работ с хомяками был одобрен Комиссией по биоэтике ИЦиГ СО РАН (Протокол № 25 от 12.12.2014). Образцы биоматериала человека – ткани желчного пузыря – получены от пациентов с холециститом и холелитиазом при выполнении лапароскопической

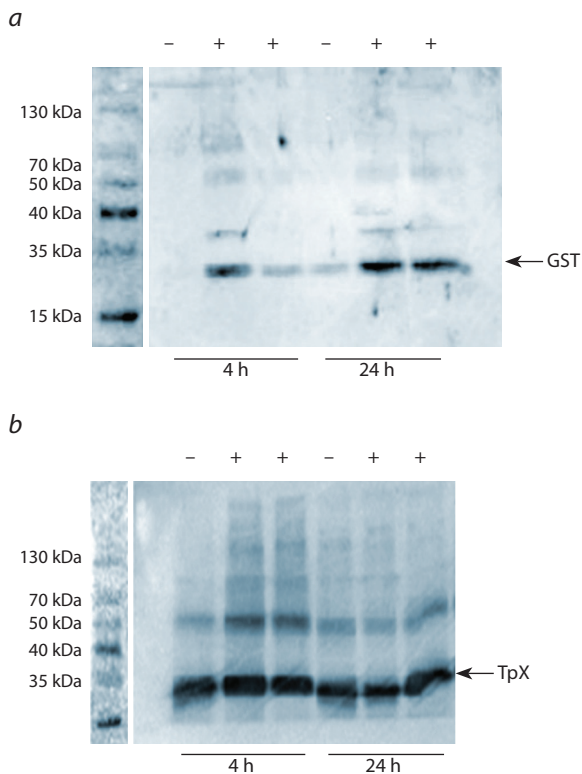


Fig. 1. Contents of (a) GST and (b) TPx proteins in (-) *in vitro* worm incubation medium and (+) after hydrogen peroxide treatment for 4 and 24 hours.

One typical result is shown for each case. The arrows indicate proteins (a) GST and (b) TPx.

операции по удалению желчного пузыря в Городской клинической больнице № 2 г. Новосибирска. Материал от пациентов с описторхозом отбирали в опытную группу (2 человека), материал от пациентов без описторхоза (30 человек) – в контрольную. Протокол исследования с использованием материала пациентов был одобрен этической комиссией НИИ молекулярной биологии и биофизики, г. Новосибирск (Протокол № 2/2016 от 27.10.2016).

Иммуногистохимия. Образцы печени трех контрольных и трех зараженных описторхами хомяков фиксировали в забуференном 10 % формалине в течение одного-семи дней при 4 °С, затем образцы обезвоживали в серии возрастающего градиента этилового спирта и ксилола, заключали в синтетическую парафиновую смесь. Таким же способом подготавливали образцы стенки желчного пузыря человека. Срезы толщиной 4 мкм изготавливали на ротационном микротоме (Мисгом, Германия), окрашивали гематоксилином и эозином или проводили иммуногистохимию (Kovner et al., 2016) с ранее полученными первичными антителами против рекомбинантного белка *O. felineus* TPx (разведение 1:100) (Петренко и др., 2016) или первичными антителами против рекомбинантного белка *O. felineus* GST 28 кДа (разведение 1:20) (Разумов и др., 2016), далее обрабатывали вторичными антителами, мечеными HRP (Abcam, США). Анализ готовых препаратов проводили с помощью светового микроскопа AxioImager A1 с фотокамерой AxioCam MRc (Carl Zeiss, Германия).

Культивирование червей *in vitro* и Вестерн-блот анализ. Взрослых червей *O. felineus* выделяли из желчных протоков печени хомяков через 3–4 мес. после заражения, промывали более 10 раз в физиологическом растворе (0.9 % р-р NaCl), затем несколько раз в среде RPMI-1640, содержащей 1 % глюкозу, 100 мкг/мл стрептомицина, 100 мкг/мл пенициллина, 0.25 мкг/мл амфотерицина В (Sigma, США), и инкубировали в течение одного дня в атмосфере 5 % CO₂ при 37 °С (Pakharukova et al., 2015). Через один день для моделирования окислительного стресса в среду добавляли 0.5 мМ перекись водорода. Из лунок отбирали 200 мкл среды через 4 и 24 ч в образцы добавили протеазный ингибиторный коктейль (Amresco) и хранили при –80 °С. Эксперименты были повторены три раза. Вестерн-блот анализ проводили с помощью стандартной методики, используя ранее полученные антитела против TPx (разведение 1:1000) (Петренко и др., 2016) или GST 28 кДа (разведение 1:500) (Разумов и др., 2016) и стандартное количество среды культивирования – 30 мкл.

Результаты

Содержание TPx в среде инкубации взрослых червей анализировали с помощью метода Вестерн-блот (рис. 1) через 4 и 24 ч от начала эксперимента. Обнаружено, что в течение времени инкубации гельминтов в среде наблюдается увеличение интенсивности сигналов белков GST, что свидетельствует о накоплении этих белков в окружающей среде (см. рис. 1), белок TPx через 4 ч присутствует в среде инкубации в большом количестве. Таким образом, гельминты экскретируют белки TPx и GST, которые находятся в среде инкубации. Интересно, что воздействие перекисью водорода вызывает увеличение интенсивности сигналов белков TPx и GST по сравнению с контролем. Таким образом, моделирование окислительного стресса *in vitro* приводит к увеличению содержания белков TPx и GST описторха в среде инкубации (см. рис. 1).

Для изучения способности червей экскретировать белки TPx и GST в желчных протоках проведены иммуногистохимические исследования образцов печени контрольных и зараженных описторхами хомяков (рис. 2) с антителами, полученными на рекомбинантные белки *O. felineus* TPx и GST.

На рис. 2, б в протоке желчного пузыря виден описторх (O), внутри описторха – яйца. Ткани описторха почти полностью прокрашиваются антителами против TPx. У инфицированных животных белки TPx и GST обнаружены в клетках стенки желчных протоков – холангиоцитах; в клетках желчных протоков контрольных животных реакция на антитела не наблюдается (см. рис. 2, а). Таким образом, паразитические белки TPx и GST попадают наружу и выявляются в клетках эпителия желчных протоков экспериментальных животных.

Результаты исследований с использованием образцов желчного пузыря пациентов, страдающих описторхозом, показали, что эти белки также могут присутствовать в клетках эпителия желчного пузыря человека (рис. 3). Кроме холангиоцитов, при использовании антител к белкам TPx и GST специфическим образом окрашиваются также клетки инфильтрата и подлежащей соединительной ткани.

Обсуждение

В работе впервые показано, что в составе секретируемого протеома описторха *O. felineus* при паразитировании на человеке находятся белки TPx и GST. Важно подчеркнуть, что эти белки накапливаются в тканях желчных протоков и, вероятно, могут участвовать в механизмах взаимоотношений «паразит–хозяин».

Роль паразитарных белков TPx и GST в развитии описторхоз-ассоциированных заболеваний TPx и GST в настоящее время исследована только фрагментарно. Имеющиеся в литературе данные о значении паразитарных белков во взаимоотношениях «паразит–хозяин» при гельминтных трематодных заболеваниях в подавляющем большинстве получены в результате исследований шистосомозов (паразитарных заболеваний, вызываемых трематодами рода *Schistosoma*) и в меньшей степени – трематодозов гепато-билиарной системы, к которым относятся, в частности, описторхоз, вызываемый *O. viverrini*, и клонорхоз, обусловленный *C. sinensis*, а также фасциолез, вызываемый *Fasciola hepatica*. По сравнению с работами, посвященными этим гельминтозам, молекулярные исследования описторхоза, вызываемого *O. felineus*, находятся на начальной стадии. Известно, что тиоредоксин пероксидаза *F. hepatica* обладает иммуномодулирующими свойствами в организме хозяина – снижает уровень TH1-ответа и усиливает степень TH2-ответа иммунной системы (Dalton et al., 2013), направленный на снижение воспалительных процессов, усиление заживления ран. Кроме того, показано, что секретируемая *O. viverrini* глутатион-S-трансфераза способна регулировать пролиферацию клеток, действуя как митоген, через активацию AKT и ERK путей передачи сигнала (Daoungang et al., 2012). Учитывая тот факт, что хронический описторхоз приводит к ряду серьезных осложнений, в частности к холангиофиброзу, а также холангиокарциноме (Sripa et al., 2007; Maksimova et al., 2015), белки TPx и GST, накапливающиеся в холангиоцитах длительное время, играют, вероятно, важную роль в патогенезе заболевания и возникновении его осложнений (Sripa et al., 2012). Таким образом, полу-

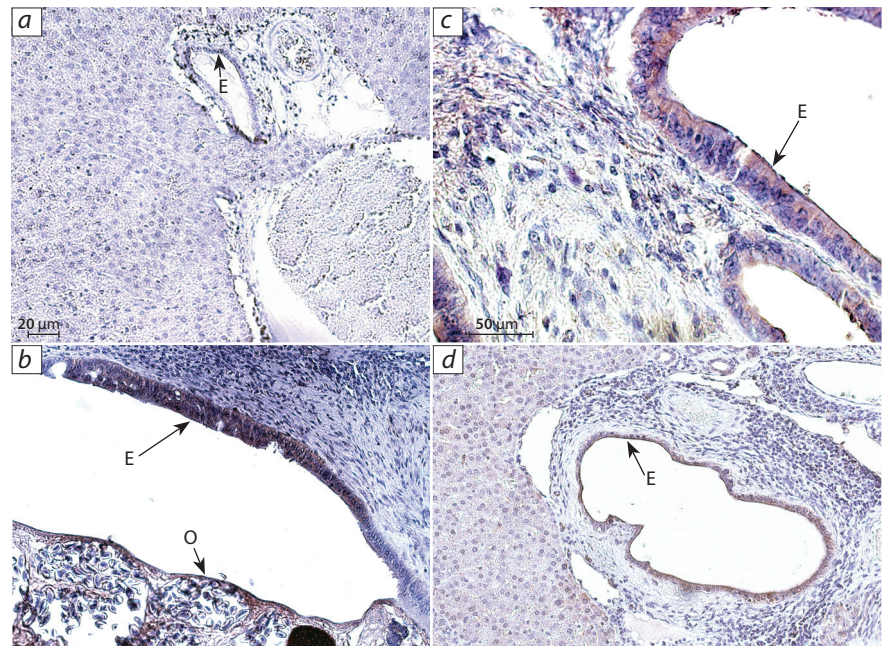


Fig. 2. Immunohistochemical staining of liver samples from (a) control animals and (b, c, d) from animals infected with *O. felineus* three months before the analysis. The staining was done with antibodies against *O. felineus* proteins: (a, b, d) TPx and (c) GST. One typical result is shown for each case.

E, bile duct epithelium; O, worm inside the bile duct. a, d: $\times 100$; b, c: $\times 400$

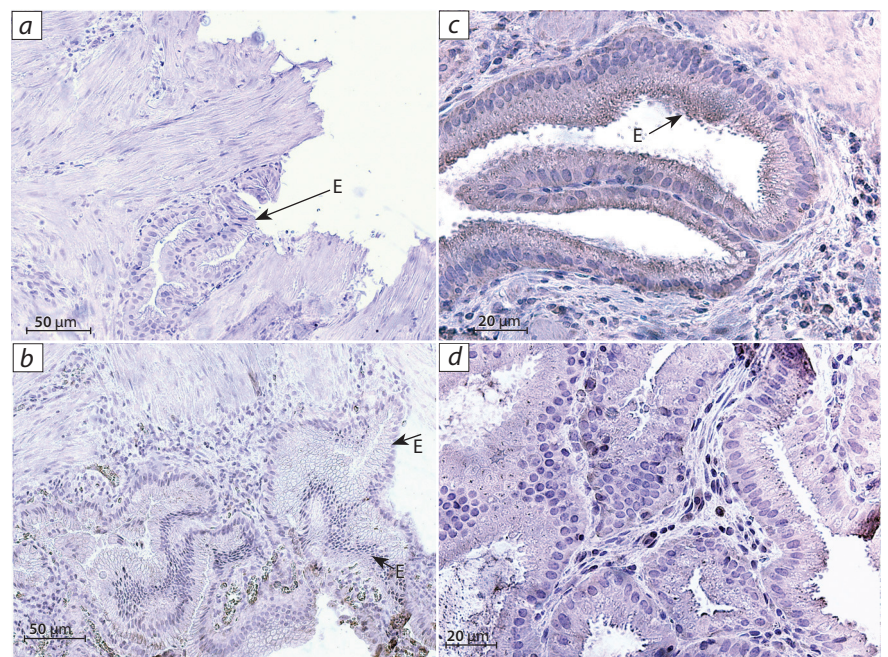


Fig. 3. Bile duct samples (a, b: $\times 100$; c, d: $\times 400$) from (a, b) uninfected people and (c, d) people infected with *O. felineus* after immunohistochemistry with antibodies against *O. felineus* proteins (a, c) TPx or (b, d) GST. One typical result is shown for each case.

E, bile duct epithelium.

ченные результаты имеют важное значение для развития представлений о механизмах патогенеза описторхоза, вызванного *O. felineus*, и описторхоз-ассоциированных заболеваний человека.

Важно отметить, что, по результатам нашего исследования, белки TPx и GST *O. felineus* обладают выраженной иммуногенностью при обнаружении в тканях человека. Вероятно, есть возможность нахождения этих белков в биологических жидкостях пациентов с описторхозом, в частности в крови и желчи. К сожалению, в настоящее время диагностика описторхоза методом иммуноферментного анализа не всегда дает гарантированный результат. Часто результат диагностики ложноотрицательный (Собств. неопубл. данные). Это может быть вызвано как относительно слабой степенью инвазии пациента описторхом, так и недостаточной эффективностью антител в коммерчески доступных наборах для выявления описторхоза. На основании полученных результатов можно предположить, что использование антител против секреторных белков TPx и GST *O. felineus* улучшит методы иммунодиагностики описторхоза и ассоциированных с ним заболеваний.

Acknowledgments

This study was supported by the Russian Foundation for Basic Research, projects 16-04-00356a, 15-04-03551a, and State Budgeted Project 0324-2016-0002.

The authors are grateful to colleagues from the Institute of Cytology and Genetics V. Petrenko and M. Pomaznyy for kindly provided antibodies against *O. felineus* proteins TPx and GST and to participants of the Tomsk OPisthorchiasis Consortium (TOPIC) (Ogorodova et al., 2015).

Conflict of interest

The authors declare no conflict of interest.

References

- Beer S.A. *Biologiya vzbudatelya opistorkhoza* [Biology of the agent of opisthorchiasis]. Moscow: KMK Publ., 2005;336 p. (in Russian)
- Dalton J.P., Robinson M.W., Mulcahy G., O'Neill S.M., Donnelly S. Immunomodulatory molecules of *Fasciola hepatica*: candidates for both vaccine and immunotherapeutic development. *Vet. Parasitol.* 2013;195(3-4):272-285. DOI 10.1016/j.vetpar.2013.04.008.
- Daorueang D., Thuwajit P., Roittrakul S., Laha T., Kaewkes S., Endo Y., Thuwajit C. Secreted *Opisthorchis viverrini* glutathione S-transferase regulates cell proliferation through AKT and ERK pathways in cholangiocarcinoma. *Parasitol. Int.* 2012;61(1):155-161. DOI 10.1016/j.parint.2011.07.011. Epub. 2011. Jul. 19.
- IARC Monogr. Eval. Carcinog. Risks Hum. 2012;100(Pt. B):1-441.
- Kaewpitoon N., Kaewpitoon S.J., Pengsaa P., Sripa B. *Opisthorchis viverrini*: the carcinogenic human liver fluke. *World J. Gastroenterol.* 2008;14:666-674. DOI 10.3748/wjg.14.666.
- Kovner A.V., Potapova O.V., Shkurupy V.A., Shestopalov A.M. Morphofunctional characteristics of pulmonary surfactant system and its effect on immune cells in Influenza A (H1N1) Pathogenesis. *Open J. Pathol.* 2016;06(1(01)):1-7. DOI 10.4236/ojpathology.2016.61001.
- L'vova M.N., Duzhak T.G., Tsentlovich Iu.P., Katokhin A.V., Mordvinov V.A. Secretome of the adult liver fluke *Opisthorchis felineus*. *Parazitologiya = Parasitology.* 2014;48(3):169-184. (in Russian)
- Maksimova G.A., Pakharukova M.Y., Kashina E.V., Zhukova N.A., Kovner A.V., Lvova M.N., Katokhin A.V., Tolstikova T.G., Sripa B., Mordvinov V.A. Effect of *Opisthorchis felineus* infection and dimethylnitrosamine administration on the induction of cholangiocarcinoma in Syrian hamsters. *Parasitol. Int.* 2015. Oct. 6. pii: S1383-5769(15)00166-X. DOI 10.1016/j.parint.2015.10.002.
- Ogorodova L.M., Fedorova O.S., Sripa B., Mordvinov V.A., Katokhin A.V., Keiser J., Odermatt P., Brindley P.J., Mayboroda O.A., Velavan T.P., Freidin M.B., Sazonov A.E., Saltykova I.V., Pakharukova M.Y., Kovshirina Y.V., Kaloulis K., Krylova O.Y., Yazdanbakhsh M. Opisthorchiasis: an overlooked danger. *PLoS Negl. Trop. Dis.* 2015. 9:e0003563. DOI 10.1371/journal.pntd.0003563.
- Pakharukova M.Y., Mordvinov V.A. The liver fluke *Opisthorchis felineus*: biology, epidemiology, and carcinogenic potential. *Trans. R. Soc. Trop. Med. Hyg.* 2016;110:28-36. DOI 10.1093/trstmh/trv085.
- Pakharukova M.Y., Shilov A.G., Pirozhkova D.S., Katokhin A.V., Mordvinov V.A. The first comprehensive study of praziquantel effects *in vivo* and *in vitro* on European liver fluke *Opisthorchis felineus* (Trematoda). *Int. J. Antimicrob. Agents.* 2015;46(1):94-100. DOI 10.1016/j.ijantimicag.2015.02.012.
- Petrenko V.A., Pakharukova M.Y., Kovner A.V., Lvova M.N., Lyakhovich V.V., Mordvinov V.A. Mechanisms of thioredoxin peroxidase secretion by the liver fluke *Opisthorchis felineus* in the animal model of opisthorchiasis. *Byull. eksperim. biol. i meditsiny = Bulletin of Experimental Biology and Medicine.* 2016;12:743-747. (in Russian)
- Razumov I.A., Pomaznyy M.Y., Belavin P.A., Ponomareva E.P., Mordvinov V.A. Cloning of 28 kDa glutathione-S-transferase of the trematode *Opisthorchis felineus* and estimation of the antigenic properties of the recombinant protein. *Parazitologiya = Parasitology.* 2016;50(1):82-91. (in Russian)
- Sripa B., Brindley P.J., Mulvenna J., Laha T., Smout M.J., Mairiang E., Bethony J.M., Loukas A. The tumorigenic liver fluke *Opisthorchis viverrini* multiple pathways to cancer. *Trends Parasitol.* 2012;28(10):395-407. DOI 10.1016/j.pt.2012.07.006.
- Sripa B., Kaewkes S., Sithithaworn P., Mairiang E., Laha T., Smout M., Regional C.M. Liver fluke induces cholangiocarcinoma. *PLoS Med.* 2007;4(7):e201.
- Suttiaprapa S., Loukas A., Laha T., Wongkham S., Kaewkes S., Gaze S., Brindley P.J., Sripa B. Characterization of the antioxidant enzyme, thioredoxin peroxidase, from the carcinogenic human liver fluke, *Opisthorchis viverrini*. *Mol. Biochem. Parasitol.* 2008;160:116-122. DOI 10.1016/j.molbiopara.2008.04.010.