

ARTIGOS

O uso de fotografias do sorriso como um método de identificação humana: relatos em série**Smile photographs as a method for human identification: case report series****Priscila Letícia Vieira Kitagawa¹, Frederico Mamede Santos Furtado², Victor Jacometti³, Ricardo Henrique Alves da Silva⁴**DOI: <http://dx.doi.org/10.11606/issn.2317-2770.v25i2p54-62>

Kitagawa PLV, Furtado FMS, Jacometti V, Silva RHA. O uso de fotografias do sorriso como um método de identificação humana: relatos em série. *Saúde, Ética & Justiça*. 2020;25(2):54-62.

RESUMO: Nas situações em que os corpos estão em avançado estado de putrefação, a análise dos arcos dentais é um importante método para identificação humana, pois os dentes apresentam características únicas para cada indivíduo. Nos dias atuais, a acessibilidade a smartphones com câmeras permitiu novos parâmetros na rotina de perícias odontológicas, visto a frequente utilização dos autorretratos (*selfies*) nas redes sociais. O presente estudo teve como objetivo relatar três casos de identificação humana realizados em que foi utilizado o método de comparação entre fotografias do sorriso em vida e registros *post-mortem* para o processo de identificação. Realizaram-se estudos antropológicos para traçar o perfil biológico por meio da estimativa de sexo, idade, ancestralidade e estatura. Em seguida, procedeu-se à análise morfológica visual e ao delineamento computadorizado da linha do sorriso de imagens ante mortem (AM) e *post-mortem* (PM). Em todos os casos, o confronto dos registros e materiais AM e PM apontaram coincidências e nenhuma divergência, trazendo uma identificação positiva. Desta forma, conclui-se que a fotografia do sorriso é uma grande aliada na identificação humana. Os relatos demonstraram um resultado promissor do uso de fotografias do sorriso; entretanto, por ser uma técnica recente e pela escassez de pesquisas na literatura, é essencial a produção de mais estudos científicos para a determinação precisa de sua aplicabilidade.

DESCRITORES: Antropologia Forense; Fotografia Dentária; Odontologia Legal; Sorriso.

¹ Universidade de São Paulo, Faculdade de Odontologia de Ribeirão Preto.

² Comitê Internacional da Cruz Vermelha.

³ Universidade de São Paulo, Faculdade de Medicina de Ribeirão Preto, Departamento de Patologia e Medicina Legal.

⁴ Universidade de São Paulo, Faculdade de Odontologia de Ribeirão Preto, Departamento de Estomatologia, Saúde Coletiva e Odontologia Legal.

Endereço para correspondência: Ricardo Henrique Alves da Silva. E-mail: ricardohenrique@usp.br

INTRODUÇÃO

A intervenção da Odontologia Legal, em algumas circunstâncias, pode representar a única maneira de obter a identificação positiva de corpos e/ou remanescentes humanos¹. Por isso, é de suma importância que os Peritos Odontologistas estejam vinculados aos órgãos de Perícias Oficiais de Natureza Criminal, especificamente os Institutos de Medicina Legal (IML), aplicando os conhecimentos aos interesses da justiça^{2,3}.

A identificação humana se baseia no uso de técnicas científicas e, de acordo com a INTERPOL (The International Criminal Police Organization), os métodos primários de identificação humana se dividem em papiloscopia, perfil de DNA e Odontologia; enquanto nos métodos secundários temos as tatuagens, as roupas, as próteses e outros⁴. A principal aplicação da Odontologia Legal é identificar o corpo humano em vários estágios, em destaque para situações em que se encontrem putrefeitos, carbonizados, em esqueletização ou esqueletizados, a partir de características individuais presentes nos dentes^{3,5}.

Em muitos casos, o cadáver é submetido a diversas mudanças e à decomposição, tornando-se irreconhecível; assim, recorre-se aos órgãos mais duráveis do corpo humano, entre eles, os dentes^{3,6}. Frequentemente, os tecidos dentais são ideais para identificação humana, pois podem suportar as decomposições naturais, o calor extremo e as grandes mutilações^{7,8}.

A identificação humana por meio da odontologia ocorre por métodos comparativos; desta forma, o sucesso dessa aplicação depende da existência e qualidade de dados *ante mortem* (AM) e *post-mortem* (PM)⁹. Para definir os métodos empregados, faz-se necessário observar as condições em que o corpo é encontrado e a disponibilidade de registros dentais e sociais existentes. O objetivo primário é confirmar se as características individuais PM observadas correspondem com as conhecidas em vida (AM) ou possuem dados divergentes para indicar a exclusão⁷.

Dentre os registros AM, o prontuário odontológico, as radiografias intra ou extrabucais e os modelos de gesso são os mais utilizados. Contudo, alguns dados AM

podem estar indisponíveis para comparação, como no caso de pacientes sem acesso ao atendimento odontológico, erros em prontuários, imigrantes sem histórico clínico, ou casos nos quais o cirurgião-dentista é desconhecido para a família da vítima¹⁰.

Com vistas a superar as dificuldades geradas pela ausência de informações AM tradicionais (registros clínicos ou radiografias, por exemplo), os peritos odontologistas podem utilizar fontes alternativas de registros AM, como as fotografias do sorriso⁸. O registro fotográfico torna-se cada vez mais usual em virtude da evolução tecnológica e de sua acessibilidade, salientando a importância de se perscrutar novos parâmetros de identificação, como através de fotografias em família, autorretratos (*selfies*), bem como postagens difundidas em redes sociais^{4,11}.

A denteição de um indivíduo possui aspecto tridimensional único – varia na forma, no tamanho e na posição dos dentes e, desta forma, fotografias do sorriso podem apresentar alta incidência de individualidades que podem ser comparadas com fotografias realizadas no ato pericial, utilizando-se a análise morfológica dos dentes, sobreposição ou análise do contorno incisal anterior^{4,10}. Características como diastemas, giroversão, apinhamento e próteses são alguns dados presentes em fotografias do sorriso e representam fontes de informações odontológicas¹¹.

OBJETIVO

Diante do exposto, o objetivo deste trabalho foi analisar uma série de relatos de casos que utilizaram fotografias do sorriso como método comparativo auxiliar na identificação humana, verificando a sua aplicabilidade.

RELATOS DE CASOS

Caso 1

Remanescentes humanos completamente esqueletizados foram encaminhados ao Instituto Médico Legal. Na análise necroscópica, foram evidenciadas múltiplas fraturas cranianas, resultantes de instrumento de ação contundente, incluindo disjunção completa da sutura palatina mediana e dos processos palatinos dos maxilares (Figura 1).



FIGURA 1 – Crânio com múltiplas fraturas, evidenciando maxilas com disjunção completa

Por meio da análise do crânio, identificou-se características de ancestralidade miscigenada (caucasiana e europeia), de acordo com os métodos de Hefner¹² e Navega¹³, e conforme os dados obtidos com o DSP2 (método de Bruzek¹⁴), o sexo feminino foi estimado. A estimativa de idade pela análise da pele, de acordo com o método de Suchey & Brooks¹⁵ obteve uma faixa etária no intervalo de 15-24 anos, e idade média de 19,4 anos. Nos critérios de Buckberry e Chamberlain¹⁶, determinou-se um intervalo entre 16-19 anos e média de 17,3 anos. De acordo com parâmetros de desenvolvimento dental, estando o elemento 48 (terceiro molar inferior direito) com um terço de raiz formada, a idade foi estimada entre 15 e 17 anos (método de Nicodemo, Moraes e Médici filho¹⁷). Aplicou-se ainda, para estimativa da estatura do indivíduo, o método de Mendonça¹⁸, que avalia as medidas pelo fêmur e úmero, estimando-a em 1,50-1,55 metros. Foi realizada odontoscopia direta, na qual verificou-se dentes hígidos, elementos ausentes com o alvéolo aberto (sugerindo avulsão *post-mortem*) e uma fratura em esmalte no ângulo mesial da borda incisal do elemento 21 (Figura 2).

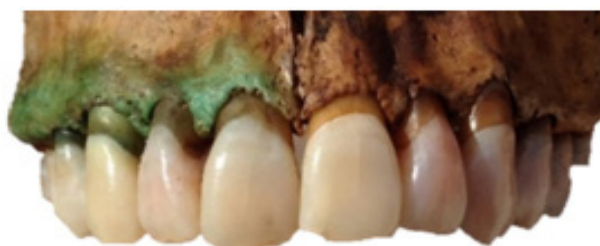
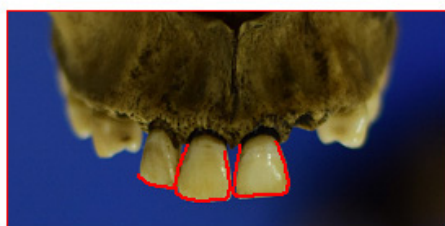
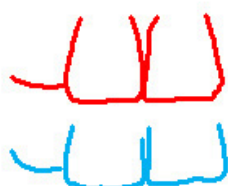FIGURA 2 – Borda incisal do elemento 21 fraturada

A fotografia PM foi realizada diretamente na ossada, de modo a reproduzir uma incidência semelhante à imagem questionada em vida, com a finalidade de reduzir desvios entre os dados obtidos. O confronto do

A



B



material questionado (fotografia AM) com o material padrão (fotografia PM) foi executado por meio da análise morfológica visual e do delineamento computadorizado da linha do sorriso, a fim de serem comparados com vistas às suas compatibilidades e divergências.

A análise morfológica visual do material questionado evidenciou coincidência entre anatomia coronária, formato e posicionamento dos elementos dentais superiores anteriores. Observou-se a compatibilidade entre a inclinação da face distal dos caninos superiores, a curvatura da borda incisal do dente incisivo central superior direito, com o ângulo mesial arredondado e a borda incisal reta do incisivo lateral superior esquerdo.

Na fotografia AM, o elemento 21 encontrava-se com ângulo mesial coronário reto, enquanto na fotografia PM, o ângulo mesial coronário do referido apresentava-se fraturado. Esta discrepância é justificada, visto que a fratura pode ter ocorrido após o registro da fotografia em vida, ou mesmo, sendo proveniente dos traumas sofridos *peri mortem*. Foram traçados contornos das superfícies incisais dos dentes superiores anteriores na fotografia AM e na fotografia PM e, em seguida, realizou-se a comparação destas, evidenciando padrão de semelhança entre as linhas (Figura 3).

Devido ao trauma sofrido, a maxila estava deslocada do crânio, apresentando disjunção completa da sutura palatina mediana que dificultou a reprodução exata do posicionamento maxilar; entretanto, não houve prejuízo à análise odontolegal. Outrossim, a fratura do ângulo mesial do elemento 21 modificou o traçado nessa região, tornando o traçado curvo na fotografia PM (outrora, na fotografia em vida, este era reto). Por ser uma alteração explicável, a análise não foi prejudicada. Sendo assim, o confronto entre os diagramas da linha do sorriso evidenciou particularidades e coincidências, e não foram encontradas divergências excludentes.

FIGURA 3 – (A) Delineamento das linhas do sorriso nas fotografias AM e PM. (B) Confronto dos diagramas das linhas do sorriso nas fotografias AM e PM. Destaque para a região de fratura do ângulo mesial do elemento 21 (círculo tracejado em azul)

As análises feitas encontraram achados coincidentes entre o perfil biológico da ossada e o histórico da pessoa desaparecida. Isso, além da unicidade e da especificidade das características observadas nos materiais questionados (PM) e o padrão (AM), por meio do confronto odontológico, teve como resultado, neste caso, a identificação positiva.

Caso 2

Um crânio e uma mandíbula humanos (com os elementos dentais preservados) foram encontrados em fase de esqueletização e encaminhados ao Instituto Médico Legal.

Na estimativa de sexo através do crânio observou-se um aspecto geral pequeno e delicado, com inserções musculares discretas, fronte vertical, glabella pequena e ausente, articulação frontonasal arredondada, arco superciliar ausente, rebordo supraorbital afiado, processo zigomático fino, processo mastoide pequeno, processo estiloide longo, região gônica discreta e delicada, mento arredondado, arco dental em “U”, côndilos occipitais curtos e largos, instabilidade no plano e órbitas arredondadas. Essas características, de acordo com o método de Walker¹⁹, indicam provável sexo feminino. Em relação à ancestralidade, o crânio se apresentou largo, zigomas pouco proeminentes; arco superciliares discretos; órbitas médias; prognata; calota craniana lisa; suturas cranianas complexas, espinha nasal pronunciada, mandíbula com ramos mais baixos e largos, arco dental em “U”, mento discreto, estimando a ancestralidade predominantemente como miscigenada (europeia e negroide)¹². A estimativa de idade foi realizada pelo

método de Meindl & Lovejoy²⁰, de acordo com as atribuições dos escores do grau de obliteração das suturas cranianas, estabelecendo uma estimativa entre 26,9 e 51,1 anos.

Como registro *ante mortem*, foi recebido um prontuário odontológico com a informação de exodontia do elemento 47 (segundo molar inferior direito). Na ossada em questão, observou-se a ausência *ante mortem* do elemento 47. Além do prontuário, um autorretrato, em que a suposta vítima estaria sorrindo, foi apresentado. A técnica fotográfica *post-mortem* foi realizada diretamente na maxila.

O exame prosseguiu então para a etapa do confronto dos dados AM e PM, por meio da análise morfológica visual e o delineamento computadorizado da linha do sorriso. Na primeira etapa, as fotografias AM e PM foram escalonadas e analisadas, evidenciando coincidência entre a anatomia coronária, formato e posicionamento dos elementos dentais superiores anteriores no arco. Observou-se a compatibilidade entre a inclinação da face distal do elemento 11, a borda incisal plana do elemento 12 e 21 e a curvatura do 13.

Em seguida, foram traçados diagramas dos contornos das superfícies incisais das coroas dos elementos dentais superiores anteriores na fotografia AM e PM. Após isso, foi realizada a comparação destas a partir da fotografia direta no osso seco, evidenciando padrão de semelhança entre as linhas (Figura 4). A ausência do elemento 22 na fotografia PM não prejudicou o estudo. O confronto entre os diagramas das linhas do sorriso evidenciou particularidades e coincidências, de maneira que não foram encontradas divergências excludentes.

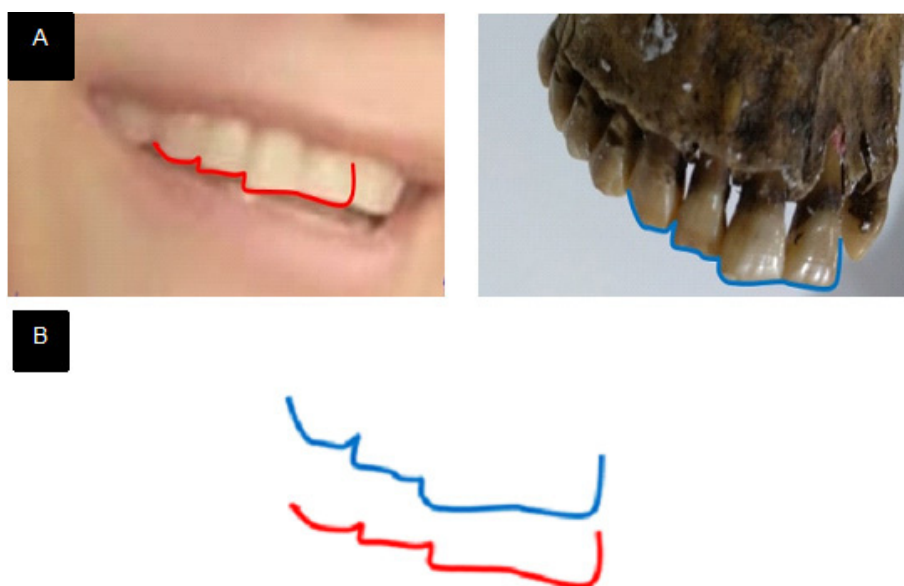


FIGURA 4 – (A) Delineamento dos diagramas das linhas dos sorrisos nas fotografias AM e PM. (B) Confronto dos diagramas das linhas dos sorrisos nas fotografias AM e PM. Destaque para a inclinação da face distal do elemento 11

Conforme os dados obtidos e análises realizadas, os achados coincidentes entre o perfil biológico da ossada humana estudada e o histórico da pessoa desaparecida, e diante da unicidade e especificidade das características analisadas no material questionado (PM) e o padrão (AM), por meio do confronto odontolegal, observa-se coincidência das particularidades, sem nenhum elemento excludente. Assim, a identificação foi estabelecida como positiva.

Caso 3

Um cadáver humano completamente esqueletizado foi encaminhado ao Instituto Médico Legal. Foram realizadas análises antropológicas com o objetivo de se construir um perfil biológico da ossada. De acordo com os critérios de Walker¹⁹, os resultados obtidos foram estimados para o sexo feminino. O crânio apresentou características de ancestralidade miscigenada, predominantemente negroide e europeia, de acordo com o método de Hefner¹². A estimativa de idade pela análise da pele, de acordo com o método de Suchey & Brooks¹⁵, obteve idade superior a 21 anos e inferior ou igual a 27. De acordo com o método de Mendonça¹⁸,

através do fêmur, a estatura estimada foi de 1,50 a 1,57 m. Como registros *ante mortem* foram apresentadas apenas três fotografias em vida (material questionado) da pessoa desaparecida. Foi realizada odontoscopia direta, verificando dentes hígidos, ausentes com remodelação (sugerindo a ausência *ante mortem*) e ausentes com o alvéolo aberto (sugerindo avulsão *post-mortem*).

Procedeu-se ao confronto dos materiais questionados (fotografias *ante mortem*) com os materiais padrões (fotografias *post-mortem*) através da análise morfológica visual e do delineamento computadorizado da linha do sorriso, a fim de serem comparados com vistas às suas compatibilidades e divergências.

A análise morfológica visual dos materiais questionados e padrões evidenciou coincidências entre anatomias coronárias, formatos e posicionamentos dos elementos dentais superiores, especialmente dos anteriores. Entre as características visualizadas, observa-se a compatibilidade entre a inclinação da face distal do elemento incisivo central superior direito (11), a borda incisal plana do elemento dental incisivo lateral superior direito (12) e a borda incisal plana do incisivo central superior esquerdo (21) (Figura 5).

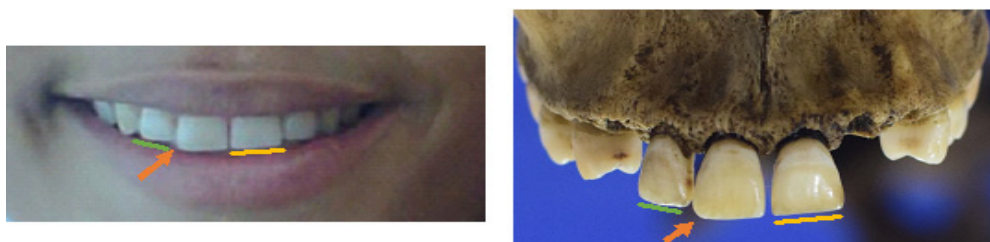


FIGURA 5 – Análise morfológica: Fotografia AM (esquerda); fotografia PM (direita)

Para a análise do delineamento da linha do sorriso foram traçados diagramas dos contornos das bordas incisais das coroas dos elementos superiores anteriores nas fotografias AM e PM. Em seguida, foi realizada a compa-

ração destas, evidenciando padrão de semelhança entre as linhas. O confronto entre os diagramas das linhas do sorriso evidenciou particularidades e coincidências e não foram encontradas divergências excludentes (Figura 6).

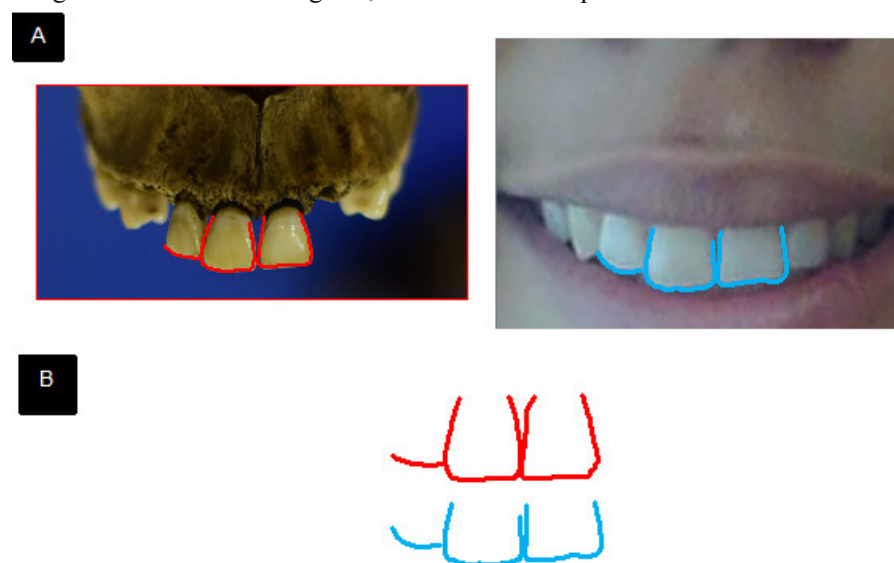


FIGURA 6 – (A) Delineamento dos diagramas das linhas do sorriso nas fotografias AM e PM. (B) Confronto dos diagramas das linhas do sorriso nas fotografias AM e PM. Destaque para a inclinação da face distal do dente 11

Desta forma, foi possível chegar em uma identificação positiva ao considerar todos os achados coincidentes entre o perfil biológico da ossada humana e diante da unicidade e especificidade das características observadas nos materiais questionado e padrão. Não foi apresentado nenhum elemento excludente.

DISCUSSÃO

De acordo com a Lei nº 5.081/66, é competência do cirurgião-dentista proceder as perícias em âmbito cível, criminal, trabalhista e administrativa, auxiliando assim na busca da Justiça²¹. Na esfera criminal, uma das principais aplicabilidades da Odontologia Legal é a identificação humana⁴.

É comum a chegada de corpos em avançado estado de putrefação, carbonizados e/ou esqueletizados nos Institutos Médico-Legais. O exame antropológico é aplicado para traçar o perfil biológico e auxiliar no processo de identificação da vítima². A Antropologia Forense, baseada em estudos científicos, propicia dados como a estimativa de sexo, estatura, idade e ancestralidade que reduzem o universo da busca por suspeitos²².

Aliada à Antropologia Forense, a Odontologia Legal tem grande valia na resolução de crimes, uma vez que, por meio da comparação AM e PM, os dados obtidos na cavidade oral fornecem informações necessárias no processo legal de identificação^{23,24}. Os dados AM mais comumente encontrados são os prontuários, modelos de gesso, radiografias, visto que, conforme o Código de Ética Odontológica, é dever do profissional a manutenção e o preenchimento do prontuário e suas demais atualizações²⁵. Na falta dessas informações, o rápido avanço tecnológico das últimas décadas tem permitido a diversificação das técnicas de identificação humana, aumentando potencialmente a eficácia do processo como um todo.

Neste estudo, é demonstrada a viabilidade e a eficácia do uso de registros fotográficos do sorriso como ferramentas para a identificação cadavérica em perícias oficiais criminais. Considerando a disseminação de câmeras fotográficas compactas e *smartphones*, o uso frequente desses instrumentos pela população para registro de autorretratos (*selfies*), e a disseminação dessas imagens em redes sociais, podemos deduzir que tal técnica pode configurar-se como forte integrante do arsenal na identificação humana²⁶. É importante ressaltar que a literatura mostra relatos de identificação que não se limitam ao autorretrato, já que fotografias em eventos familiares já foram utilizadas²⁷.

Para que um método de identificação seja considerado válido, é necessário preencher os requisitos biológicos de unicidade, imutabilidade,

perenidade e os requisitos técnicos de praticabilidade e classificabilidade^{3,28}. Em vista disso, destaca-se que os dentes são considerados os órgãos mais duráveis, estáveis e resistentes do corpo, podendo resistir a altas temperaturas, mudanças físicas e químicas, estando entre as últimas estruturas a se desintegrar após a morte²⁹.

Além disso, os arcos dentais são dotados de peculiaridades. A maneira como os dentes são dispostos na cavidade oral é única para cada indivíduo, tanto do aspecto morfológico (forma, tamanho) quanto do aspecto patológico (anomalias dentais, desgastes); outras características individualizantes ainda podem estar presentes, como restaurações, ausência dentais, apinhamentos ou diastemas, funcionando, assim, como uma verdadeira impressão digital^{3,23,30}. Por estas propriedades extraídas das arcadas dentárias foi possível atingir a identificação positiva nos três casos relatados.

Desta forma, no presente estudo, a Odontologia Legal foi categórica na identificação humana, no qual o exame de DNA, método mais oneroso, apesar de sua precisão, foi dispensável ante as características correspondentes encontradas.

Os exames de imagem são amplamente disponíveis na rotina do cirurgião-dentista, no auxílio do diagnóstico e no planejamento dos casos clínicos³¹. Tecnologias mais recentes permitem que as imagens sejam processadas por técnicas digitais, como os escâneres intraorais e têm como vantagens o armazenamento dos dados no computador e sua pronta localização diante de uma eventual necessidade, contribuindo e aumentando o universo de possibilidade das perícias odontológicas³². Esses avanços abriram ainda novas direções para solucionar casos criminais, em termos de coleta e análise de dados, pois há a garantia de uma menor suscetibilidade de perda de informações físicas e podem ser transmitidos rapidamente e recebidos sem perda de resolução ou qualidade^{33,34}.

O uso de escâneres intraorais e impressão 3D para fins de perícias criminais ainda é uma técnica relativamente nova, e pesquisas envolvendo sua aplicação para identificação humana ainda são escassas³⁵. De acordo com Silva (2015)³⁶, técnicas tradicionais de identificação humana ainda são de grande valia, especialmente em países emergentes ou em desenvolvimento, nos quais nem sempre a perícia oficial tem acesso às avançadas tecnologias.

O potencial expressivo das mídias visuais, bem como a facilidade em sua aquisição, distribuição e armazenamento transforma, cada vez mais, a fotografia do sorriso em uma fonte comum de evidência AM; desta forma, é possível sobrepor uma fotografia PM sobre os dentes mostrados em uma fotografia AM. A fotografia PM pode ser realizada diretamente na ossada, de tal forma a gerar imagens 2D ou pode ser gerada a partir da

digitalização de um modelo de gesso PM⁷.

Reesu et al. (2020)³⁷ demonstraram a viabilidade da sobreposição de imagens por meio da comparação visual de fotografia AM e PM do modelo de gesso (fase I) com a sobreposição de imagem utilizada no modelo de gesso 3D (fase II), e concluíram que a sobreposição de imagem 3D reduz as limitações dos métodos 2D. As fotografias são projeções 2D de objetos 3D, desta forma, várias tomadas fotográficas na ossada são necessárias para aumentar as chances de se reproduzir a perspectiva encontrada na fotografia AM. Em concordância, Forrest (2019)³⁴ afirma ser imprescindível a habilidade para replicar com precisão a distância e a posição da câmera ao obter uma imagem PM diretamente na ossada, embora haja protocolos disponíveis. Ademais, a sobreposição de imagem em um modelo 3D PM permite uma orientação espacial de acordo com a imagem AM fornecendo uma vantagem em perícias criminais, visto que o método viabiliza a rapidez na identificação humana.

Como em outros métodos forenses, algumas limitações permeiam a técnica, como a baixa qualidade da imagem AM; a data do registro fotográfico em vida, visto que os dentes podem sofrer alterações de formato e posição por meio de tratamentos odontológicos restauradores e estéticos, levando à possibilidade de se obter um falso resultado; o número limitado de dentes visíveis na fotografia do sorriso²⁹; a dificuldade de reproduzir a mesma angulação da fotografia AM. Ademais, os *smartphones* contam com a ferramenta “*selfie* invertida/modo espelho” que tornam as fotografias mais harmônicas ao olho humano, porém os objetos são invertidos, necessitando de uma minuciosa análise do operador, que por meio de um recurso simples pode alterar a inversão.

Consonante com alguns estudos, a combinação

da análise morfológica direta, o delineamento computadorizado da borda incisal e a sobreposição de imagens em um cenário de fotografias AM de baixa qualidade culminaram em um procedimento detalhado para identificação humana^{10,38-40}. Somado a isso, o método é definido como de baixo custo operacional, fácil e de rapidez na análise e interpretação dos dados, o que confere resultados bastante confiáveis^{30,36}. Portanto, torna-se desejável que novos parâmetros forenses sejam incorporados na rotina dos Institutos Médicos-Legais na busca da identidade humana por meio das características dentais únicas para cada indivíduo, quando registros AM mais comuns não estiverem disponíveis.

Ressalta-se, ainda, que os resultados produzidos no presente estudo são eficazes e promissores; o número reduzido de casos descritos tanto no presente trabalho quanto na literatura não permite que seja afirmada como uma técnica definitivamente aplicável para qualquer caso. O uso de fotografias do sorriso e de técnicas 3D ainda é recente, por isso, mais estudos científicos devem ser realizados, com pesquisas de rigor científico e metodológico.

CONCLUSÃO

Pelo exposto na série de casos deste estudo, conclui-se que as fotografias do sorriso desempenham um papel importante ao registrar os elementos dentais da vítima, características estas únicas em cada indivíduo, permitindo assim, comparações com dados *post-mortem*, apresentando característica para utilização como uma ferramenta para identificação humana. Pelas particularidades promissoras do método, recomenda-se a realização de pesquisas controladas com a finalidade de verificar com maior rigor sua precisão e limitações práticas.

Kitagawa PLV, Furtado FMS, Jacometti V, Silva RHA. Smile photographs as a method for human identification: case report series. *Saúde, Ética & Justiça*. 2020;25(2):54-62.

ABSTRACT: In situations where bodies are in an advanced state of putrefaction, the analysis of the dental arches is an important method for human identification, since teeth have unique characteristics for each individual. As smartphones with cameras become more popular, new parameters in the routine of criminal investigations arise, given the frequent use of self-portraits (selfies) on social networks. The present study aims to report three cases of human identification performed at the Medico-Legal Institute of São Luís (State of Maranhão, Brazil), in which the method of comparison between photographs of the person smiling while still alive and post-mortem (PM) records was used for the identification process. Anthropological studies were carried out to trace the biological profile by estimating sex, age, ancestry and stature. Then, a visual morphological analysis and computerized outline of the smile line in AM and PM photographs were done through digital image manipulation. In all cases, the comparison between AM and PM records showed numerous coincidences and no divergences, leading to positive identification. Hence, we conclude that smile photographs can be great allies in human identification. The reports showed a promising result from the use of smiles photographs; however, as it is a recent technique and due to the lack of research in the literature, it is essential to produce more scientific studies to accurately determine its applicability.

KEY WORDS: Photography, Dental; Forensic Dentistry; Forensic Anthropology; Smiling.

REFERÊNCIAS

1. Pereira CP, Santos JC. How to do identify single cases according to the quality assurance from IOFOS. the positive identification of an unidentified body by dental parameters: A case of homicide. *J Forensic Leg Med.* 2013;20(3):169-73. DOI: <https://doi.org/10.1016/j.jflm.2012.06.004>
2. Lima KF, Figueiredo BMJ, Guimarães MA, Silva RHA. Registro de informações odontológicas pós morte com fins de identificação humana: descrição do protocolo utilizado no LAF-CEMEL. *Rev Bras Odontol Leg RBOL.* 2018;5(1):48-60. DOI: <https://doi.org/10.21117/rbol.v5i1.123>
3. Belotti L, Rabbi R, Pereira SDR, Barbora RS, Carvalho KS, Pacheco KTS. É possível identificar positivamente um corpo carbonizado somente por dois dentes? Relato De Um Caso Pericial. *Rev Bras Odontol Leg RBOL.* 2015;2(2):105-15. DOI: <https://doi.org/10.21117/rbol.v2i2.29>
4. Sales EO, Oliveira MI, Villalobos B. O potencial da odontologia legal sem o uso de exames radiológicos para a identificação humana. *Rev Bras Odontol Leg RBOL.* 2018;5(3):52-61. DOI: <https://doi.org/10.21117/rbol.v5i3.214>
5. Caplova Z, Obertova Z, Gibelli DM, De Angelis D, Mazzarelli D, Sforza C, et al. Personal identification of deceased persons: an overview of the current methods based on physical appearance. *J Forensic Sci.* 2018;63(3):662-71. DOI: <https://doi.org/10.1111/1556-4029.13643>
6. Biancalana RC, Vieira MGD, Figueiredo BM, Vicente SAF, Dezem TU, Silva RHA. Desastres em massa: a utilização do protocolo de DVI da Interpol pela Odontologia Legal. *Rev Bras Odontol Leg RBOL.* 2015;2(2):48-62. DOI: <https://doi.org/10.21117/rbol.v2i2.38>
7. Abduo J, Bennamoun M. Three-dimensional image registration as a tool for forensic odontology: a preliminary investigation. *Am J Forensic Med Pathol.* 2013;34(3):260-6. DOI: <https://doi.org/10.1097/PAF.0b013e31829f6a29>
8. Tinoco RLR, Martins EC, Daruge-Júnior E, Daruge E, Prado FB, Caria PHF. Dental anomalies and their value in human identification: a case report. *J Forensic Odontostomatol.* 2010;28(1):39-43.
9. Bollinger SA, Brumit PC, Schrader BA, Senn DR. GrinLine identification using digital imaging and Adobe Photoshop. *J Forensic Sci.* 2009;54(2):422-7. DOI: <https://doi.org/10.1111/j.1556-4029.2008.00971.x>
10. Silva RF, Franco A, Pícoli FF, Rodrigues LG, Tolentino PHMP, Mendes SDSC. Delineamento dental computadorizado das bordas incisais, em fotografias de sorriso, com finalidade pericial. *Rev Bras Odontol Leg RBOL.* 2016;3(2):74-82. DOI: <https://doi.org/10.21117/rbol.v3i2.7>
11. Badam RK, Sownetha T, Babu DBG, Waghay S, Reddy L, Garlapati K, et al. Virtopsy: Touch-free autopsy. *J Forensic Dent Sci.* 2017;9(1):42. DOI: https://doi.org/10.4103/jfo.jfds_7_16
12. Hefner JT. Cranial nonmetric variation and estimating ancestry. *J Forensic Sci.* 2009;54(5):985-95. DOI: <https://doi.org/10.1111/j.1556-4029.2009.01118.x>
13. Navega D, Coelho C, Vicente R, Ferreira MT, Wasterlain S, Cunha E. Ancestry estimation with randomized decision trees. *Int J Legal Med* 2015;129(5):1145-53. DOI: <https://doi.org/10.1007/s00414-014-1050-9>
14. Brůžek J, Santos F, Dutailly B, Murail P, Cunha E. Validation and reliability of the sex estimation of the human os coxae using freely available DSP2 software for bioarchaeology and forensic anthropology. *Am J Phys Anthropol.* 2017;164(2):440-9. DOI: <https://doi.org/10.1002/ajpa.23282>
15. Brooks S, Suchey JM. Skeletal age determination based on the os pubis: A comparison of the Acsádi-Nemeskéri and Suchey-Brooks methods. *Hum Evol.* 1990;5(3):227-38. DOI: <https://doi.org/10.1007/BF02437238>
16. Buckberry JL, Chamberlain AT. Age estimation from the auricular surface of the ilium: A revised method. *Am J Phys Anthropol* 2002;119(3):231-9. DOI: <https://doi.org/10.1002/ajpa.10130>
17. Nicodemo RA, Moraes LC, Médici FE. Tabela cronológica da mineralização dos dentes permanentes entre brasileiros. *Rev Fac Odont São José dos Campos.* 1974;3(1):55-6.
18. De Mendonça MC. Estimation of height from the length of long bones in a Portuguese adult population. *Am J Phys Anthropol.* 2000;112(1):39-48. DOI: [https://doi.org/10.1002/\(SICI\)1096-8644\(200005\)112:1<39::AID-AJPA5>3.0.CO;2-#](https://doi.org/10.1002/(SICI)1096-8644(200005)112:1<39::AID-AJPA5>3.0.CO;2-#)
19. Walker PL. Sexing Skulls Using Discriminant Function Analysis of Visually Assessed Traits. *Am J Phys Anthropol.* 2008;136(1):39-50. DOI: <https://doi.org/10.1002/ajpa.20776>
20. Meindl RS, Lovejoy CO. Ectocranial suture closure: A revised method for the determination of skeletal age at death based on the lateral-anterior sutures. *Am J Phys Anthropol* [Internet]. 1985 [Acesso em 2020 abr. 5];68(1):57-66. Disponível em: <https://pubmed.ncbi.nlm.nih.gov/4061602/>. DOI: <https://doi.org/10.1002/ajpa.1330680106>
21. Brasil. Presidência da República, Casa Civil, Subchefia para Assuntos Jurídicos. Lei nº 5.081, de 24 de agosto de 1966. Regula o exercício da Odontologia [Internet]. Brasília, DF; 1966. [Acesso em 2020 abr. 5]. Disponível em: https://www.planalto.gov.br/ccivil_03/leis/l5081.htm
22. Cunha E. Considerações sobre a antropologia forense na atualidade. *Rev Bras Odontol Leg RBOL.* 2017;4(2):110-7. DOI: <https://doi.org/10.21117/rbol.v4i2.133>
23. Conceição LD, Ouriques CS, Busnelo AF, Lund RG. Importance of dental records and panoramic radiograph in human identification: a case report. *Rev Bras Odontol Leg RBOL.* 2018;5(1):68-75. DOI: <https://doi.org/10.21117/rbol.v5i1.152>
24. Lorkiewicz-Muszyńska D, Przystanska A, Glapinski M, Kociemba W, Zaba C. Difficulties in personal identification caused by unreliable dental records. *J Forensic Leg Med.* 2013;20(8):1135-8. DOI: <https://doi.org/10.1016/j.jflm.2013.09.003>

25. Figueira-Junior E, de Moura LCL. A importância dos arcos dentários na identificação humana. *Rev Bras Odontol.* 2014;71(1):22-7. DOI: <https://doi.org/10.18363/rbo.v71i1.488>
26. Sorokowska A, Oleskiewicz A, Frackowiak T, Pisanski K, Chmiel A, Sorokowski P. Selfies and personality: Who posts self-portrait photographs? *Pers Individ Dif.* 2016;90:119–23. DOI: <https://doi.org/10.1016/j.paid.2015.10.037>
27. Miranda GE, Freitas SG, Maia LVA, Melani RFH. An unusual method of forensic human identification: use of selfie photographs. *Forensic Sci Int.* 2016;263:14–7. DOI: <https://doi.org/10.1016/j.forsciint.2016.04.028>
28. Araujo LG, Biancalana RC, Terada ASSD, Paranhos LR, Machado CEP, Silva RHA. A identificação humana de vítimas de desastres em massa: a importância e o papel da Odontologia Legal. *RFO – UPF.* 2013;18(2):224–9.
29. Fernandes LCC, Bento MIC, Oliveira JA, Soriano EP, Santiago BM, Rabello PM. Identificação odontológica post-mortem por meio de fotografias do sorriso: revisão de literatura. *Rev Bras Odontol Leg RBOL.* 2017;4(3):57–66. DOI: <https://doi.org/10.21117/rbol.v4i3.116>
30. Krishan K, Kanchan T, Garg AK. Dental Evidence in Forensic Identification – An Overview, Methodology and Present Status. *Open Dent J.* 2015;9:250–6. DOI: <https://doi.org/10.2174/1874210601509010250>
31. Matsuda S, Yoshida H, Ebata K, Shimada I, Yoshimura H. Forensic odontology with digital technologies: A systematic review. *J Forensic Leg Med.* 2020;74:102004. DOI: <https://doi.org/10.1016/j.jflm.2020.102004>
32. Nagi R, Aravinda K, Rakesh N, Jain S, Kaur N, Mann AK. Digitization in forensic odontology: A paradigm shift in forensic investigations. *J Forensic Dent Sci.* 2019;11(1):5–10. DOI: https://doi.org/10.4103/jfo.jfds_55_19
33. Karyakarte G, Dive A, Bodhade A, Khandekar S. Digital image fraudulence: A curse to forensic odontology. *J Forensic Dent Sci.* 2018;10(2):67-70. DOI: https://doi.org/10.4103/jfo.jfds_16_18
34. Forrest A. Forensic odontology in DVI: current practice and recent advances. *Forensic Sci Res.* 2019;4(4):316-30. DOI: <https://doi.org/10.1080/20961790.2019.1678710>
35. Mou QN, Ji LL, Liu Y, Zhou PR, Han MQ, Zhao JM, et al. Three-dimensional superimposition of digital models for individual identification. *Forensic Sci Int.* 2021;318:110597. DOI: <https://doi.org/10.1016/j.forsciint.2020.110597>
36. Silva RF, Franco A, Souza JB, Picoli FF, Mendes SD, Nunes FG. Human identification through the analysis of smile photographs. *Am J Forensic Med Pathol.* 2015;36(2):71–4. DOI: <https://doi.org/10.1097/PAF.0000000000000148>
37. Reesu GV, Woodsend B, Mânica S, Revie GF, Brown NL, Mossey PA. Automated Identification from Dental Data (AutoIDD): A new development in digital forensics. *For Sci Int.* 2020;309:110218. DOI: <http://dx.doi.org/10.1016/j.forsciint.2020.110218>
38. De Angelis D, Cattaneo C, Grandi M. Dental superimposition: A pilot study for standardising the method. *Int J Legal Med* [Internet]. 2007 [Acesso em 2020 abr. 5];121(6):501–6. Disponível em: <https://pubmed.ncbi.nlm.nih.gov/17851676/>. DOI: <http://dx.doi.org/10.1007/s00414-007-0198-y>
39. Terada ASSD, Leite NLP, Silveira TCP, Secchieri JM, Guimarães MA, Silva RHA. Identificação humana em odontologia legal por meio de registro fotográfico de sorriso: relato de caso. *Revista de Odontologia da Unesp.* 2011;40(4):199-202.
40. Silva RF, Pereira SD, Prado FB, Daruge-Júnior E, Daruge E. Forensic odontology identification using smile photograph analysis – case reports. *J Forensic Odontostomatol.* 2008;26(1):12-7.

Recebido em: 14/11/2020

Aprovado em: 11/12/2020