

# Elképesztő történetek a császármetszés világából

Szabó András dr.

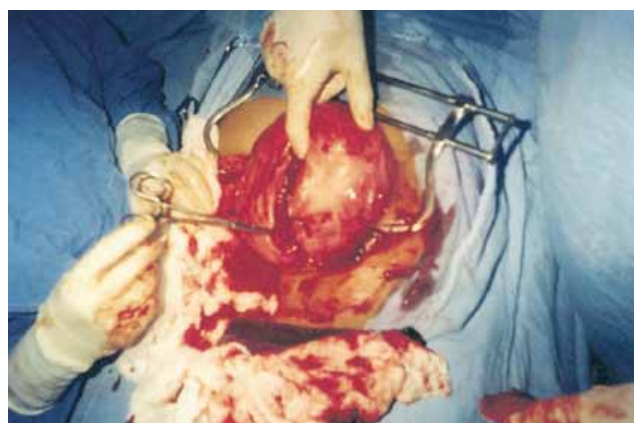
Orvostörténeti munkák tanulmányozása közben az olvasóban gyakran kételyek merülhetnek fel a gyakran bizarr és szinte hihetetlen elbeszélések valóságtartalmát illetően. A napjainkban kétségtelenül megtörtént esetek megismerése talán engedékenyebbé tesz bennünket évszázadokkal vagy akár évezredekkel korábbi elődeink tevékenységének megítélésében.

## Autosectio caesarea

A 43 éves, hét hónapos terhes Inés Ramirez Pérez Mexikó egy elszigetelt vidékén, Rio de Taleában lakott, a legközelebbi kórháztól 80 kilométerre, ahová csak nehezen járható út vezetett. 2004. március 5-én este váratlanul szülőfájásai kezdődtek. Eddig hét egészséges gyermeket szült, de három éve nyolcadik gyermeke halva született. Hatéves fián kívül más nem volt a házban. Pánikba esett, hogy ezt a gyermekét is elveszíti, ezért elhatározta, hogy császármetszést végez magán. Később így emlékezett a történetekre: Egy padkán ülve a nagy, de életlen késsel úgy vágta fel a hasát és méhét, mint a tortillát. Sírt és sikoltozott a fájdalomtól. Úgy vérzett, mint egy szökőkút. A belső szerveket félrelökve keresgélte a kezével, majd kihúzta a gyermeket a lábánál fogva, aki azonnal felsírt. Elvágta a köldökzsinórt. Ezután elküldte a fiát a helyi védőnőért, aki közönséges tüvel és cernával összevarrta a has sebet, és intézkedett, hogy a legközelebbi kórházba szállítsák. Ott azonban nem tudták ellátni, ezért San Pedróba vitték. Itt elvégezték az uterus és hasfal rekonstrukcióját (1. ábra). A főorvos, dr. Galvan legnagyobb meglepetésére az asszony végig láztalan volt, a hasi sebe reakciómentesen gyógyult [1]. Öt nap múlva az újszülött Orlandóval 12 órás utazás után busszal érkezett otthonába. Egy 2008-ban készült riport szerint mindketten egészségesek.

A média a történetet a világon egyedülálló esetnek állította be, pedig ez nem igaz.

A legkorábbi ismert eset 1769-ben történt, Benjamin Moseley közölte a londoni *Tropical Diseases* című lapban, 1787-ben. Jamaicán egy negyedszer szülő néger rabszolganő vágta fel saját hasát, és távolította el a magzatot. A has sebet néhány óra múlva az ültetvény orvosa varrta össze. Az asszony két év múlva természetes úton szült [2].



1. ábra | Inés Ramirez Pérez – uterus in situ a rekonstrukció idején

Egy 1993-ban megjelent dolgozatomban tizenkét autosectio caesareát ismertettem az 1769–1960 közötti időszakból [3]. Nyolc alkalommal az anya túlélte a műtétet. Azóta Ian Brockington birminghami pszichiáter-professzorral még további esetekre bukkantunk az irodalomban. Figyelemre méltó és elgondolkodtató, hogy az összesen 19 befejezett műtétből (egy alkalommal csak bőrmetszés volt) 13 anya életben maradt [4]!

Mi ösztönözhetette e szerencsétlen asszonyokat saját hasuk felmetszésére? Brockington elemzése szerint a hosszú vajúdas miatti kétségbeesés okozta beszűkült tudatállapot, a törvénytelen gyermek megszületésétől való félelem, valamint különböző mentális betegségek okozta készletelés ismerhető fel tettük háttérében [4].

## Magzatrablás az anyaméhből császármetszéssel

Az első nyilvánosságra került magzatrablási eset még 1987. július 23-án Új-Mexikó államban, Albuquerqueben történt. A terhessége nyolcadik hónapjában lévő Cindy Ray éppen a terhesstanácsadásról távozott, amikor a 19 éves Darcie Pierce egy játék pisztollyal fenyegetve az autójába kényszerítette. Egy elhagyatott erdőbe hajtott, Rayt eszméletlenségig fojtogatta, és egy fához kötözte. Az autó kulcsával megnyitotta a szerencsétlen asszony hasát és méhét, átharapta a köldökzsinórt, majd eltávolít-

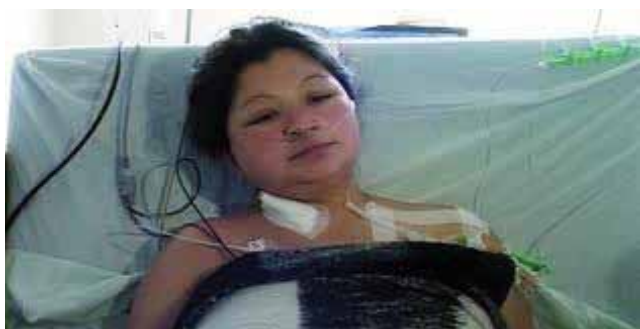totta a leány magzatot. Az áldozat magára hagyva elvérzett. Pierce a helyi kórházba ment, ahol azt állította, hogy a gyermeket ő szülte, de a vizsgálat ezt nem igazolta, ezért letartóztatták. A kislány életben maradt.

A kolumbiai *El Tiempo* című napilap 2010. februári tudósítása szerint Duitama városában a Zambrano unokatestvérek – 16 és 14 éves lányok – egy elhagyott irodaépületbe csalták a 18 éves Maria Amparo Rivera Giratát, aki hét hónapos terhes volt. Egy késsel felvágták a hasát, megnyitották méhét és eltávolították az élő fiú magzatot. Órákkal később egy járókelő találta meg a jajgató anyát, aki addigra már rengeteg vért vesztett, és a hasán hatalmas seb tátongott. A kórházban rekonstrukciós műtétet végeztek, néhány nappal később állapotát kielégítőnek találták (2. ábra). A koraszülött fiú is egészséges volt. Ernesto Giraldo, a kórház főorvosa felvetette, hogy egy harmadik, hozzáértő személy is közreműködhetett, mivel semmiféle melléksérülést nem találtak, gyanúját azonban a nyomozás nem igazolta. A tetteseket elfogták. A gyermekre azért volt szükségük, mert egyikük elvetélt, de már megszarolta barátját a gyermektartással.

1987–2015 között 29, csak 2009-ben öt eset került nyilvánosságra, többségük Észak-Amerika különböző városaiból, de egy-egy alkalommal előfordult Mexikóban (1992), Dél-Afrikában (2000), Hongkongban (2009) és Kolumbiában (2010) is [5, 6].

A legutóbbi esetek: Milwaukee-ban 2011 októberében a 33 éves Anette Morales-Rodriguez barátja gyermeket szeretett volna, de mivel nem esett teherbe, terhességet színlelt. A szülés várható ideje körül megtámadta a szülés előtt álló Maritza Ramirez-Cruzt, egy baseballütővel leütötte, és egy tapétázókéssel eltávolította magzatát. A borzalmakat sem az anya, sem a gyermek nem élte túl [7]. 2015. március 18-án a Colorado állambeli Longmont városában a 26 éves, hét hónapos várandós Michelle Wilkinst gyermekruhákat kínálva magához csalta Dynel Catrice Lane, minden előzmény nélkül rátámadt, egy konyhakéssel kivágta a magzatot, majd jelentkezett a kórházban a halott magzattal, azt mondva, hogy elvetélt. Az anya kórházi ellátása után felépült [8].

A 29 magzatrablás során a műtétet egy alkalommal orvos végezte, két alkalommal kórházban fejeződött be a művelet. A fennmaradó 26 esetből – bármilyen hihetetlen – 9 alkalommal az anya életben maradt!



2. ábra | Rivera Girata magzatrablás után a kórházban



3. ábra | A megmenekült Clara Rojas és fia, Emmanuel

### Császármetszés konyhakéssel a dzsungelben

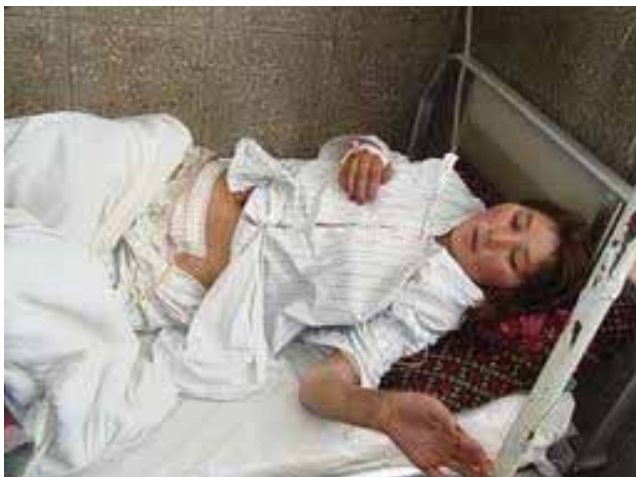A Kolumbiai Forradalmi Fegyveres Erők (FARC) gerillái 2002-ben ejtették túszul a 38 éves Clara Rojas ügyvédet a kolumbiai elnökjelölt Ingrid Betancourral együtt, akinek tanácsadója volt. Fogsága alatt terhes lett a FARC egyik harcosától. Rojas azt állítja, viszonyuk nem volt erőszakos, és utána soha többé nem látta. 2004. április 16-án egész napos vajúadás után a nővér közölte vele, hogy császármetszésre lesz szükség. Rojas orvost kért, de az nem érkezett meg, ezért a műtétet a nővér végezte egy konyhakéssel, altatásban. Egy szemtanú újságíró szerint a gyermek – akinek a műtét során eltört a keze – katonai összecsapás közepette született meg éjszaka az őserdőben. Mindketten túléltek a műtétet. 2008-ban engedték őket szabadon Chávez venezuelai és Sarkozy francia elnök közbenjárására a kisfiúról elnevezett Emmanuel akció keretében [9, 10] (3. ábra).

### Császármetszés borotvával Afganisztánban

A BBC News 2009. január 8-án tudósított a következő megrendítő esetről. A 14 éves megerőszakolt afgán lány 5 hónapos terhes volt, amikor – hogy tisztára mossák a család becsületét – anyja és bátyja egy istállóban felvágta a hasát és a méhét, kivették a magzatot és eltemették. A has sebeit összevarrták. Négy nap múlva apja szamárháton vitte Bamiyanba a kórházba, ahol azt állította, hogy egy kutya marta meg a lánya hasát. Súlyos állapota miatt további kezelésre repülővel Bagramba, az amerikai légi-erő kórházába szállították, az utolsó hírek szerint remény van a felépülésére [11] (4. ábra).

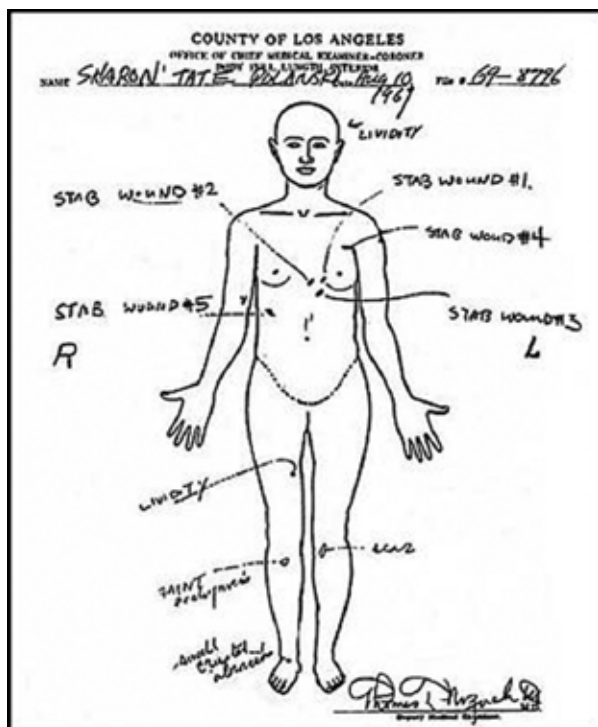
### A Sharon Tate-gyilkosság

1969. augusztus 17-én a „Manson család” néven ismert elborult elméjű banda több brutális gyilkosság után lecsapott a világhírű színésznő Beverly Hills-i villájára. Tate a barátaival beszélgetett, férje, Roman Polansky



4. ábra | Az afganisztáni lány az amerikai kórházban

nem volt otthon. A gyilkosok embertelen vérengzésbe kezdtek. Először a vendégeket, majd a nyolc hónapos terhes Sharon Tate-t ölték meg 16 késszúrással. Hiába könyörgött gyermeke életéért, az egyik bandatag, Susan Atkins közölte: nincs kegyelem. Elterjedt, hogy Tate magzatát Manson kivágta anyja méhéből, azonban a később nyilvánosságra került nyomozati iratok szerint Susan Atkins azt vallotta, hogy valóban ezt szándékoztak tenni, de már nem volt rá idejük, menekülniük kellett. Az a hír sem valós, hogy a helyszínen post mortem császármetszést végeztek volna a gyermek megmentése érdekében. Tate boncolását – sok más hírességhez hasonlóan, mint például Marilyn Monroe, Robert Kennedy,



5. ábra | Sharon Tate sérülései dr. Noguchi vázlatán

Janis Joplin, Natalie Wood – dr. Thomas Noguchi, Los Angeles híres igazságügyi orvosszakértője végezte. A magzatot is ő távolította el, aki posztumusz a Paul Richard Polanski nevet kapta. Noguchi rajzain jól látható, hogy a sérülések a színésznő mellkasát, hátát és végtagjait érték, a hasát szabadon hagyták. A magzat nem a késszúrásoktól, hanem oxigénhiány következtében halt meg [12] (5. ábra).

### 15 évesen végzett császármetszést

2007-ben az indiai Manaparai város kórházában a 15 éves Dhilepan Raj császármetszést végzett orvos szülei beleegyezésével, illetve asszisztálásával. Az apa, dr. Murugesan már három éve tanította fiát a sebészet fortélyaira, és már nem ez volt az első műtétje. Az volt a céljuk, hogy gyermekük, mint a legfiatalabb sebész, bekerüljön a Guinness Rekordok Könyvébe. A szülők a műtét videofelvételét büszkén mutogatták kollégáiknak, akik felháborodásukban bejelentést tettek a rendőrségen, és az egész családot letartóztatták a közreműködő orvosokkal együtt. Szerencsére az ifjú sebész műtétje sikerült, az anyja és gyermeke egészségesek [13] (6. ábra).



6. ábra | A 15 éves operatőr a szüleiével

### Vagina nélkül, orális szex útján esett teherbe

1988-ban közölték a példa nélküli esetet, amely a Dél-afrikai Köztársaság területén található Lesotho Királyságban történt. A 15 éves lányt hasi fájdalmak miatt vitték a Mafeteng Districts Hospitalba. A vizsgálat során a hüvely hiánya (agenesia vaginæ) mellett előrehaladott terhességre és rendszeres szülőfájásokra derült fény. A megdöbbenet orvosok mindenesetre császármetszést végeztek, amelynek során 2800 grammos egészséges fiú született. A dokumentáció átnézése magyarázattal szolgált a rejtélyre, mivel 278 nappal korábban a lányt már kezelték a kórházban, gyomorsérülését látták el. Az akkori ügy előzménye az volt, hogy régi barátja orális szex közben lepte meg a lányt és új fiúját. A féltékeny szerel-



7. ábra | A lesothói lány

mes kést rántott, és többször gyomron szúrta a lányt, a spermiumok ekkor kerülhettek a hasüregbe, illetve a reprodukciós szervekhez. Az eset leírása neves szaklapban jelent meg [14] (7. ábra).

### Császármetszés álderhes asszonyon

Egyedülálló eset történt 2008 novemberében Fayetteville város (Észak-Karolina) Cape Fear Valley Medical Center nevű kórházának szülészeti osztályán. A szülésre jelentkező gravidát a rezidensek vették kezelésbe, többen megvizsgálták, majd szülésindukciót végeztek. Mivel az sikertelennek bizonyult, császármetszést láttak szükségesnek, a műtétet dr. Doretta Grant végezte, aki nem volt szakorvos.

A hasüreg megnyitásakor kiderült, hogy álderhességről (pseudocycosis, pseudograviditas) van szó. Az ügyeletvezető szakorvos, dr. Gerianne Geszler azzal védekezett, hogy bár a kezelőorvosok szóban beszámoltak az esetről, a protokoll szerint nem volt kötelessége a rezidensek által felállított diagnózist, illetve műtéti indikációt ellenőrizni. Az előírásokat azóta megváltoztatták, mindkét orvos figyelmeztetésben részesült [15].

2012 februárjában a New York-i Downtown Hospital három orvosnője eskü alatt tett videovallomásukban azt állították, hogy 2007-ben császármetszést akartak végezni egy 16 éves páciensnél, de a has megnyitásakor kiderült, hogy nem volt terhes. A kórház az eset megtörténtét határozottan tagadja, de a bizonyítékokat titoktartási kötelezettségére hivatkozva nem hozta nyilvánosságra [16].

### Császármetszés a madridi templomban

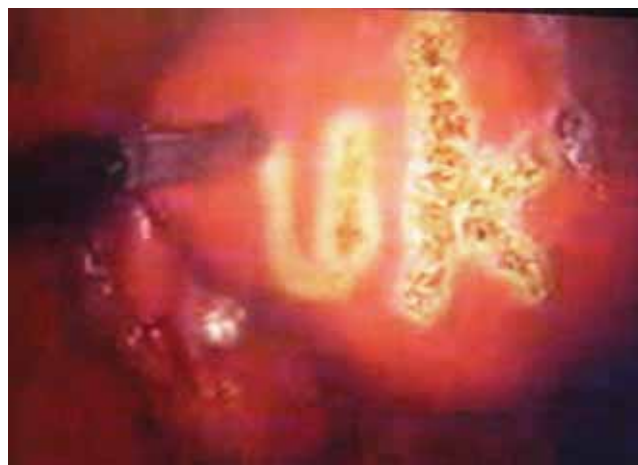2011. szeptember 30-án a 34 éves, rovott múltú spanyol Ivan Berral Cid a bárban megivott egy üveg sört, majd 20 órakor, amikor elkezdődött a szertartás, átment a

szemben lévő Santa Maria del Pinar templomba. Piszto lyával vaktában lövöldözni kezdett, és eltalálta a 36 éves Rocio Pineiro asszonyt, akinek néhány napja volt a szülésig, és születendő gyermekéért ment imádkozni a templomba. A gyilkos ezután az oltárhoz ment, majd a gyülekezet felé fordulva föbbe lőtte magát. A mentő percekben belül kikerkezett, de az anya már halott volt. A lövéstől körülbelül 15 perc telt el, amikor dr. Ceferina Cuesta Lopez mentőorvos a templomban post mortem császármetszést végzett. Megszületésekor a magzatnak nem volt szív működése, de sikerült újjáéleszteni. A doktornőt Madrid polgármestere a Mérito Social érdeméremmel tüntette ki [17].

### Az operátor monogramja császármetszés után a betege hasán

Dr. Allan Zarkin, 62 éves manhattani szülész 1999. szeptember 7-én a Beth Israel Medical Centerben császármetszést végzett Lana Gedz fogorvosnőn. „I did such a beautiful job, I'll initial it” – mondta a műtét végén, szikét kért, és az asszisztencia legnagyobb megdöbbenésére a Pfannenstiel metszés fölött bőrze karcolta saját monogramját, az „A” és „Z” betűket 2–3 inch nagyságban. Ezzel kiérdemelte a „Dr. Zorro” nevet, és Amerika legbizarrabb műhibaperének lett vádlottja. Az elkeseredett doktornő azt mondta, az egész olyan, mint egy horrorfilm, és úgy érzi magát, mint egy állat, akit megjelöltek. Ennek ellenére nem kívánta, hogy Zarkin börtönbe kerüljön, de az orvost és a kórházat 5,5 millió dollár kártérítésért perelte. Az egészségügyi minisztérium Zarkin működési engedélyét felfüggesztette, a kórházat 14 ezer dollárra büntette. A szülész ügyvédje azzal védekezett, hogy védenca demenciával járó Pickkórban szenved, a doktornő ügyvédje ezt visszautasította [18].

Úgy tűnik, a magukról megfélemedezett kollégák bizarr ötleteiből nincs hiány. 2003. január 22-én a 38 éves, iskolai adminisztrátor Stephanie Mainsnél dr. James Guiler méheltávolítást végzett a lexingtoni (Kentucky)



8. ábra | Monogram az uteruszon

Central Baptist Hospitalban. Mivel a beteg és férje aggodalmaskodott, az orvos filmre vette a műtétet, és a kazettát átadta a házaspárnak. Mikor a felvételt megtekintették, megdöbbenve látták, hogy az operátor a méh felszínébe a UK betűket kauterizálta, ezért az emberi méltóság megsértése miatt pert indítottak. Dr. Guiler szerint a betűk az ő alma materének, a University of Kentuckynak a monogramja, és a műtéti preparátum jobb és bal oldalát kívánta velük jelölni (8. ábra). Az orvosi szervezetek izléstelennek és helytelennek minősítették az eljárást [19]. A művelet ma is megtekinthető a YouTube-on [20].

Dr. Red Alinsod, 50 éves kaliforniai nőgyógyász 2009 júniusában hysterectomiát végzett a 47 éves Ingrid Paulicivicnél, és jelölésképpen elektrokauterrel az „Ingrid” szót gravírozta az uterusra. Egy kontrollvizsgálat során a műtét alkalmával készített képeket átadta a házaspárnak, akik megdöbbenek a látványon. „Ó Istenem, nem tudom elhinni, hogy ez történt!” – mondta Ingrid, majd megvetendő magatartás és orvosi gondatlanság miatt beperelte az orvost [21]. Dr. Alinsod ma is praktizál, de bekerült egy „10 orvos, aki szakmájának szégyene” című összeállításba.

A fent ismertetett, egyenként is megdöbbentő eseteknek többrétegű – morális, büntetőjogi, orvostikai, pszichológiai, pszichiátriai, politikai, vallási – vetületük van, amelyek megfelelő szakemberek elemzésére szorulnak [5, 6]. Nem hagyható figyelmen kívül a média szerepe sem, mivel az esetek extrém jellegüknél fogva nagy nyilvánosságot kapnak. Az Emberi történetek című amerikai dokumentumfilm 59. része Magzatrablók címmel 2007-ben Magyarországon is bemutatásra került a televízióban, részletesen ismertetve több magzatrablási ügyet. Az Esküdt ellenségek: Különleges ügyosztály című, 1999-ben készült amerikai krimisorozat III/54. részét Monogámia címmel 2012-ben vetítette a televízió. A történet szerint a férj úgy gondolja, hogy felesége a szeretőjétől esett teherbe, ezért a hét hónapos magzatot császármetszéssel eltávolítja és megöli, az anya életben marad. A bíróságon bebizonyosodik, hogy a gyermek mégis csak a férjtől fogant. A Milwaukee-ban 2011-ben történt magzatrablás elkövetője pedig egyenesen azt vallotta, hogy a császármetszés elvégzésére vonatkozó ismereteit a Discovery Chanellből szerezte [7]. Szülészeti szempontból figyelemre méltó, hogy a rendkívüli körülmények között, laikus, primitív, nemegyszer mentálisan beteg személyek által magzatrablás céljából végzett „műtétek” után 26 anyából 9 életben maradt. Ugyanez mondható el az öncsászármetszések vonatkozásában is, ahol a 19 anyából 13 maradt életben. Ezek az eredmé-

nyek más megvilágításba helyezik a XIX. század előtti sikeres császármetszéseket, amelyek megtörténtét ma is sokan tagadják, és a mesék birodalmába utalják.

## Irodalom

- [1] *Molina-Sosa, A., Galvan-Espinosa, H., Gabriel-Guzman, J., et al.*: Self-inflicted cesarean section with maternal and fetal survival. *Int. J. Gynaecol. Obstet.*, 2004, *84*(3), 287–290.
- [2] *Moseley, B.*: A treatise on tropical diseases, on military operations, and on the climate of the West Indies. Cadell, London, 1787.
- [3] *Szabó, A.*: Self-performed cesarean section. [Autosectio caesarea.] *Orv. Hetil.*, 1993, *134*(28), 540–541. [Hungarian]
- [4] *Szabó, A., Brockington, I.*: Auto-caesarean section: a review of 22 cases. *Arch. Womens Ment. Health*, 2014, *17*(1), 79–83.
- [5] *Géberth, V. J.*: Practical homicide investigation. *Law and Order*, 2006, *54*(3).
- [6] *Burgess, A. W., Baker, T., Nabirny, C., et al.*: Newborn kidnapping by cesarean section. *J. Forensic Sci.*, 2002, *47*(4), 827–830.
- [7] *Durante, T.*: Woman ‘beat pregnant mother to death and cut out child from womb in C-section she had seen on Discovery Channel’. *Daily Mail*, October 11, 2011.
- [8] *Robson, S.*: ‘She cut me, I’m pregnant’: Horrifying emergency call as mum-to-be attacked and foetus removed. *Mirror*, March 21, 2015.
- [9] *Rojas, C.*: Captive: 2147 days of terror in the Colombian Jungle. Atria Books, New York, 2010.
- [10] *Ortutay, L. Gy.*: Emmanuel. *Népszabadság*, January 11, 2008. [Hungarian]
- [11] *Vennard, M.*: Afghan foetus ‘aborted by razor’. *BBC News*, January 8, 2009.
- [12] *Hegedűs, P.*: Weeping Hollywood. [Könnyező Hollywood.] *IPM*, Aug 2009. [Hungarian]
- [13] *Henry, E.*: Boy, 15, filmed carrying out surgery. *The Telegraph*, June 23, 2007.
- [14] *Verkuyl, D. A.*: Oral conception. Impregnation via the proximal gastrointestinal tract in a patient with an aplastic distal vagina. *Case report. Br. J. Obstet. Gynaecol.*, 1988, *95*(9), 933–934.
- [15] *James, S. D.*: Doctors perform C-section and find no baby. *ABC News*, April 2, 2010.
- [16] *Bates, D.*: Bungling doctors ‘began C-section on teenage girl, 16, who wasn’t pregnant’. *Daily Mail*, February 7, 2012.
- [17] *Boyle, L.*: Doctors deliver baby boy after gunman shoots pregnant mother dead in church attack. *Daily Mail*, October 1, 2011.
- [18] *Rohde, D.*: Doctor who carved initials gets probation. *New York Times*, April 26, 2000.
- [19] *Fried, M.*: Doctors leaving their mark. *Battalion*, February 12, 2003.
- [20] Doktor brands uterus with alma mater’s initials. *YouTube*.
- [21] *Murphy, C.*: Gynaecologist sued for branding patient’s name on her removed uterus as a ‘friendly gesture’. *Daily Mail*, September 14, 2010.

(Szabó András dr.,  
Szentés, Csongrádi út 18., 6600  
e-mail: szabodoktor@gmail.com)