

## Клинические наблюдения

DOI: 10.15690/pf.v16i3.2028

М.С. Калугина, Ю.Ю. Русецкий, А.Е. Александров, А.В. Пашков,  
У.С. Малявина, Е.А. Алексеева

Национальный медицинский исследовательский центр здоровья детей, Москва, Российская Федерация

# Кохлеарная имплантация у ребенка с синдромом гипоплазии левых отделов сердца: клинический случай

**Контактная информация:**

Калугина Маргарита Сергеевна, врач анестезиолог-реаниматолог, младший научный сотрудник отделения анестезиологии и реанимации с операционным блоком и кабинетом переливания крови ФГАУ «НМИЦ здоровья детей» Минздрава России

Адрес: 119991, Москва, Ломоносовский пр-т, д. 2, стр. 1, тел.: +7 (499) 783-27-91 (доб. 284), e-mail: margarita405@mail.ru

Статья поступила: 28.06.2019 г., принята к печати: 29.07.2019 г.

**Обоснование.** Синдром гипоплазии левых отделов сердца при врожденном пороке сердца отмечается с частотой 261 случай на 10 000 новорожденных. Дети с синдромом гипоплазии левых отделов сердца могут иметь сопутствующие врожденные аномалии и приобретенные заболевания, которые требуют лечения и ассоциированы с высоким риском смерти. **Описание клинического случая.** Пациентка в возрасте 6 лет 4 мес с синдромом гипоплазии левых отделов сердца поступила в стационар с диагнозом «Двусторонняя сенсоневральная тугоухость, задержка речевого развития» для проведения кохлеарной имплантации. Перед оперативным вмешательством был созван консилиум с целью согласования тактики ведения пациента. В связи с высоким операционно-анестезиологическим риском в предоперационную подготовку были вовлечены как члены хирургической и анестезиологической бригад, так и специалисты по лабораторным и инструментальным исследованиям. На 10-е сут после кохлеарной имплантации ребенок выписан из стационара. Через 1 мес пациентке проведен курс слухоречевой реабилитации. Ребенок с улучшением состояния выписан домой. **Заключение.** Продемонстрировано успешно проведенное хирургическое вмешательство пациентке с синдромом гипоплазии левых отделов сердца и тяжелой сопутствующей патологией — двусторонней сенсоневральной тугоухостью. Комплексное обследование ребенка до операции, а также адекватно проведенная подготовка были залогом успешного лечения и последующей реабилитации пациента.

**Ключевые слова:** кохлеарная имплантация, дети, синдром гипоплазии левых отделов сердца, сенсоневральная тугоухость, задержка речевого развития, анестезиологическое пособие, клинический случай.

(Для цитирования: Калугина М.С., Русецкий Ю.Ю., Александров А.Е., Пашков А.В., Малявина У.С., Алексеева Е.А. Кохлеарная имплантация у ребенка с синдромом гипоплазии левых отделов сердца: клинический случай. *Педиатрическая фармакология*. 2019; 16 (3): 159–164. doi: 10.15690/pf.v16i3.2028)

Margarita S. Kalugina, Yuri Yu. Rusetskiy, Andrei E. Aleksandrov, Aleksandr V. Pashkov,  
Ul'yana S. Malyavina, Elena A. Alekseeva

National Medical Research Center of Children's Health, Moscow, Russian Federation

## Cochlear Implantation in a Child With Hypoplastic Left-heart Syndrome: Clinical Case

**Relevance.** The hypoplastic left-heart syndrome at congenital heart disease has frequency of 261 cases out of 10,000 newborns. Children with hypoplastic left-heart syndrome can have comorbid congenital anomalies and acquired diseases that require treatment and are associated with high mortality risk. **Description of a clinical case.** Female patient, 6 years 4 months, with the hypoplastic left-heart syndrome was admitted to our hospital with the diagnosis «Sensorineural hearing loss, speech delay» for performing of cochlear implantation. The council of physicians was convoked before the surgery to coordinate patient management. Members of surgical, anesthesiology, laboratory and instrumental examination departments were involved into preoperative assessment and planning due to the high level of surgical and anesthetic risk. The patient was dismissed from hospital on the 10<sup>th</sup> day after cochlear implantation. The patient has undergone the course of auditory-verbal therapy a month after. The child was dismissed with state improvement. **Conclusion.** The example of successfully performed surgery in the patient with hypoplastic left-heart syndrome and such severe comorbid pathology as sensorineural hearing loss is presented. Complete physical examination of the child in preoperative period and adequate preparation for the surgery were the key factors for patient successful management and further rehabilitation.

**Key words:** cochlear implantation, children, hypoplastic left-heart syndrome, sensorineural hearing loss, speech delay, anaesthetic support, clinical case.

(For citation: Kalugina M.S., Rusetskiy Yu.Yu., Aleksandrov A.E., Pashkov A.V., Malyavina U.S., Alekseeva E.A. Cochlear Implantation in a Child With Hypoplastic Left-heart Syndrome: Clinical Case. *Pediatricheskaya farmakologiya — Pediatric pharmacology*. 2019; 16 (3): 159–164. doi: 10.15690/pf.v16i3.2028)

## ОБОСНОВАНИЕ

По данным Европейского регистра врожденных пороков развития (European network of congenital anomaly registries, EUROCAT), на 10 000 новорожденных с врожденным пороком сердца приходится 261 случай синдрома гипоплазии левых отделов сердца [1]. Синдром является одним из самых серьезных заболеваний среди врожденных сердечных патологий и в 20–25% случаев — причиной смерти детей [2]. Синдром характеризуется недоразвитием и вследствие этого снижением функций всех левых структур сердца. В самой тяжелой форме синдром представлен митральной и аортальной атрезией в сочетании с гипоплазией левого предсердия, левого желудочка, восходящей аорты и дуги аорты, в том числе коарктацией [3]. Однако, помимо этого синдрома, дети могут иметь сопутствующие врожденные аномалии и приобретенные заболевания, которые требуют лечения и ассоциированы с высоким риском смерти [4]. Так, в работе R. Christensen и соавт. опубликованы данные ретроспективного исследования, в которое были включены 40 пациентов с синдромом гипоплазии левых отделов сердца, прооперированных по поводу некардиального вмешательства [5]. Отмечен высокий риск осложнений у этих пациентов (у 11 из 40) — как кардиологических, так и респираторных [5].

До настоящего времени остается открытым вопрос о целесообразности хирургического лечения сопутствующих заболеваний, не представляющих угрозу жизни для детей с этой патологией.

Цель описания настоящего клинического случая — демонстрация успешно проведенного хирургического вмешательства у ребенка с синдромом гипоплазии левых отделов сердца и сопутствующей сенсоневральной тугоухостью.

## КЛИНИЧЕСКИЙ ПРИМЕР

### О пациенте

Пациентка Д., возраст 6 лет 4 мес, в декабре 2018 г. в плановом порядке поступила в ФГАУ «Научный медицинский исследовательский центр здоровья детей» (НМИЦ здоровья детей, Москва) для проведения хирургического лечения. Основной диагноз: «Двусторонняя сенсоневральная тугоухость. Задержка речевого развития». Сопутствующий диагноз: «Синдром гипоплазии левых отделов сердца. Состояние после операций Норвуда, Гленна, Фонтена. Хроническая сердечная недостаточность 2А, функциональный класс II по Ross. Артериальная гипоксемия». На момент поступления мама ребенка предъявляла жалобы на снижение слуха и задержку развития речи.

Из анамнеза известно, что ребенок от 2-й беременности, вторых срочных оперативных родов (1-я беременность — девочка, 15 лет, здорова), с массой тела 3700 г, ростом 56 см, оценкой по шкале APGAR 7/8 баллов. При проведении эхокардиографии (ЭхоКГ) в возрасте 3 сут ребенку был поставлен диагноз «Синдром гипоплазии левых отделов сердца», который включал в себя гипоплазию левого желудочка, выраженную гипоплазию восходящей аорты и дуги аорты в сочетании с коарктацией аорты, критический митральный и аортальный стеноз. После рождения ребенку была проведена многоэтапная хирургическая коррекция порока: на 6-е сут после рождения (1-й этап) проведена операция Норвуда (Norwood) с шунтом Sano; в возрасте 5 мес (2-й этап) — двунаправленный кавопульмональный анастомоз (анастомоз Гленна). Первые два этапа выполнены по месту жительства в ГБУЗ «Самарский областной клинический

кардиологический диспансер», заключительный этап — операция Фонтена — в Немецком кардиологическом центре в Берлине (Deutsches Herzzentrum Berlin) в возрасте 4 лет. После полной гемодинамической коррекции ребенок поступил в стационар НМИЦ здоровья детей.

Снижение реакции на громкие звуки впервые отмечены в возрасте 6 мес, однако в связи с общим тяжелым состоянием к сурдологу не обращались. В 3,5 года консультирована сурдологом: поставлен диагноз двусторонней сенсоневральной тугоухости 4-й степени; бинаурально слухопротезирована с хорошим эффектом — начала говорить, значительно расширился словарный запас. В 2017 г. консультирована в клинике Charite (Берлин): диагностирован экссудативный отит, выполнено шунтирование барабанной полости, после чего была рекомендована кохлеарная имплантация с целью повышения качества жизни, а также максимального развития слуховых и речевых навыков ребенка. Однако в связи с тяжелой сопутствующей патологией хирургическую коррекцию слуха рекомендовано было отложить до относительной стабилизации состояния по основному заболеванию.

### Физикальная диагностика

На момент поступления в НМИЦ здоровья детей состояние средней степени тяжести, присутствуют признаки недостаточности кровообращения. Кожный покров и видимые слизистые оболочки бледные, умеренной влажности, с выраженным сосудистым рисунком. Отмечается деформация ногтей по типу «часовых стекол». Носовое дыхание свободное, аускультативно везикулярное, хрипов нет; периодически возникают эпизоды приступообразного кашля, отмечается одышка при физической нагрузке. Сатурация 90%. Частота дыхания 22–25/мин. Тоны ясные, ритмичные, выслушивается систолический шум. Частота сердечных сокращений 90/мин. Артериальное давление 95/60 мм рт.ст. Тургор тканей удовлетворительный. Живот мягкий, доступен глубокой пальпации, печень +2,5 см из-под края правой реберной дуги; селезенка не пальпируется.

Терапию по основному заболеванию получает в полном объеме: метопролол, маркумар через день под контролем международного нормализованного отношения (МНО), спиронолактон, гидрохлортиазид, силденафил.

За время пребывания в стационаре ребенку проведены лабораторные и инструментальные исследования. В общем анализе крови — увеличение количества тромбоцитов с 517 до  $612 \times 10^9/\text{л}$  (норма  $150\text{--}440 \times 10^9/\text{л}$ ); в биохимическом анализе крови патологических изменений не выявлено. Выполнен контроль коагулограммы в динамике.

Особое внимание следует обратить на показатель МНО, который у пациентов с синдромом гипоплазии левых отделов сердца, находящихся на антикоагулянтной терапии, значительно повышен (у пациентки при поступлении — 3,2 при норме 0,85–1,15 ед., для пациентов на антикоагулянтной терапии 2,0–3,0 ед.). Однако, для предотвращения интраоперационного кровотечения рекомендовано придерживаться более низких его значений. За двое суток до оперативного вмешательства маркумар был отменен с целью снижения МНО до 1–1,5 ед. на фоне назначения Фраксипарина подкожно. В день операции МНО соответствовало 1,5 ед. (табл.).

В предоперационном периоде по данным электрокардиографического исследования (ЭКГ) отмечались отклонение электрической оси сердца вправо, устойчивый эктопический ритм, умеренная аритмия; по результатам

**Таблица.** Периоперационные показатели международного нормализованного отношения у пациентки Д. в динамике

**Table.** Perioperative dynamic changes of international normalized ratio in the patient D.

Международное нормализованное отношение, ед.	
За 2 дня до операции	3,2
За 1 день до операции	2,5
День операции	1,5
Первые сутки после операции	2,0
Вторые сутки после операции	2,4

доплер-эхокардиограммы (доплер-ЭхоКГ) сократительная функция миокарда единственного желудочка оценивалась как удовлетворительная.

### Анестезиологическое пособие и оперативное вмешательство

С учетом удовлетворительной функции миокарда единственного желудочка пациентке Д. проведена ингаляционная «болюсная» индукция севофлураном. Первый уровень хирургической стадии наркоза позволил провести катетеризацию периферической вены с дальнейшим введением препаратов для интубации трахеи. Для обеспечения мышечной релаксации вводился недеполяризующий миорелаксант рокурония бромид в дозе 0,4 мг/кг, для обеспечения нейровегетативной защиты — наркотический анальгетик фентанил в дозе 3 мкг/кг. Анестезия поддерживалась кислородом, воздухом и ингаляционным анестетиком (севофлураном) по закрытому контуру с низким газотоком в сочетании с однократным повторным введением наркотического анальгетика.

Обезболивающий компонент был дополнен инфльтрационной анестезией заушной области раствором брилокаина. Справа был проведен разрез, после чего тупым путем отсепарованы мягкие ткани, обнажена площадка сосцевидного отростка, фрезами выполнена мастоидотомия в пределах треугольника Шипо, визуализированы ориентиры — горизонтальный полукружный канал, наковальня, вход в антрум. Задняя тимпанотомия выполнена в типичном месте, визуализировано

стремя, круглое окно. Фрезой наложена кохлеостома в основном завитке улитки вперед и вверх от ниши круглого окна. Сформировано ложе для имплантата. Имплантат Cochlear, модель CI 512 (Австралия), уложен в ложе, фиксирован. Электрод введен в улитку. Под контролем показателей электроэнцефалограммы (седация пациента соответствовала медикаментозному сну, BIS-индекс 70) проведен мониторинг имплантата, а именно телеметрия имплантата (тестирование состояния электроники и межэлектродное сопротивление), регистрация электрически вызванного рефлекса стременной мышцы и телеметрия нервного ответа (регистрация потенциала действия слухового нерва). Заушная рана послойно ушита и наложена тугая асептическая повязка. Продолжительность операции — 2 ч 20 мин, анестезии — 2 ч 50 мин.

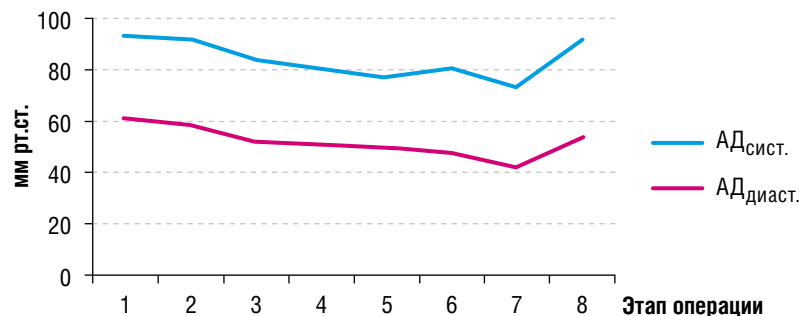
Помимо стандартного мониторинга жизненно важных функций, включающего регистрацию показателей гемодинамики, в частности артериального давления (рис. 1), частоты сердечных сокращений, ЭКГ, а также показателей дыхания и оксигенации, измерение температуры тела, мониторинг анестезии был расширен контролем показателей нейромышечной проводимости и электроэнцефалограммы.

### Динамика и исходы

По окончании операции ребенку был проведен анализ кислотно-щелочного состояния артериальной крови. По газам крови и электролитному составу пациентка компенсирована. Экстубация трахеи проведена в операционной. Ребенок переведен в отделение реанимации и интенсивной терапии (ОРИТ) в стабильном состоянии, соответствующем объему и длительности хирургического вмешательства, для дальнейшего наблюдения и обеспечения адекватного обезболивания. За время пребывания в ОРИТ ребенок гемодинамически стабилен, тоны сердца ясные, ритмичные. Через 24 ч ребенок переведен в оториноларингологическое отделение с хирургической группой заболеваний головы и шеи. По результатам ЭКГ и доплер-ЭхоКГ в послеоперационном периоде отрицательной динамики не отмечается. По лабораторным данным, время кровотечения по Дукке — 1,1 мин (при норме 0–2), время свертывания по Моравицу — 5,19 мин (при норме 0–5). На 10-е сут после кохлеарной имплантации ребенок выписан из стационара.

**Рис. 1.** Изменение параметров артериального давления на разных этапах операции

**Fig. 1.** Arterial blood pressure changes on different surgery steps.



**Примечание.** 1) индукция анестезии; 2) начало операции (кожный разрез заушной области); 3) тимпанотомия/выполнение кохлеостомы; 4) формирование ложа-приемника стимулятора; 5) введение электродной решетки кохлеарной имплантации; 6) тестирование кохлеарного имплантата; 7) окончание операции (швы на кожу); 8) окончание анестезии (экстубация).

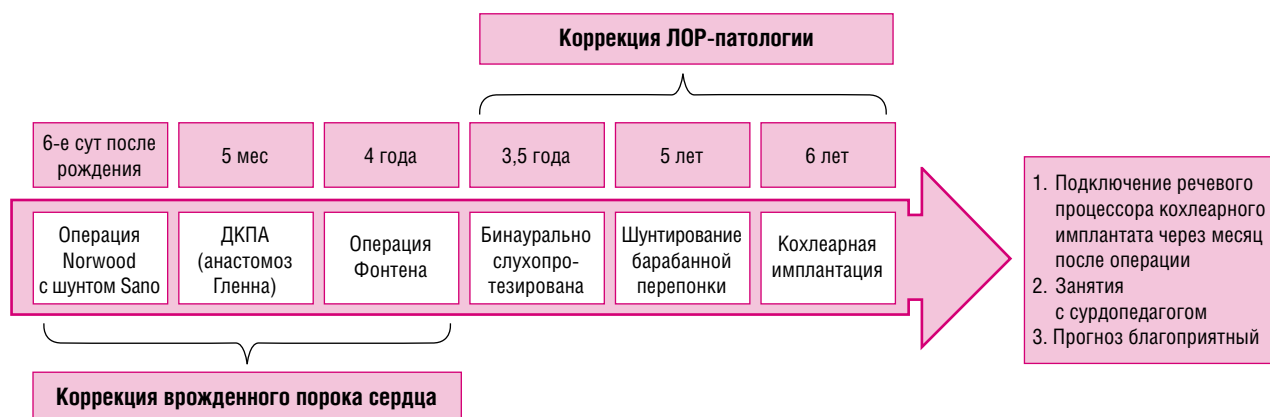
(Источник: М.С. Калугина и соавт., 2019). АД<sub>сис.т.</sub>/АД<sub>диаст.</sub> — систолическое/диастолическое артериальное давление.

**Note.** 1) induction of anaesthesia; 2) start of the surgery (skin incision in postotic region); 3) tympanotomy/cochleostomy; 4) cochlear implant bed preparation; 5) insertion of cochlear implant grid electrode; 6) cochlear implant testing; 7) end of the surgery (skin closure); 8) end of anesthesia (extubation).

(Kalugina M.S. et al, 2019). SBP / DBP — systolic / diastolic blood pressure.

**Рис. 2.** Пациентка Д., 6 лет 4 мес: хронология ключевых этапов хирургического лечения

**Fig. 2.** Patient D., 6 years 4 months: key stages of surgery treatment.



*Примечание.* ДКПА — двунаправленный кавопальмональный анастомоз, КИ — кохлеарная имплантация.

*Note.* BCPA — bidirectional cava-pulmonary anastomosis, CI — cochlear implantation.

### Прогноз

Через 1 мес пациентка в плановом порядке поступила в НМИЦ здоровья детей для прохождения курса слухоречевой реабилитации. Проведен цикл занятий по развитию слухового восприятия. Коррекция настроек речевого процессора кохлеарного имплантата проведена в соответствии с рекомендациями сурдопедагога. Дискомфорта при прослушивании через речевой процессор у ребенка не отмечалось. При соблюдении рекомендаций и назначений, таких как постоянное ношение речевого процессора кохлеарного имплантата и продолжение занятий с сурдопедагогом по месту жительства, прогноз благоприятный.

### Временная шкала

Хронология ключевых этапов хирургического лечения пациентки Д. представлена на рис. 2.

### ОБСУЖДЕНИЕ

Кохлеарная имплантация — широко используемый метод лечения глухоты и тяжелых нарушений слуха у детей и взрослых. Количество проводимых операций ежегодно возрастает. По данным Федерального агентства по здравоохранению и социальному развитию России от 2006 г., в Российской Федерации число больных с нарушениями слуха превышает 13 млн человек, из них более 1 млн приходится на детское население [6]. По мнению ведущих российских специалистов, потребность в кохлеарной имплантации составляет не менее 1000 операций в год [7]. К настоящему времени в мире проведено 350 000 таких операций, в России — около 8000 [8]. Следует отметить, что наилучшие результаты, такие как формирование слухового восприятия, речевые навыки и интеграция в окружающую среду, отмечаются у детей, имплантированных до двухлетнего возраста, т.е. в долингвальный период [9]. Тяжелые сопутствующие заболевания могут отсрочить или явиться абсолютным противопоказанием для своевременного выполнения кохлеарной имплантации.

В настоящий момент в литературе имеется незначительное количество статей, демонстрирующих проведение кохлеарной имплантации у детей с сопутствующей патологией [10]. В 2004 г. А. Chakrabarty и соавт. в своей публикации обратили внимание на особенности проведения анестезиологического пособия у пациентов с различными генетическими синдромами. Авторы рассматривали

такие синдромы, как Тричера Коллинза, Клиппеля–Фейля, Пендреда, Альпорта, Джервелла и Ланге–Нильсена [11]. В этой же статье сделан акцент на важность выявления генетических заболеваний, которые могут менять ход операции. Например, при наличии синдромов Мишеля, Мондини, Шайбе и аномалии Bing-Siebenmann могут потребоваться технические изменения на этапе размещения имплантата в улитке [12].

В 2018 г. V. Scott-Warren и соавт. опубликовали исследование с участием 4 пациентов с синдромом удлиненного интервала QT, поступивших на оперативное лечение по поводу сенсоневральной потери слуха. В связи с описанными в литературе случаями нежелательных интраоперационных явлений и возможным летальным исходом у детей с удлиненным QT-интервалом авторы обращают внимание, что такие пациенты часто получают отказ в проведении оперативного вмешательства. Однако спрос на эту операцию со стороны родителей привел ученых к разработке и внедрению мультидисциплинарного подхода к ведению таких пациентов [13]. Пациенты с тяжелой сопутствующей патологией требуют обширной предоперационной подготовки, детального обсуждения хода оперативного вмешательства ввиду возможных осложнений в интра- и послеоперационном периодах. Родители таких больных должны быть заранее предупреждены о возможном пребывании их ребенка в ОРИТ после операции [10].

Анестезиологическое обеспечение кохлеарной имплантации у пациентов с синдромом гипоплазии левых отделов сердца сопровождается рядом важных особенностей. Пациентам, находящимся на антикоагулянтной терапии, необходим контроль показателей свертывающей и противосвертывающей систем крови на всех этапах пребывания в стационаре. Это необходимо для предупреждения интраоперационного кровотечения и, соответственно, удлинения времени операции. В первые 4–5 сут после операции важно профилактировать образование гематомы вокруг кохлеарного имплантата, но в то же время избегать тромбообразования [14].

При проведении анестезиологического пособия необходимо сбалансировать пациента по водной нагрузке; рекомендовано исключить гипо- и гиперволемию во время анестезии [15]. Следует учитывать, что при проведении искусственной вентиляции легких детям с синдромом гипоплазии левых отделов сердца рекомендо-



вано использовать низкие концентрации кислорода, исключить гипервентиляцию, т.к. преднагрузка на единственный желудочек зависит от легочного кровотока, а также минимизировать пиковое давление на вдохе и положительное давление в конце выдоха [16]. С целью предупреждения гипердинамической реакции организма экстубацию трахеи следует проводить при условии самостоятельного дыхания пациента, но в состоянии глубокой седации, исключая кашлевую или двигательную реакцию.

## ЗАКЛЮЧЕНИЕ

Данная статья представляет собой успешный опыт проведения кохлеарной имплантации ребенку с тяжелой кардиальной патологией. После коррекции врожденного порока сердца и стабилизации состояния ребенку возможна своевременная установка кохлеарного импланта. Однако необходимо учитывать, что пациенты данного профиля требуют мультидисциплинарного подхода, который может быть осуществлен только в многопрофильном центре. Родители или законные представители пациентов должны быть проинформированы о ходе предстоящего оперативного вмешательства и анестезиологического пособия, а также предупреждены о возможном пребывании ребенка в ОРИТ в случае необходимости. Командная работа специалистов способствует гладкому послеоперационному периоду, ранней реабилитации пациента и выписки ребенка из стационара.

## Информированное согласие

От пациента или его родителя (законного представителя) получено письменное информированное добровольное согласие на публикацию результатов его обследования и лечения (дата подписания 14.12.2018).

## СПИСОК ЛИТЕРАТУРЫ

1. Саперова Е.В., Вахлова И.В. Врожденные пороки сердца у детей: распространенность, факторы риска, смертность // *Вопросы современной педиатрии*. — 2017. — Т.16. — №2. — С. 126–133. [Saperova EV, Vahlova IV. Congenital heart diseases in children: incidence, risk factors, mortality. *Current Pediatrics*. 2017;16(2):126–133. (In Russ).] doi: 10.15690/vsp.v16i2.1713.
2. Bohlmeier TJ, Helmke S, Ge S, et al. Hypoplastic left heart syndrome myocytes are differentiated but possess a unique phenotype. *Cardiovasc Pathol*. 2003;12:23–31. doi: 10.1016/S1054-8807(02)00127-8.
3. Ohye RG, Sleeper LA, Mahony L, et al. Comparison of shunt types in the Norwood procedure for single-ventricle lesions. *N Engl J Med*. 2010;362(21):1980–1992. doi: 10.1056/NEJMoa0912461.
4. Twite MD, Ing RJ. Anesthetic considerations in infants with hypoplastic left heart syndrome. *Semin Cardiothorac Vasc Anesth*. 2013;17(2):137–145. doi: 10.1177/1089253213476958.
5. Christensen RE, Gholami AS, Reynolds PI, Malviya S. Anaesthetic management and outcomes after noncardiac surgery in patients with hypoplastic left heart syndrome: a retrospective review. *Eur J Anaesthesiol*. 2012;29(9):425–430. doi: 10.1097/EJA.0b013e3283355345a.
6. Федеральное агентство по здравоохранению и социальному развитию Российской Федерации. *Методики эпидемиологического исследования нарушений слуха*. / Сост. Г.А. Таварткиладзе, М.Е. Загорянская, М.Г. Румянцева и др. Методические рекомендации (переработанные и дополненные). — М., 2006. [Federal'noe agentstvo po zdoravookhraneniyu i sotsial'nomu razvitiyu Rossijskoj Federatsii. *Metodiki epidemiologicheskogo issledovaniya narushenij slukha*. Ed by GA Tavartkiladze, ME Zagoryanskaya, MG Rumyantseva, et al. Metodicheskie rekomendatsii (pererabotannye i dopolnennye). Moscow; 2006. (In Russ).] Доступно по: <https://audiology.ru/methods-of-epidemiological-research/>. Ссылка активна на 28.05.2019.
7. Таварткиладзе Г.А. *Современное состояние и тенденции развития кохлеарной имплантации у детей*. / Тезисы XVII съез-

## ВЫРАЖЕНИЕ ПРИЗНАТЕЛЬНОСТИ

Авторы выражают признательность всем специалистам, которые приняли участие в подготовке ребенка к плановому оперативному вмешательству, а также оказали помощь и поддержку в период реабилитации пациента.

## ИСТОЧНИК ФИНАНСИРОВАНИЯ

Не указан.

## FINANCING SOURCE

Not specified.

## КОНФЛИКТ ИНТЕРЕСОВ

Авторы статьи подтвердили отсутствие конфликта интересов, о котором необходимо сообщить.

## CONFLICT OF INTERESTS

Not declared.

## ORCID

**М.С. Калугина**

<http://orcid.org/0000-0002-2427-9689>

**Ю.Ю. Русецкий**

<http://orcid.org/0000-0001-5574-8292>

**А.Е. Александров**

<http://orcid.org/0000-0001-9093-3426>

**А.В. Пашков**

<http://orcid.org/0000-0002-3197-2879>

**У.С. Малявина**

<http://orcid.org/0000-0002-8968-1935>

**Е.А. Алексеева**

<http://orcid.org/0000-0001-9958-9123>

да оториноларингологов России. — Н. Новгород, 2006. — 489 с. [Tavartkiladze GA. *Sovremennoe sostoyanie i tendencii razvitiya kohlearnoj implantacii u detej*. In: Tezisy XVII s'ezda otorinolaringologov Rossii. Nizhnij Novgorod; 2006. 489 p. (In Russ).]

8. Сапожников Я.М., Тарасова Н.В., Сираева А.Р. Значение совместной работы сурдолога и сурдопедагога при настройке систем кохлеарной имплантации // *Вестник оториноларингологии*. — 2018. — Т.83. — №2. — С. 22–25. [Sapozhnikov YaM, Tarasova NV, Siraeva AR. The importance of the joint work of an audiologist and a teacher of the deaf and hard-of-hearing subjects for the adjustment of the cochlear implant systems. *Vestnik otorinolaringologii*. 2018;83(2):22–25. (In Russ).] doi: 10.17116/otorino201883222-25.

9. Королева И.В., Жукова О.С., Зонтова О.В. Кохлеарная имплантация у детей младшего возраста // *Новости оториноларингологии и логопатологии*. — 2002. — №1. — С. 14–24. [Koroleva IV, Zhukova OS, Zontova OV. Kohlearnaya implantatsiya u detey mladshego vozrasta *Novosti otorinolaringologii i logopatologii*. 2002;(1):14–24. (In Russ).]

10. Hawksworth C, Ravury S. An audit of anaesthesia safety in a paediatric cochlear implantation program. *Paediatr Anaesth*. 2015;25(6):630–635. doi:10.1111/pan.12613.

11. Chakrabarty A, Tarneja VK, Singh VK, et al. Cochlear implant: anaesthesia challenges. *Med J Armed Forces India*. 2004 60(4):351–357. doi: 10.1016/s0377-1237(04)80009-1.

12. Clark GM, Cowan RSC, Dowell RC, ed. *Cochlear implantation for infants and children*. Singular Publishing Group, San Diego;1997. pp. 71–110.

13. Scott-Warren V, Bendon A, Bruce IA, et al. Cochlear implantation in children with congenital long QT syndrome: introduction of an evidence-based pathway of care. *Cochlear Implants Int*. 2018;19(6):350–354. doi: 10.1080/14670100.2018.1518686.

14. Староха А.В., Балакина А.В., Литвак М.М., и др. Особенности кохлеарной имплантации у пожилых пациентов // *Бюллетень*

сибирской медицины. — 2014. — Т.13. — №1. — С. 122–128. [Starokha AV, Balakina AV, Litvak MM, et al. Cochlear implantation prevalence in elderly. *Bulletin of Siberian medicine*. 2014;13(1):122–128. (In Russ).]

15. Сваринская Е.М., Агавелян Э.Г., Хилихнев А.В. Особенности проведения анестезии и искусственной вентиляции легких у детей с хирургической патологией и сопутствующими врожденными пороками сердца // *Анестезиология и реаниматология*. — 2016. — Т.61. — №1. — С. 54–57. [Svarinskaya EM,

Agavelyan EG, Khilikhnyov AV. Peculiarities of anesthesia and mechanical ventilation in children with surgical pathology and related congenital heart defects. *Anesteziologija i reanimatologija*. 2016;61(1):54–57. (In Russ).] doi: 10.18821/0201-7563-2016-61-1-54-57.

16. Li J, Hoskote A, Hickey C, et al. Effect of carbon dioxide on systemic oxygenation, oxygen consumption, and blood lactate levels after bidirectional superior cavopulmonary anastomosis. *Crit Care Med*. 2005;33:984–989. doi: 10.1097/01.ccm.0000162665.08685.e2.

---

## От редакции

---

### Дорогие коллеги!

Представляем вашему вниманию мнение кардиолога д.м.н. **Вашакмадзе Нато Джумберовны**.

Синдром гипоплазии левых отделов сердца (СГЛОС) составляет 1,4–9% среди всех врожденных пороков сердца и 16% среди критических врожденных пороков сердца. Нарушения гемодинамики возникают уже на ранних стадиях внутриутробного развития ребенка. Клиническая картина после рождения ребенка может значительно варьировать в зависимости от класса и анатомического подтипа СГЛОС. Чаще всего на момент рождения уже наблюдается перегрузка правых отделов сердца с их дилатацией. И надо срочно оказывать квалифицированную медицинскую помощь. Без хирургического вмешательства 25–30% детей с СГЛОС погибает на первой неделе жизни.

В настоящее время этиопатогенез СГЛОС до конца не изучен. Вероятной причиной развития порока могут быть и генетические факторы, тем более когда у ребенка имеется порок развития слуха (двусторонняя сенсоневральная тугоухость). Пациенту рекомендована консультация генетика для верификации наследственного заболевания. В первую очередь, необходимо исключить микроделецию и микродупликацию хромосом.