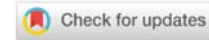

Клиническое наблюдение

<https://doi.org/10.15690/pf.v18i1.2221>

П.В. Очирова, С.О. Рябых, Т.В. Рябых

Национальный медицинский исследовательский центр травматологии и ортопедии имени академика Г.А. Илизарова, Курган, Российская Федерация

Особенности хирургического лечения патологии позвоночника у пациента с синдромом Гурлер

Автор, ответственный за переписку:

Очирова Полина Вячеславовна, кандидат медицинских наук, травматолог-ортопед в ТОО № 9 клиники патологии позвоночника и редких заболеваний НМИЦ ТО имени академика Г.А. Илизарова

Адрес: 640014, Россия, Курган, ул. М. Ульяновой, д. 6, **тел.:** +7 (3522) 45-10-08, **e-mail:** poleen@yandex.ru

Описан клинический случай хирургического лечения комбинированной патологии позвоночника у ребенка с синдромом Гурлер. Подробно описаны показания, основные факторы риска и особенности оперативного лечения патологии позвоночника при этой нозологии, проанализированы подходы по данным литературы. **Обоснование.** Приведенным клиническим примером мы хотим привлечь внимание коллег к этой проблеме, подчеркнуть особенности ортопедических проявлений у пациентов с мукополисахаридозом, тип IH (МПС IH). Одним из важных пунктов является своевременное их выявление и хирургическое лечение. **Описание клинического случая.** В данной статье приведено описание особенностей хирургического лечения патологии позвоночника у пациента с МПС IH — с прогрессирующей кифотической деформацией, стенозом и нестабильностью на уровне краниовертебрального перехода, выраженным неврологическим дефицитом, функциональными нарушениями со стороны внутренних органов. **Заключение.** Для пациентов с МПС характерна многоуровневая ортопедическая патология, которая требует непрерывного наблюдения в течение всей жизни одной многопрофильной командой специалистов.

Ключевые слова: клинический случай, лизосомные болезни, мукополисахаридоз, тип IH, возрастная и профессиональная преемственность, многоуровневая патология позвоночника, нестабильность, стеноз, краниовертебральный переход, кифотическая деформация, окципитоспондилодез, коррекция деформации

Для цитирования: Очирова П.В., Рябых С.О., Рябых Т.В. Особенности хирургического лечения патологии позвоночника у пациента с синдромом Гурлер. *Педиатрическая фармакология.* 2021;18(1):23–30. doi: 10.15690/pf.v18i1.2221

ОБОСНОВАНИЕ

Мукополисахаридоз (МПС) — орфанное заболевание, относящееся к группе лизосомных болезней накопления. Известно 7 типов мукополисахаридоза:

- МПС I — синдром Гурлер (МПС IH — тяжелая форма), синдром Шейе (МПС IS — легкая форма), синдром Гурлер–Шейе (МПС IH/S — промежуточная форма);

- МПС II (синдром Хантера);
- МПС III (синдром Санфилиппо А, В, С, D);
- МПС IV (синдром Моркио А, В);
- МПС VI тип (синдром Марото–Лами);
- МПС VII тип (синдром Слая);
- МПС IX тип (синдром Натовича) [1–6].

Накопление гликозаминогликанов (ГАГ) вызывает задержку физического развития, умственную отста-

Polina V. Ochirova, Sergey O. Ryabykh, Tatyana V. Ryabykh

The Russian Ilizarov Scientific Center for Restorative Traumatology and Orthopaedics, Kurgan, Russian Federation

Aspects of Surgical Treatment of Spinal Pathology in the Patient with Gurler Syndrome

The clinical case of surgical treatment of combined spinal pathology in the child with Gurler syndrome is described in the article. Indications, major risk factors and aspects of surgical treatment of spinal pathology at this nosology are described in detail; all the approaches are analyzed according to the literature. **Background.** We would like to draw the attention of our colleagues to this problem with this clinical case. We want to emphasize the peculiarities of orthopedic manifestations in patients with mucopolysaccharidosis type IH (MPS IH). The most crucial is timely detection and surgical treatment. **Clinical case description.** This article describes the aspects of surgical treatment of spinal pathology in the patient with MPS IH: progressive kyphotic deformation, stenosis and craniovertebral junction instability, significant neurological deficit, internal organs functional disorders. **Conclusion.** Patients with MPS are characterized by multilevel orthopedic pathology which requires continuous follow-up throughout the life by single multidisciplinary team of specialists.

Keywords: clinical case, lysosomal storage diseases, mucopolysaccharidosis type IH, age-associated and professional continuity, multilevel spinal pathology, instability, stenosis, craniovertebral junction, kyphotic deformation, occipitospindylodesis, orthesis

For citation: Ochirova Polina V., Ryabykh Sergey O., Ryabykh Tatyana V. Aspects of Surgical Treatment of Spinal Pathology in the Patient with Gurler Syndrome. *Pediatricheskaya farmakologiya — Pediatric pharmacology.* 2021;18(1):23–30. doi: 10.15690/pf.v18i1.2221

лость, огрубление черт лица, поражение глаз, жесткие волосы, изменение кожных покровов, гепатоспленомегалию, частые респираторные инфекции, приводящие к дыхательной недостаточности, нарушения со стороны сердечно-сосудистой системы, скелетную дисплазию [7, 8]. Множественные дизостозы проявляются при рождении и с годами прогрессируют [4, 9, 10]. На сегодняшний день ферментозаместительная терапия (ФЗТ) разработана только для четырех типов: МПС I (ларонидаза с 2008 г.), МПС II (идурсульфазы с 2008 г.), МПС VI (галсульфаза с 2009 г.), МПС IVA типа (элосульфаза альфа с 2018 г.). Большой проблемой остается доступность непрерывной таргетной терапии и своевременная мультидисциплинарная оценка состояния пациентов, особенно с позиции запрограммированного усугубления соматического, неврологического и функционального статуса.

Развитие ортопедической патологии, в том числе и патологии позвоночника, следует рассматривать в контексте ортопедических осложнений [11–13]. Это выражается в гипермобильности лучезапястных суставов, контрактурах крупных суставов в сочетании с туннельными синдромами, что проявляется проблемами самообслуживания и низким качеством жизни. Наиболее опасным осложнением при МПС являются нестабильность и стеноз на уровне краниовертебрального перехода, наличие кифосколиотической деформации позвоночника крайне тяжелой степени на уровне грудопоясничного перехода. При МПС IVA и VI это является причиной развития неврологического дефицита. Это и определяет необходимость мониторинга как ортопедического, так и неврологического статуса. Следует выделить «красные флаги», как прогностически жизнеугрожающие состояния, требующие своевременного оперативного лечения. Хирургическую коррекцию ортопедических патологий необходимо рассматривать как профилактику нарастания и ликвидации потенциально жизненно важных осложнений [9, 14, 15].

Ранее мы уже подробно описывали анестезиологические особенности во время проведения хирургической коррекции кифотической деформации у ребенка с МПС IH [16]. Продолжаем описание клинического случая пациента с синдромом Гурлер с акцентом на особенности хирургической коррекции многоуровневой ортопедической патологии позвоночника и преемственность в лечении.

КЛИНИЧЕСКИЙ ПРИМЕР

Пациент 2008 г.р. находится на курации специалистов НМИЦ травматологии и ортопедии им. академика Г.А. Илизарова с 3,5 лет. Впервые в поле зрения попал за 4 мес до оперативного вмешательства. В НМИЦ травматологии и ортопедии им. академика Г.А. Илизарова в отделении нейрохирургии находился по поводу быстро прогрессирующей кифотической деформации позвоночника крайне тяжелой степени на уровне грудопоясничного отдела. На момент осмотра родители ребенка отмечали быструю утомляемость при ходьбе, нарастание слабости в нижних конечностях. Со слов родителей и медицинской документации известно, что ребенок болен с рождения. В 10 мес генетически подтвержден диагноз «синдром Гурлер». Аллогенная неродственная трансплантация гемопоэтических стволовых клеток проведена в 1 год 8 мес.

При осмотре визуализировался кифоз на уровне грудопоясничного перехода, тугоподвижность в тазобедренных, коленных и локтевых суставах (рис. 1а).

На фоне бурно прогрессирующей кифотической деформации наблюдалось нарастание неврологического дефицита.

По данным инструментальных исследований отмечалась кифосколиотическая деформация позвоночника (кифоз по Cobb — 65°, правосторонняя сколиотическая деформация — 18°) (рис. 1б).

По данным компьютерной (КТ) и магнитно-резонансной (МРТ) томографии позвоночника отмечалась также кифотическая деформация со стенозом позвоночного канала на уровне Th₁₂–L₁ до 8,5 мм (рис. 1в, г).

В отделении нейрохирургии НМИЦ травматологии и ортопедии им. академика Г.А. Илизарова 14.03.2012 первым этапом проведены поsegmentарная коррекция и задняя инструментальная фиксация позвоночника на уровне Th₈–L₃ транспедикулярной системой. Задний локальный спондилодез.

После проведенного оперативного лечения отмечалась положительная неврологическая динамика в виде стабилизации рефлексов.

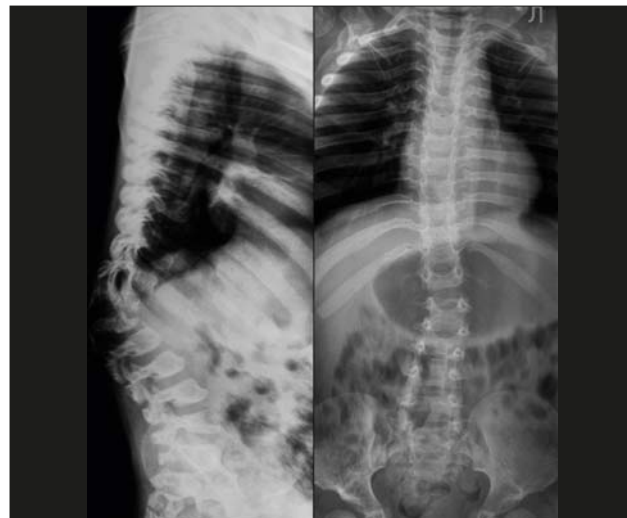
Рис. 1а. Внешний вид ребенка до оперативного лечения [16]

Fig. 1a. Child general appearance before surgical treatment [16]

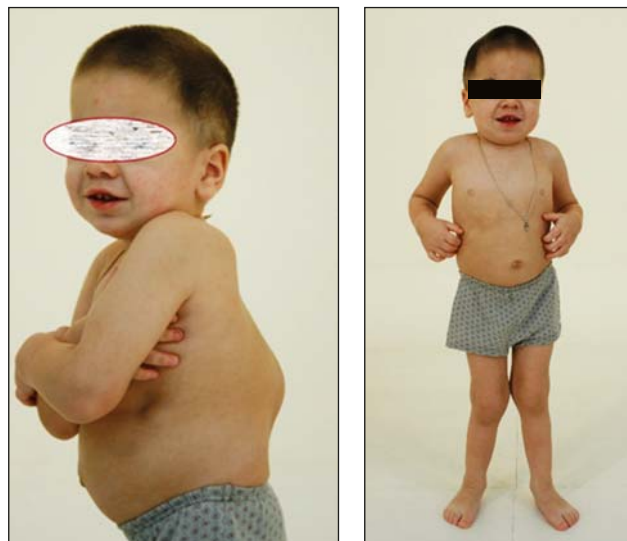

Рис. 1б. Рентгелетеметрия грудного и поясничного отделов позвоночника в прямой и боковой проекциях. Кифотическая деформация позвоночника — 65° по Cobb [16]

Fig. 1b. X-ray telemetry of thoracic and lumbar spine in frontal and lateral view. Kyphotic deformation of the spine — 65° on Cobb scale [16]



По данным рентгенометрии позвоночника ортопедическая патология устранена. Сагиттальный баланс восстановлен (рис. 1д, е).

Период госпитализации ребенка составил 25 дней. Пациент выписан в удовлетворительном состоянии домой под наблюдение ортопеда, педиатра, невролога по месту жительства.

Ежегодно ребенок наблюдался нами в течение 5 лет, выполнялся контроль положения металлоконструкции с целью исключения резорбции вокруг винтов, фрактуры конструкции, прогрессирования деформации позвоночника.

В сентябре 2017 г. родители стали предъявлять жалобы на нарастание у ребенка слабости в верхних и нижних конечностях, на наличие болевого синдрома в области

икроножных мышц, обеих стоп, на нарушение походки, быструю утомляемость.

Повторно в клинику патологии позвоночника и редких заболеваний Центра Илизарова ребенок поступил 07.03.2017.

На момент осмотра отмечалось легкое огрубление черт лица, укороченные шея и туловище, бочкообразная деформация грудной клетки, короткие пухлые кисти, тугоподвижность в тазобедренных, коленных и локтевых суставах, вальгусная деформация коленных суставов, плосковальгусная деформация голеностопных суставов (в 2012 г. тугоподвижности в тазобедренных, коленных и локтевых суставах, вальгусной деформации коленных суставов, плосковальгусной деформации голеностопных суставов не наблюдалось). В области проекции остистых

Рис. 1в. КТ позвоночника до операции. Тотальная платиспондилия, структурные изменения тел вершинных позвонков (вершинный клиновидный позвонок) [16]

Fig. 1c. Spine CT before surgery. Total platyspondylia, structural changes in apical vertebral bodies (apical wedge-shaped vertebra) [16]

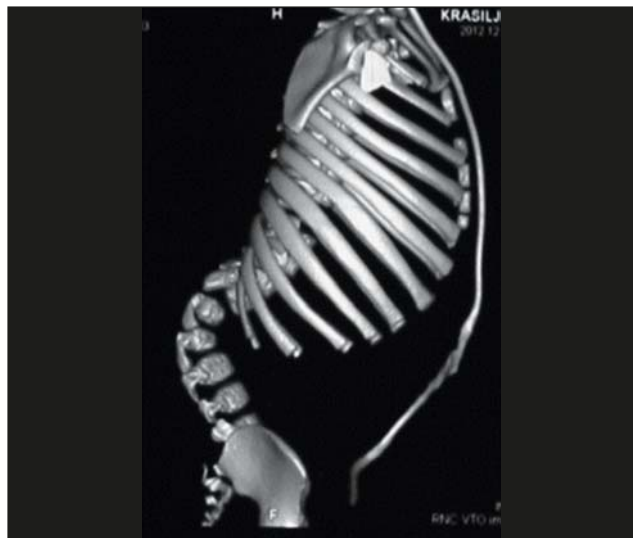

Рис. 1д. Рентгенометрия грудного и поясничного отделов позвоночника в прямой и боковой проекциях после оперативной коррекции [16]

Fig. 1e. X-ray telemetry of thoracic and lumbar spine in frontal and lateral view after surgery [16]

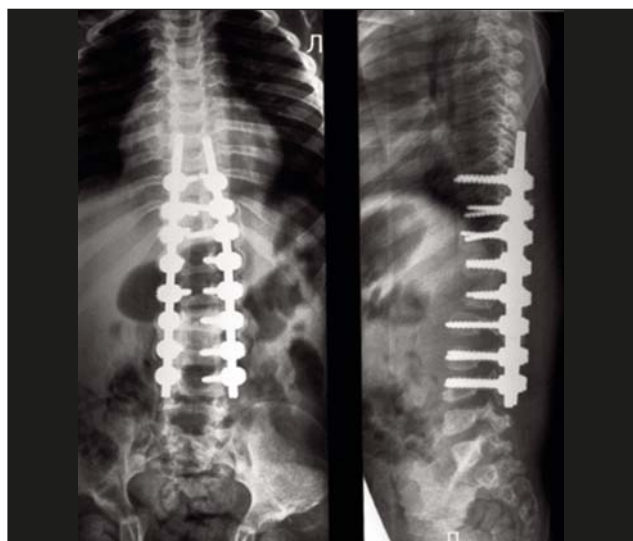


Рис. 1г. МРТ груднопоясничного отдела позвоночника. Стеноз позвоночного канала с компрессией спинного мозга [16]

Fig. 1d. Thoracolumbar spine MRI. Spinal stenosis with compression of spinal cord [16]

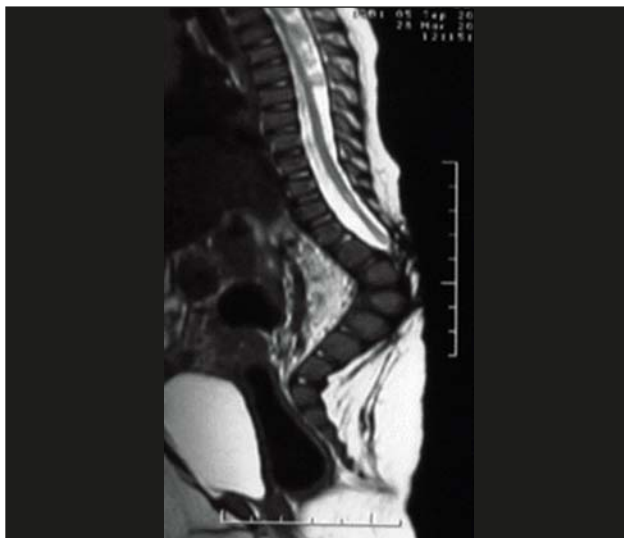
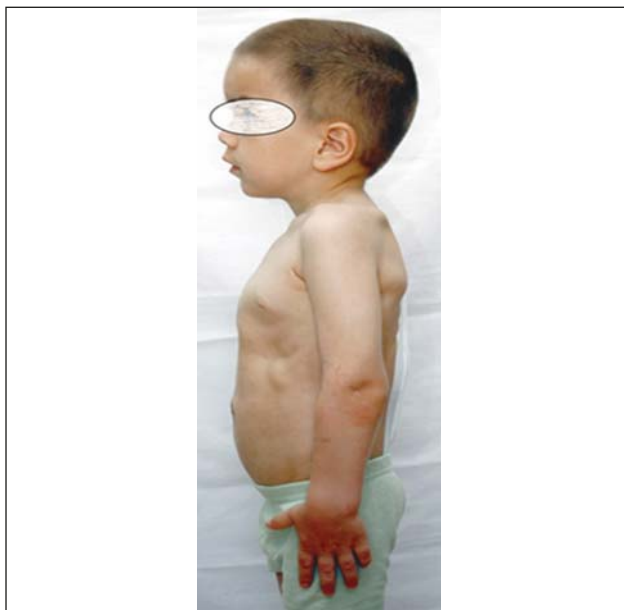
Рис. 1е. Внешний вид ребенка после проведенного оперативного лечения [16]

Fig. 1f. Child general appearance after surgical treatment [16]



отростков на уровне грудопоясничного перехода визуализировался послеоперационный рубец длиной около 12 см, без признаков воспаления. Баланс туловища сохранен. Ходил без вспомогательных средств опоры, недолго, возникла боль в области икроножных мышц, обеих стоп.

В неврологическом статусе отмечалось повышение мышечного тонуса в верхних и нижних конечностях, снижение силы до 3,0 баллов в верхних конечностях и до 3,5 баллов в нижних, также отмечалось повышение сухожильных рефлексов (высокие коленные и ахилловы рефлексы). Физиологические отправления в норме.

Ежегодно коллегами контролировался уровень фермента альфа-L-идуридазы. Этот показатель находился в пределах нормы, ввиду этого ФЗТ пациент не получал.

По данным рентгенометрии позвоночника в двух проекциях отмечалось сохранение сагиттального и фронтального профиля позвоночного столба, стабильное положение фиксирующей системы (рис. 2а); из особенностей — наличие неструктурной сколиотической дуги в грудном отделе.

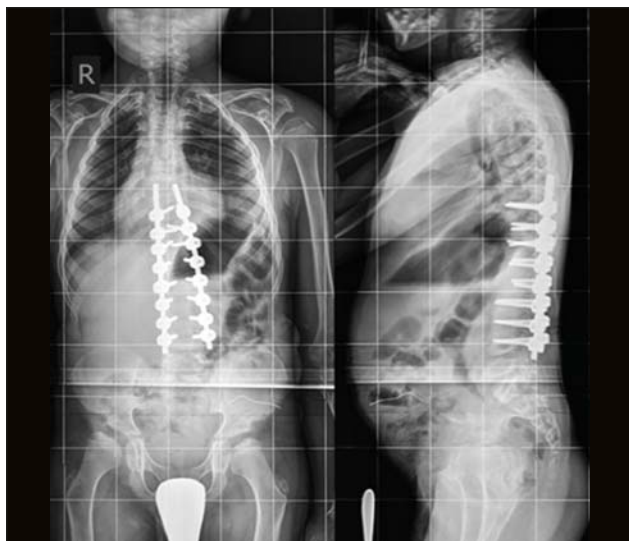
По данным КТ краниовертебрального перехода + шейного + грудного + поясничного отделов позвоночника: состояние после оперативного лечения, данных за резорбцию вокруг металлоконструкции нет. Визуализировался характерный признак МПС — тотальная платиспондилия. На уровне C_1 имелось сдавление дурального мешка до 0,5 см за счет гипертрофии связочного аппарата в области зубовидного отростка на фоне характерного течения орфанного заболевания; *spina bifida anterior* C_1 . Положение металлоконструкции корректное. Признаки анкилозов, сращения дуг на уровне металлоконструкции $Th_{10}-L_5$ (рис. 2б).

По данным МРТ краниовертебрального перехода + шейного + грудного + поясничного отделов позвоночника: отмечались системная спондилоспондилия, гипоплазия зубовидного отростка, что соответствовало МПС II. Стеноз позвоночного канала на уровне краниовертебрального перехода — до 0,5 см. Признаков миелопатии не обнаружено (рис. 2в).

15.11.2017 проведена операция — выполнены установка halo-короны, декомпрессия на уровне C_0-C_2 , окципитоспондилодез, задняя инструментальная фик-

Рис. 2а. Телеметрия позвоночника в прямой и боковой проекциях. Баланс туловища сохранен

Fig. 2a. Spine telemetry in frontal and lateral view. Torso balance is preserved



сация позвоночника системой Synaps на уровне C_0-C_4 , задний спондилодез ауторебром, резекция VIII ребра слева (рис. 2г, д).

Длительность оперативного лечения составила 5 ч 30 мин. Гемотрансфузия не проводилась.

В отделении реанимации пациент находился в течение 18 ч, затем для дальнейшего лечения переведен в травматолого-ортопедическое отделение (ТОО) № 9. После проведенной декомпрессии и задней инструментальной фиксации затылка и шейного отдела позвоночника отмечалась положительная динамика в неврологическом статусе в виде увеличения силы в верхних и нижних конечностях до 4,5 баллов, стабилизации рефлексов.

По данным КТ-ангиографии шейного отдела позвоночника после оперативного лечения от 16.11.2017: положение винтов металлоконструкции корректное,

Рис. 2б. КТ шейного отдела позвоночника. Отмечался стеноз позвоночного канала на уровне краниовертебрального перехода за счет утолщения передней связки (накопление ГАГ)

Fig. 2b. Cervical spine CT. Spinal stenosis was mentioned at craniovertebral junction level due to anterior ligament thickening (GAG accumulation)

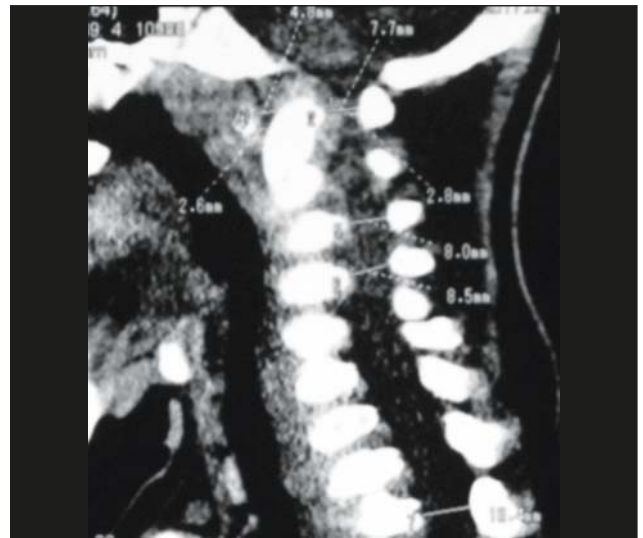


Рис. 2в. МРТ краниовертебрального + шейного + грудного отделов позвоночника. Визуализировался стеноз на уровне краниовертебрального перехода. Данных за миелопатию нет

Fig. 2c. Craniovertebral + cervical + thoracic spine MRI. Spinal stenosis was mentioned at craniovertebral junction level. No data on myelopathy.

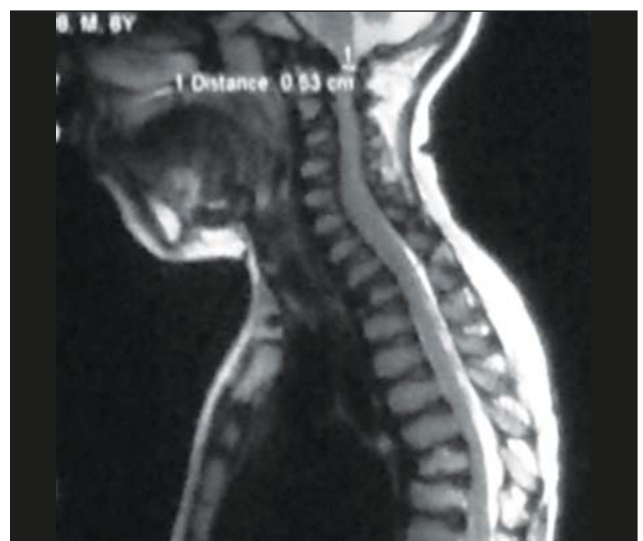

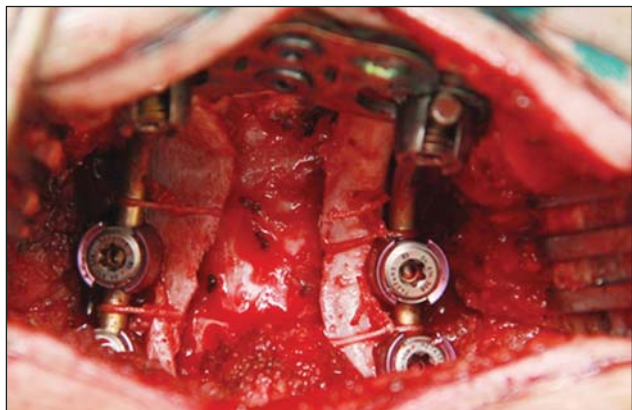
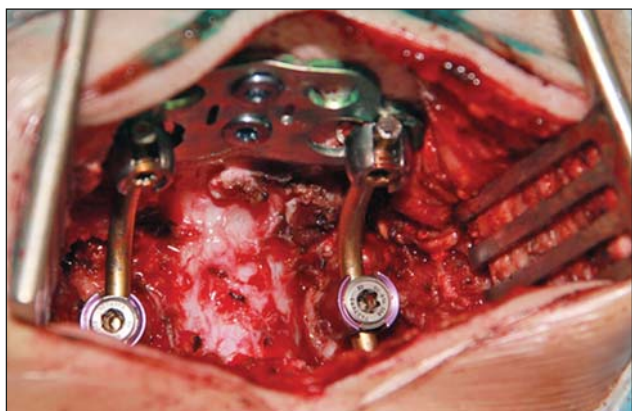
Рис. 2г. Интраоперационное фото, полученное с помощью электронно-оптического преобразователя (ЭОП)

Fig. 2d. Intraoperative photo made via electronic image converter (EIC)

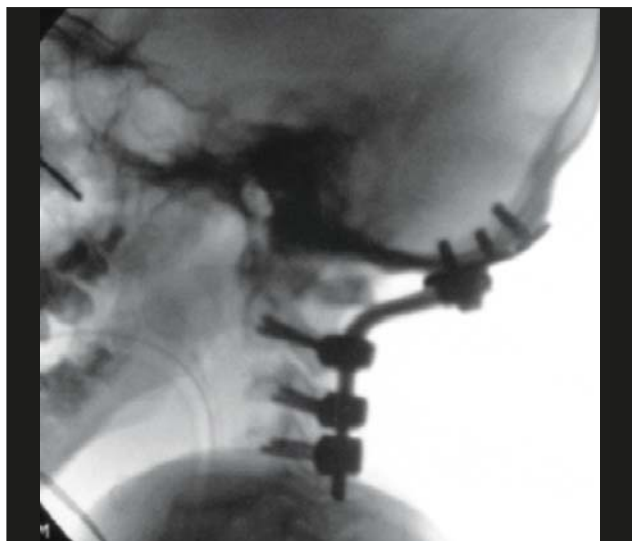

Рис. 2д. Интраоперационное фото. Фиксация затылка и шейного отдела позвоночника погружной металлоконструкцией. Задний спондилодез ауторепром

Fig. 2e. Intraoperative photo. Fixation of nape and cervical spine with internal surgical hardware. Posterior spinal fusion with rib autograft



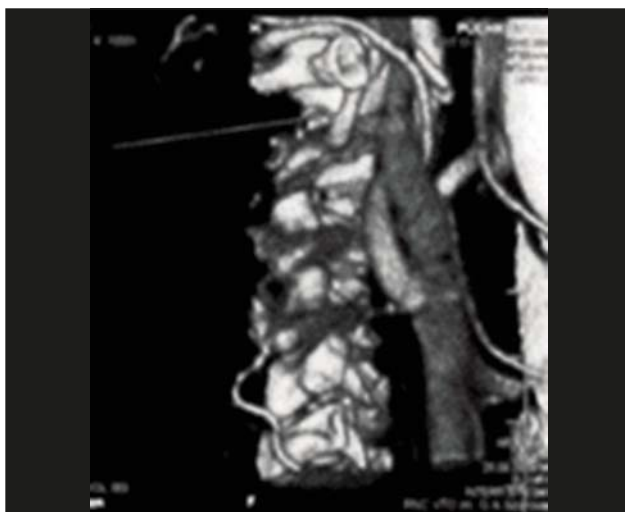
минимальные признаки сдавления позвоночной артерии винтом в С₂ справа без признаков нарушения кровотока (рис. 2е).

Заживление послеоперационного шва первичным натяжением, без особенностей.

На 3-и сут пациент был вертикализирован с инструктором ЛФК с приподнятым головным концом — 45°

Рис. 2е. КТ-ангиография шейного отдела позвоночника после оперативного лечения. Компрессия правым винтом в С₂ позвоночной артерии

Fig. 2f. Cervical spine CT angiography after surgical treatment. Compression of C₂ vertebral artery with right screw



к горизонту. В течение недели пациент вертикализирован полностью. На протяжении 17 дней проводились занятия с инструктором.

На 21-й день ребенок выписан в удовлетворительном состоянии из ТОО № 9. (рис. 3).

ОБСУЖДЕНИЕ

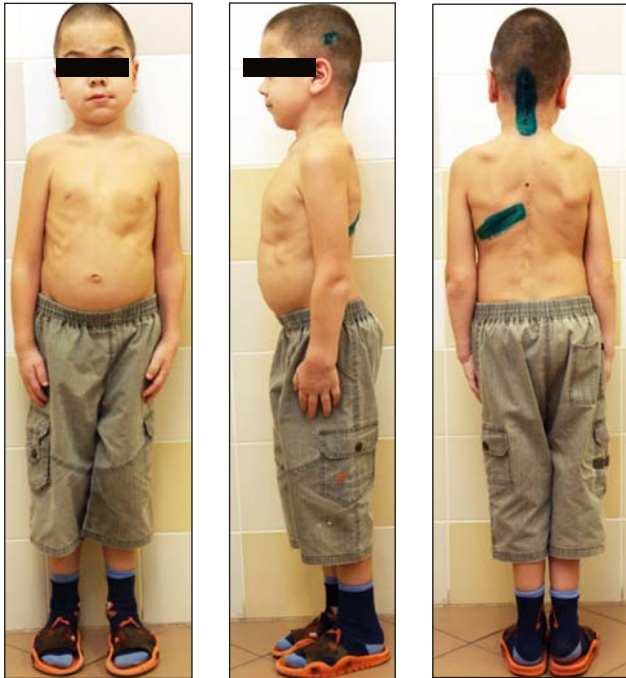Большинство авторов считает необходимым раннее оперативное лечение краниовертебрального стеноза у пациентов с МПС — до развития необратимой дисфункции спинного мозга [17, 18].

Однако ключевыми вопросами можно считать два: «Когда оперировать?» и «Как оперировать (только декомпрессия или необходимо выполнять стабилизацию)?». Ответы на эти вопросы затрудняет тот факт, что большинство работ представлено малыми когортами или единичными клиническими случаями. С одной стороны, это значительно ограничивает уровень доказательности (до 4–5 по UK Oxford, версия 2011), с другой — это следует рассматривать как типичное ограничение оценки результатов лечения орфанных болезней.

Ответ на первый вопрос наиболее затруднителен. Определить четко оптимальные сроки для оперативного вмешательства достаточно сложно. Абсолютным показанием для операции являются признаки и симптомы миелопатии. К относительным показаниям относятся выраженная нестабильность (> 8 мм), изменения в спинном мозге (очаги миелопатии) на МРТ [19, 20].

Четких данных минимального пространства позвоночного канала, необходимого для нормального функционирования спинного мозга, не установлено. Поэтому следует использовать рекомендованные шкалы оценки стеноза при МПС IVA и МПС VI для определения необходимости краниовертебральной декомпрессии [19].

T.D. Alden и соавт. в 2017 г. предложили систему оценки компрессии шейного отдела спинного мозга для определения показаний к операции у пациентов с МПС VI. В ее основу положена балльная оценка неврологического статуса, соматосенсорных вызванных потенциалов (SSEP) срединного нерва и данными МРТ краниовертебрального перехода. Каждая из трех позиций оценивается от 0 до 3 баллов. Показанием для хирургической декомпрессии является общий балл > 3 [21].

Рис. 3. Фото пациента после оперативного лечения**Fig. 3.** Patient after surgical treatment

Ответом на второй вопрос являются необходимость выделения ключевых синдромов при патологии шейного отдела позвоночника на фоне МПС и выбор технологии лечения.

С позиции синдромальной оценки патологии шейного отдела позвоночника при МПС следует выделить три синдрома: (1) синдром стеноза, (2) синдром нестабильности и (3) их сочетание. Экспрессия этих синдромов и вариантов деформации позвоночника, которые могут вызывать вторичные неврологические дефициты, по-разному представлена при различных типах МПС [22–29]. Наличие ФЗТ также оказывает влияние на манифестацию патологии позвоночника.

Стеноз позвоночного канала чаще встречается у пациентов с МПС I, II, IV и VI типов на уровне краниоцервикального перехода или в области грудопоясничного перехода [30–32].

Компрессия спинного мозга является результатом стеноза позвоночного канала, развивающегося вследствие гипоплазии дужек C_1 , C_2 , утолщения мягких тканей твердой мозговой оболочки и связок, окружающих позвоночный канал вследствие накопления ГАГ, и фиброза, эпидурального липоматоза и дегенерации тел позвонков [29, 33]. Компрессия спинного мозга усугубляется атлантаксиальной нестабильностью, которая характерна для МПС IV, но также может встречаться при МПС VI [32–35].

Атлантаксиальная нестабильность развивается из-за гипоплазии зубовидного отростка, часто в комбинации со слабостью связок (у пациентов с МПС IVA) [36, 37]. Деформация субаксиального отдела позвоночника, такая как кифоз или кифосколиоз, часто встречающиеся у пациентов с МПС IV и IH, способствует формированию компрессии [29, 37]. Также возможно формирование стеноза на нескольких уровнях [32, 38, 39].

В сообщениях о клинических случаях говорится, что хирургическая декомпрессия и стабилизация обычно безопасны и в основном приводят к улучшению невроло-

гического статуса, хотя отдаленные результаты не всегда хорошо описаны [40–42].

При выборе методов хирургического лечения большинство авторов рекомендуют профилактическую декомпрессию у пациентов с МПС IV в раннем возрасте [31]. Однако при этой тактике сохраняется высокий риск рецидива стеноза, а также усугубление или развитие вторичной нестабильности (за счет резекции задней колонны), требующей повторного оперативного лечения. Повторное хирургическое вмешательство нередко затруднено из-за наличия рубцовой ткани и изменения анатомии, а наличие металлического имплантата вызывает помехи при проведении МРТ. Если операция проводится слишком поздно, декомпрессия тяжелого стеноза может привести к отеку спинного мозга и в конечном итоге к параличу. В большинстве случаев выполняется дорсальная декомпрессия, поскольку передняя декомпрессия более сложна из-за близкого расположения трахеи, пищевода, языка и щитовидной железы. Возможные осложнения хирургии позвоночника включают ухудшение моторной функции по причине повреждения нервных структур, инфекции и рецидива стеноза [41].

При этом хирургических рекомендации по декомпрессии спинного мозга для всех типов МПС на сегодняшний день не существует из-за широкого арсенала методов и техник, используемых в разных клиниках и основанных на собственном клиническом опыте, что обусловлено редкостью заболевания.

После декомпрессии могут потребоваться хирургическая коррекция и стабилизация деформации позвоночника при наличии кифоза или кифосколиоза [17]. Развитие проксимального переходного кифоза или дистальной переходной нестабильности после формирования спондилодеза также требует продления уровней фиксации и является частым осложнением у пациентов с МПС IV [43]. Кроме того, пациенты с обструкцией дыхательных путей, рестриктивными заболеваниями легких, заболеваниями сердечно-сосудистой системы или с их сочетанием имеют во время проведения анестезии высокий риск развития осложнений, таких как обструкция дыхательных путей, трудности или неудачи при интубации, после экстубации, необходимость экстренной трахеостомии [44, 45]. У пациентов с нестабильностью и подвывихом в атлантаксевом суставе во время интубации может возникнуть патологическая подвижность, что приводит к повреждению спинного мозга и парезу/плегии. Также описан инфаркт спинного мозга в грудном отделе во время краниовертебральной декомпрессии в положении лежа на животе [46].

Использование интраоперационного нейрофизиологического мониторинга является современным стандартом [42]. Его рекомендуется использовать на всех этапах лечения, начиная с интубации в положении на спине, контроля переворота пациента на живот и на протяжении хирургического этапа [33]. Нейрофизиологические отклонения во время операции могут отображать прямое повреждение спинного мозга или сосудов, ишемию из-за гипотонии, потери крови, анестезирующих средств или изменения положения. Раннее выявление этих изменений может предотвратить развитие перманентных неврологических симптомов.

ЗАКЛЮЧЕНИЕ

Системная патология позвоночника является одной из ведущих у пациентов с мукополисахаридозом. Несвоевременная оперативная коррекция многоуров-

невой ортопедической патологии приводит к инвалидизации пациентов и ухудшению качества их жизни вплоть до жизнеугрожающих состояний.

Для раннего скрининга вертебрального синдрома необходима оценка неврологического и двигательного статуса пациента. Наиболее значимыми шкалами признаны модифицированная шкала Японской ортопедической ассоциации mJOA (JOA Score), шкала Нурика (Nurick scale), тест 6-минутной ходьбы, тест 3-минутной ходьбы.

Наличие кифосколиотической деформации, патология на уровне краниовертебрального перехода требуют активного наблюдения многопрофильными специалистами.

Выбор очередности проведения оперативного лечения определяется преваляцией клинической симптоматики, которая подтверждена лучевыми и функциональными данными.

При стенозе и нестабильности рекомендованы декомпрессия и окципитоспондилодез.

При декомпенсированном кифосколиозе проводится хирургическая коррекция с реконструкцией баланса туловища.

Оперативное лечение является этапом реабилитации пациента. При этом ключевым фактором выступает координация протокола лечения пациентов с курирующими профильными специалистами.

ИНФОРМИРОВАННОЕ СОГЛАСИЕ

От законного представителя пациента получено письменное добровольное информированное согласие на публикацию описания клинического случая, публикацию его медицинских данных, результатов обследований, изображений в медицинском журнале, включая его электронную версию (18.09.2020).

СПИСОК ЛИТЕРАТУРЫ / REFERENCES

1. Deps TD, França EC, Valadares ER, et al. Oral health of Brazilian individuals with mucopolysaccharidosis. *Eur Arch Paediatr Dent.* 2020 Jan 31. Online ahead of print. doi: 10.1007/s40368-020-00508-y
2. Dohrmann T, Muschol NM, Sehner S, et al. Airway management and perioperative adverse events in children with mucopolysaccharidoses and mucopolysaccharidoses: A retrospective cohort study. *Pediatr Anesth.* 2020;30(2):181–190. doi: 10.1111/pan.13787
3. Mendoza-Ruvalcaba SDC, Brambila-Tapia AJL, Juárez-Osuna JA, et al. Biochemical diagnosis of mucopolysaccharidosis in a Mexican reference center. *Genet Mol Biol.* 2020;43(1):e20180347. doi: 10.1590/1678-4685-gmb-2018-0347
4. Бучинская Н.В., Костик М.М., Чикова И.А. и др. Скелетные проявления при мукополисахаридозах различных типов // *Гений ортопедии.* — 2014. — № 2. — С. 81–90. [Buchinskaia NV, Kostik MM, Chikova IA, et al. Skeletal manifestations for mucopolysaccharidoses of different types. *Genij Orthopedii.* 2014;(2):81–90. (In Russ).]
5. Kang Q, Hu J, Yang N, et al. Marketing of drugs for rare diseases is speeding up in China: Looking at the example of drugs for mucopolysaccharidosis. *Intractable Rare Dis Res.* 2019;8(3):165–171. doi: 10.5582/irdr.2019.01090
6. Orbay Yasli S, Canpolat DG. Deep Sedation in Difficult Airway Patient: Case Report About Dental Treatment of Hurler Scheie Syndrome (MPS IH/IS) Patient. *EJMO* 2019;3(3):227–230. doi: 10.14744/ejmo.2019.40823
7. Borlot F, Arantes PR, Quaoi CR, et al. New insights in mucopolysaccharidosis type VI: Neurological perspective. *Brain Dev.* 2014;7(36):585–592. doi: 10.1016/j.braindev.2013.07.016
8. Sheridan M, Johnston I. Hydrocephalus and pseudotumour cerebri in the mucopolysaccharidoses. *Child Nerv Syst.* 1994;3(10):148–150. doi: 10.1007/BF00301079

INFORMED CONSENT

Patient's legal representative have signed voluntary informed consent on publication of clinical case description, publication of his medical data, diagnostic results, pictures in medical journal with on-line version included (signed on 18.09.2020).

ВЫРАЖЕНИЕ ПРИЗНАТЕЛЬНОСТИ

Выражаем особую благодарность Натю Джумберовне Вашакмадзе и Татьяне Владимировне Подклетновой за многолетнюю плодотворную совместную работу с орфанными пациентами.

ACKNOWLEDGEMENTS

We express particular gratitude to Nato Dzhumberovna Vashakmadze and Tatiana Vladimirovna Podkletnova for long-lasting fruitful contribution with orphan patients.

ИСТОЧНИК ФИНАНСИРОВАНИЯ

Не указан.

FINANCING SOURCE

Not specified.

КОНФЛИКТ ИНТЕРЕСОВ

Авторы статьи подтвердили отсутствие конфликта интересов, о котором необходимо сообщить.

CONFLICT OF INTERESTS

Not declared.

ORCID

П.В. Очирова

<https://orcid.org/0000-0001-5172-4429>

С.О. Рябых

<https://orcid.org/0000-0001-6565-7052>

Т.В. Рябых

<https://orcid.org/0000-0002-9315-3035>

9. White KK. Orthopaedic aspects of mucopolysaccharidosis. *Rheumatology (Oxford).* 2011;50(Suppl 5):v26–33. doi: 10.1093/rheumatology/ker393
10. White KK, Harmatz P. Orthopedic management of mucopolysaccharide disease. *J Pediatr Rehabil Med.* 2010;3(1):47–56. doi: 10.3233/PRM-2010-0102
11. Crostelli M, Mazza O, Mariani M, et al. Spine challenges in mucopolysaccharidosis. *Int Orthop.* 2019;43(1):159–167. doi: 10.1007/s00264-018-4143-0
12. Рябых С.О., Очирова П.В., Губин А.В. и др. Вертебральный синдром при различных типах мукополисахаридоза // *Хирургия позвоночника.* — 2019. — Т. 16. — № 2. — С. 81–91. [Ryabykh SO, Ochirova PV, Gubin AV, et al. The vertebral syndrome in various types of mucopolysaccharidosis: clinical features and treatment. *Hirurgia Pozvonochnika (Spine Surgery).* 2019;16(2):81–91. (In Russ).] doi: 10.14531/ss2019.2.81-91
13. White KK, Sousa T. Mucopolysaccharide disorders in orthopaedic surgery. *J Am Acad Orthop Surg.* 2013;21(1):12–22. doi: 10.5435/JAAOS-21-01-12
14. Bekmez S, Demirkiran HG, Dede O, et al. Surgical Management of Progressive Thoracolumbar Kyphosis in Mucopolysaccharidosis: Is a Posterior — only Approach Safe and Effective? *J Pediatr Orthop.* 2018;38(7):354–359. doi: 10.1097/BPO.0000000000000826
15. Williams N, Cundy P, Eastwood D. Surgical Management of Thoracolumbar Kyphosis in Patients with Mucopolysaccharidosis: A Systematic Review. *Spine (Phila Pa 1976).* 2017;42(23):1817–1825. doi: 10.1097/BRS.0000000000002242
16. Третьякова А.Н., Рябых С.О., Очирова П.В. и др. Анестезиологическое обеспечение хирургической коррекции кифоза у ребенка с мукополисахаридозом I типа (синдром Гурлера): клинический случай и анализ литературы // *Российский вестник детской хирургии, анестезиологии и реаниматологии.* —

2015. — Т. 5. — № 3. — С. 55–62. [Tretyakova AN, Ryabykh SO, Ochirova PV, et al. Anesthetic implications for surgical correction of kyphosis in a child with type I mucopolysaccharidosis (Hurler syndrome): a clinical case and literature analysis. *Russian Journal of Pediatric Surgery, Anesthesia and Intensive Care*. 2015;5(3):55-62 (In Russ.).]
17. Thümler A, Miebach E, Lampe C, et al. Clinical characteristics of adults with slowly progressing mucopolysaccharidosis VI: a case series. *J Inherit Metab Dis*. 2012;35(6):1071–1079. doi: 10.1007/s10545-012-9474-1
18. Walker R, Belani KG, Braunlin EA, et al. Anaesthesia and airway management in mucopolysaccharidosis. *J Inherit Metab Dis*. 2013;36(2):211–219. doi: 10.1007/s10545-012-9563-1
19. Leone A, Rigante D, Amato DZ, et al. Spinal involvement in mucopolysaccharidoses: a review. *Childs Nerv Syst*. 2015;31(2):203–212. doi: 10.1007/s00381-014-2578-1
20. White A.A., Punjabi M.M. The role of stabilization in the treatment of cervical spine injuries. *Spine (Phila Pa 1976)*. 1984;9(5):512–522. doi: 10.1097/00007632-198407000-00021
21. Alden TD, Amartino H, Dalla Corte Amauri A, et al. Surgical management of neurological manifestations of mucopolysaccharidosis disorders. *Mol Genet Metab*. 2017;122S:41–48. doi: 10.1016/j.ymgme.2017.09.011
- Solanki G. Discussion: Guidelines for Neuroradiologists and Surgery MPSVI. *Cervical Cord Compression Advisory Board Meeting* (March 15, 2011). Vancouver, British Columbia, Canada.
22. Jurecka A, Krumina Z, Žuber Z, et al. Mucopolysaccharidosis type II in females and response to enzyme replacement therapy. *Am J Med Genet A*. 2012;158A(2):450–454. doi: 10.1002/ajmg.a.34415
23. Kachur E., Del Maestro R. Mucopolysaccharidoses and spinal cord compression: case report and review of the literature with implications of bone marrow transplantation. *Neurosurgery*. 2000;1(47):223–229; discussion 228–229. doi: 10.1097/00006123-200007000-00046
24. Сайфутдинов М.С., Рябых С.О., Савин Д.М., Третьякова А.Н. Формализация результатов интраоперационного нейрофизиологического контроля моторных путей спинного мозга при хирургической коррекции деформаций позвоночника // *Вестник хирургии имени И.И. Грекова*. — 2018. — Т. 177. — № 1. — С. 49–53. [Saifutdinov MS, Ryabykh SO., Savin DM, Tretyakova AN. Formalizing the results of intraoperative neurophysiological monitoring of the motor pathways into the spinal cord during the surgical correction of spinal deformities. *Vestnik khirurgii im. I.I. Grekova = Grekov's Bulletin of Surgery*. 2018;177(1):49-53. (In Russ).] doi: 10.24884/0042-4625-2018-177-1-49-53
25. Mac Donald DB, Al Zayed Z, Khoudeir I, Stigs B. Monitoring scoliosis surgery with combined multiple pulse transcranial electric motor and cortical somatosensory-evoked potentials from the lower and upper extremities. *Spine (Phila Pa 1976)*. 2003;28(2):194–203. doi: 10.1097/00007632-200301150-00018
26. Vieira T, Schwartz I, Munoz V, et al. Mucopolysaccharidoses in Brazil: what happens from birth to biochemical diagnosis? *Am J Med Genet A*. 2008;146A(13):1741–1747. doi: 10.1002/ajmg.a.32320
27. Tandon V, Williamson JB, Cowie RA, Wraith JE. Spinal problems in mucopolysaccharidosis I (Hurler syndrome). *J Bone Joint Surg Br*. 1996;78(6):938–944. doi: 10.1302/0301-620x78b6.1279
28. Frawley G, Fuenzalida D, Donath S, et al. A retrospective audit of anesthetic techniques and complications in children with mucopolysaccharidoses. *Paediatr Anaesth*. 2012;22(8):737–744. doi: 10.1111/j.1460-9592.2012.03825.x
29. Solanki GA, Alden TD, Burton BK, et al. A multinational, multidisciplinary consensus for the diagnosis and management of spinal cord compression among patients with mucopolysaccharidosis VI. *Mol Genet Metab*. 2012;107(1–2):15–24. doi: 10.1016/j.ymgme.2012.07.018
30. Manara R, Priante E, Grimaldi M, et al. Brain and spine MRI features of Hunter disease: Frequency, natural evolution and response to therapy. *J Inherit Metab Dis*. 2011;34(3):763–780. doi: 10.1007/s10545-011-9317-5
31. Solanki GA, Martin KW, Theroux MC, et al. Spinal involvement in mucopolysaccharidosis IVA (Morquio-Brailsford or Morquio A syndrome): Presentation, diagnosis and management. *J Inherit Metab Dis*. 2013;36(2):339–355. doi: 10.1007/s10545-013-9586-2
32. Mut M, Cila A, Varli K, Akalan N. Multilevel myelopathy in Maroteaux-Lamy syndrome and review of the literature. *Clin Neurol Neurosurg*. 2005;107(3):230–235. doi: 10.1016/j.clineuro.2004.05.003
33. Dalla-Corte A, Souza CFM, Vairo F, et al. An algorithm to assess the need for CSF shunting in mucopolysaccharidosis patients. *Mol Genet Metab*. 2017;120(1–2):S39. doi: 10.1016/j.ymgme.2016.11.075
34. Weisstein JS, Delgado E, Steinbach LS, et al. Musculoskeletal manifestations of Hurler syndrome: long-term follow-up after bone marrow transplantation. *J Pediatr Orthop*. 2004;24(1):97–101. doi: 10.1097/00004694-200401000-00019
35. Hughes DG, Chadderton RD, Cowie RA, et al. MRI of the brain and craniocervical junction in Morquio's disease. *Neuroradiology*. 1997;39(5):381–385. doi: 10.1007/s002340050429
36. Seto T, Kono K, Morimoto K, et al. Brain magnetic resonance imaging in 23 patients with mucopolysaccharidoses and the effect of bone marrow transplantation. *Ann Neurol*. 2001;50(1):79–92. doi: 10.1002/ana.1098
37. Whitley CB, Belani KG, Chang PN, et al. Long-term outcome of Hurler syndrome following bone marrow transplantation. *Am J Med Genet*. 1993;46(2):209–218. doi: 10.1002/ajmg.1320460222
38. Dede O, Thacker MM, Rogers KJ, et al. Upper cervical fusion in children with Morquio syndrome: Intermediate to long-term results. *J Bone Joint Surg Am*. 2013;95(13):1228–1234. doi: 10.2106/JBJS.J.011135
39. White K, Kim T, Neufeld JA. Clinical assessment and treatment of carpal tunnel syndrome in the mucopolysaccharidoses. *J Pediatr Rehabil Med*. 2010;3(1):57–62. doi: 10.3233/PRM-2010-0103
40. Lachman R, Martin KW, Castro S, et al. Radiologic and neuroradiologic findings in the mucopolysaccharidoses. *J Pediatr Rehabil Med*. 2010;3(2):109–118. doi: 10.3233/PRM-2010-0115
41. Munoz-Rojas M-V, Vieira T, Costa R, et al. Intrathecal enzyme replacement therapy in a patient with mucopolysaccharidosis type I and symptomatic spinal cord compression. *Am J Med Genet A*. 2008;146A(19):2538–2544. doi: 10.1002/ajmg.a.32294
42. Tong CKW, Chen JCH, Cochrane DD. Spinal cord infarction remote from maximal compression in a patient with Morquio syndrome. *J Neurosurg Pediatr*. 2012;9(6):608–612. doi: 10.3171/2012.2.PEDS11522
43. Charrow J, Alden TD, Breathnach CAR, et al. Diagnostic evaluation, monitoring, and perioperative management of spinal cord compression in patients with Morquio syndrome. *Mol Genet Metab*. 2015;114(1):11–18. doi: 10.1016/j.ymgme.2014.10.010
44. Guillén-Navarro E, Domingo-Jiménez MR, Alcalde-Martín C, et al. Clinical manifestations in female carriers of mucopolysaccharidosis type II: a Spanish cross-sectional study. *Orphanet J Rare Dis*. 2013;8:92. doi: 10.1186/1750-1172-8-92
45. Muenzer J. The mucopolysaccharidoses: a heterogeneous group of disorders with variable pediatric presentations. *J Pediatr*. 2004;144(5 Suppl):S27–34. doi: 10.1016/j.jpeds.2004.01.052
46. Xu H, Wang ZX, Liu F, et al. Programmable shunt valves for the treatment of hydrocephalus: a systematic review. *Eur J Paediatr Neurol*. 2013;17(5):454–461. doi: 10.1016/j.ejpn.2013.04.001

Статья поступила: 30.12.2020, принята к печати: 19.02.2021

The article was submitted: 30.12.2020, accepted for publication: 19.02.2021