



UNIVERSIDADE ESTADUAL DE CAMPINAS  
SISTEMA DE BIBLIOTECAS DA UNICAMP  
REPOSITÓRIO DA PRODUÇÃO CIENTÍFICA E INTELLECTUAL DA UNICAMP

**Versão do arquivo anexado / Version of attached file:**

Versão do Editor / Published Version

**Mais informações no site da editora / Further information on publisher's website:**

[http://www.scielo.br/scielo.php?script=sci\\_arttext&pid=S0102-67202017000300225](http://www.scielo.br/scielo.php?script=sci_arttext&pid=S0102-67202017000300225)

DOI: 10.1590/0102-6720201700030014

**Direitos autorais / Publisher's copyright statement:**

©2017 by Colégio Brasileiro de Cirurgia Digestiva . All rights reserved.

DIRETORIA DE TRATAMENTO DA INFORMAÇÃO

Cidade Universitária Zeferino Vaz Barão Geraldo

CEP 13083-970 – Campinas SP

Fone: (19) 3521-6493

<http://www.repositorio.unicamp.br>

# TRATAMENTO DAS FÍSTULAS PANCREATICOPLEURAIS SECUNDÁRIAS À PANCREATITE CRÔNICA

*Management of pancreaticopleural fistulas secondary to chronic pancreatitis*

Everton **CAZZO**<sup>1</sup>, Márcio **APODACA-RUEDA**<sup>2</sup>, MartinhoAntonio **GESTIC**<sup>1</sup>, FábioHenrique Mendonça **CHAIM**<sup>1</sup>, HelenaPaes de Almeida de **SAITO**<sup>3</sup>, MurilloPimentel **UTRINI**<sup>1</sup>, Francisco **CALLEJAS-NETO**<sup>1</sup>, ElintonAdami **CHAIM**<sup>1</sup>

Trabalho realizado no <sup>1</sup>Departamento de Cirurgia, Faculdade de Ciências Médicas, Universidade Estadual de Campinas; <sup>2</sup>Faculdade de Medicina, Pontifícia Universidade Católica de Campinas; <sup>3</sup>Departamento de Medicina Interna, Faculdade de Ciências Médicas, Universidade Estadual de Campinas, Campinas, SP, Brasil.

**DESCRIPTORIOS** - Pancreatite crônica.  
Pancreatite alcoólica. Derrame pleural.  
Pancreaticojejunostomia. Fístula

**RESUMO - Introdução:** A fístula pancreaticopleural é complicação rara da pancreatite crônica. **Objetivo:** Descrever a fístula pancreaticopleural consequente à pancreatite crônica e fazer revisão extensa da literatura sobre o tópico. **Métodos:** Revisão narrativa abrangente através de pesquisa online nas bases de dados Medline e Lilacs para artigos publicados nos últimos 20 anos. **Resultados:** Houve 22 relatos de casos e quatro séries de casos selecionadas. A principal indicação para o tratamento cirúrgico é a falha de tratamentos clínicos e/ou endoscópicos. A cirurgia é baseada na drenagem pancreática interna, especialmente por meio de pancreaticojejunostomias e/ou ressecções pancreáticas. **Conclusão:** A fístula pancreaticopleural é complicação rara da pancreatite crônica e o procedimento de Frey pode ser opção terapêutica apropriada em casos selecionados quando os tratamentos clínico e endoscópico não obtiverem êxito.

## Correspondência:

Everton Cazzo  
E-mail: notrevezzo@yahoo.com.br;  
evertoncazzo@yahoo.com.br

Fonte de financiamento: não há  
Conflito de interesse: não há.

Recebido para publicação: 06/12/2017  
Aceito para publicação: 04/05/2017

**HEADINGS** - Pancreatitis, chronic.  
Pancreatitis, alcoholic. Pleural effusion.  
Pancreaticojejunostomy. Fistula

## ABSTRACT - Introduction:

Pancreaticopleural fistula is a rare complication of chronic pancreatitis. **Objective:** To describe pancreaticopleural fistula due to chronic pancreatitis and perform an extensive review of literature on this topic. **Methods:** Comprehensive narrative review through online research on the databases Medline and Lilacs for articles published over the last 20 years. There were 22 case reports and four case series selected. **Results:** The main indication for surgical treatment is the failure of clinical and/or endoscopic treatments. Surgery is based on internal pancreatic drainage, especially by means of pancreaticojejunostomy, and/or pancreatic resections. **Conclusion:** Pancreaticopleural fistula is a rare complication of chronic pancreatitis and the Frey procedure may be an appropriate therapeutic option in selected cases when clinical and endoscopic treatments are unsuccessful.

## INTRODUÇÃO

A pancreatite crônica é um processo inflamatório progressivo e irreversível caracterizado pela substituição do parênquima pancreático por tecido fibrótico. Esta doença tem como principais manifestações clínicas dor abdominal crônica e incapacitante associada à perda das funções exócrina e endócrina do pâncreas. Os pacientes acometidos frequentemente necessitam procedimentos endoscópicos e/ou cirúrgicos para o tratamento das complicações relacionadas à doença<sup>8</sup>, das quais a fístula pancreaticopleural é uma das mais raras. Estima-se que ocorra em 0,4% dos pacientes com pancreatite, mais comumente ocorrendo em casos de pancreatite crônica alcoólica<sup>10</sup>. Corresponde à condição na qual as secreções pancreáticas drenam diretamente para a cavidade pleural, devido a processo inflamatório crônico, inflamação aguda, ou rotura traumática ou iatrogênica do ducto pancreático. Geralmente, se apresenta como derrames pleurais volumosos e recidivantes, frequentemente no hemitórax esquerdo e com elevada concentração de amilase pancreática<sup>34</sup>.

Este estudo tem por objetivo descrever fistulas pancreaticopleurais causadas por pancreatite crônica e realizar revisão da literatura atualmente disponível sobre este tópico.

## MÉTODOS

Uma revisão da literatura publicada nos últimos 20 anos foi conduzida através da pesquisa online aos descritores "pancreatitis, chronic" AND "pleural effusion" AND "fístula" no Medline (via PubMed) e "pancreatitis, chronic OR pancreatite crônica OR pancreatitis crônica" AND "pleural effusion OR derrame pleural" AND/OR "fístula" no Lilacs (via BVS). Foram incluídos artigos originais que relataram casos únicos ou séries de

casos desta doença ou condições correlatas. Foram excluídos artigos que consistiam em estudos cujo objeto não era similar ao descrito acima, resumos de sessões de pôsteres, artigos de revisão e outros tipos de publicações. Outros artigos foram usados para contextualização e discussão. Ao final, foram apresentados casos da instituição envolvida.

## RESULTADOS

Após pesquisa online abrangente, foram incluídos 26 estudos, dos quais 22 eram relatos de casos e quatro eram séries de casos. A Tabela 1 sumariza os principais artigos encontrados e os resultados relatados. Um diagrama de fluxo da revisão é apresentado na Figura 1.

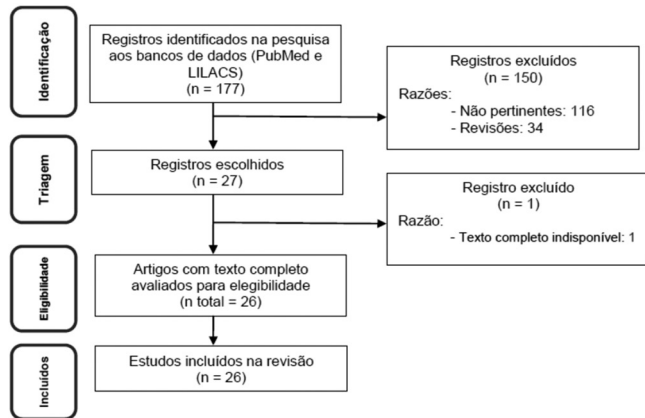


FIGURA 1 – Fluxograma da revisão de literatura

Neste estudo, foram acrescentados ao número total de casos relatados na literatura nos últimos 20 anos, dois casos de fistula pancreaticopleural atendidos na instituição dos autores, baseado na análise retrospectiva de dados colhidos de prontuários médicos. Com este acréscimo, o número de casos relatados na literatura neste período é de 40.

O primeiro dos casos dos autores refere-se a um homem de 46 anos com histórico de alcoolismo e tabagismo de longa data, admitido no setor de emergência devido à dispnéia leve, com diagnóstico de derrame pleural à direita. Após a toracocentese, o nível de amilase do líquido pleural era de 61.000 UI/l. Tomografia de abdome mostrava alterações pancreáticas compatíveis com pancreatite crônica. Tratamento com jejum oral, nutrição parenteral total, sintomáticos e toracocentese de alívio foi indicado. Devido à manutenção do derrame pleural com septos, foi submetido à drenagem torácica e pleuroscopia. Evoluiu com drenagem de alto débito e infusão de octreotida foi iniciada. Após três semanas de tratamento e manutenção do derrame pleural, o paciente foi encaminhado para colangiopancreatografia retrógrada endoscópica (CPRE), que mostrou ducto pancreático principal dilatado e tortuoso, com um trajeto fistuloso cranial e sangramento exteriorizado pela papila duodenal, o que contraindicou a colocação de um cateter pancreático. Foi submetido à arteriografia seletiva do tronco celíaco e cintilografia com hemácias marcadas, ambas negativas para sangramento ativo. Foi optado pela pancreaticojejunostomia em Y-de-Roux associada à enucleação da cabeça do pâncreas (operação de Frey). Houve evolução pós-operatória satisfatória, com diminuição do derrame pleural após cinco dias, e alta hospitalar sete dias após a operação. Houve regressão completa do derrame pleural após duas semanas. Quatorze meses após, ele encontrava-se em boas condições, sem dor ou esteatorreia, e sem evidências de disfunção endócrina.

O caso seguinte refere-se a um homem de 42 anos, tabagista e etilista pesado, que procurou pelo setor de urgência com queixas de dispnéia e dor torácica ao longo de um mês. Um

derrame pleural à esquerda foi observado e toracocentese foi realizada, mostrando nível de amilase de 250.000 UI/l. Uma tomografia abdominal foi realizada, que mostrou alterações sugestivas de pancreatite crônica. A CPRE mostrou dilatação e irregularidade difusa do ducto pancreático e duas áreas de estenose (cabeça e transição cabeça-corpo), e extravasamento de contraste através de um trajeto fistuloso. Esfinterotomia e dilatação foram realizadas, mas a tentativa de colocação de um cateter não logrou êxito. Tratamento cirúrgico foi indicado e ele foi submetido à operação de Frey. Apresentou evolução pós-operatória satisfatória, com remissão completa do derrame pleural oito dias após e alta hospitalar no dia seguinte. O paciente encontra-se atualmente no nono ano de seguimento pós-operatório, fazendo uso de enzimas pancreáticas devido à insuficiência exócrina, sem dor ou sinais de insuficiência endócrina.

## DISCUSSÃO

A fistula pancreaticopleural é complicação infrequente que pode ser secundária à pancreatite aguda ou crônica, assim como ao trauma pancreático externo ou iatrogênico. Entretanto, esta complicação relaciona-se à pancreatite crônica de causa alcoólica em 99% dos casos<sup>10</sup>.

A fisiopatologia dela consiste na formação de um trajeto posterior do ducto pancreático para a pleura ou, mais frequentemente, após a formação de um pseudocisto e comunicação subsequente com a cavidade pleural. Em ambos os casos, o líquido escoar pelo retroperitônio através de um plano de menor resistência para a cavidade pleural, geralmente através do hiato esofágico. Comunicações com o pericárdio, árvore brônquica e esôfago já foram descritas. A comunicação transdiafragmática é a situação menos comum<sup>34,18</sup>.

Em relação à apresentação clínica, Uchiyama et al.<sup>34</sup> observaram que dispnéia, dor abdominal, tosse e dor torácica estão presentes em 68% dos casos. Muitos pacientes são submetidos à profunda investigação de causas pulmonares antes que o pâncreas seja identificado como o sítio primário da doença. Sintomas abdominais são infrequentes. A ascite pancreática está associada à fistula pancreaticopleural em 20% dos casos, e em 4% há associação com pericardite<sup>5</sup>.

O diagnóstico é geralmente realizado pela toracocentese após radiografia torácica, com achados laboratoriais de níveis elevados de amilase e lipase no líquido pleural. A amilase sérica não tem valor diagnóstico, uma vez que se encontra baixa em alguns casos<sup>5,13,14,7,21</sup>. O diagnóstico diferencial dos derrames pleurais deve ser feito com pancreatite aguda, tumores ginecológicos, pulmonares e metastáticos, pneumonia, perfuração de esôfago, linfoma, leucemia e tuberculose pulmonar<sup>13,14,7,19,23,32,12,1,17</sup>. O diagnóstico pode ser confirmado por CPRE em 80% dos casos, com evidências de trajeto fistuloso em 59%. Em 70% dos casos, a associação com tomografia computadorizada identifica o trajeto fistuloso. Colangiopancreatografia por ressonância magnética pode demonstrar o envolvimento pancreático e a fistula, sem necessidade de contraste, constituindo uma alternativa não-invasiva<sup>34,5,20,24,36,15,3,35,4</sup>.

Não há estudos randomizados que indiquem o tratamento mais apropriado para essas fistulas. Inicialmente, o manejo é conservador com nutrição, com ou sem drenagem pleural. Contudo, a resolução da continuidade anatômica do ducto pancreático é o que define a boa evolução desta condição. A eficácia do tratamento conservador varia de 30-60% em algumas séries e de 0-33% em outras<sup>5</sup>. Recentemente, o tratamento endoscópico tem se tornado mais largamente utilizado, consistindo na dilatação com balão e colocação de próteses intraductais, com taxas de sucesso acima de 25% relacionadas para esta modalidade de tratamento<sup>18,5,23,24,4,33,6,30,28,26,27</sup>.

A principal indicação para tratamento cirúrgico é a refratariedade aos tratamentos clínicos e/ou endoscópicos<sup>34,18,5,29</sup>.

TABELA 1 – Casos relatados de fistulas pancreaticopleurais secundárias à pancreatite crônica nos últimos 20 anos

Autor	Sexo/Idade (anos)	Etiologia da pancreatite	Sintomas	Diagnóstico de imagem	Tratamento	Resultado
Molinuevo et al. <sup>21</sup>	M/28	Alcoólica	Dispneia	TC, CPRE	Drenagem pleural, Cirurgia de Puestow	Assintomático após 12 meses
	M/37	Alcoólica	Dispneia	TC, CPRE	Toracocentese, Cirurgia de Puestow	Assintomático após 24 meses
	M/41	Alcoólica	Dispneia	TC, CPRE	Toracocentese, Pancreatectomia distal com Pancreaticojejunostomia em Y de Roux	Assintomático após 20 meses
Materne et al. <sup>19</sup>	M/50	Alcoólica	Dispneia, dor torácica	TC, CPRE, RM	Toracocentese, nutrição parenteral total, infusão de somatostatina, Pancreatectomia distal with longitudinal pancreatojejunostomy	NR
	M/32	Alcoólica	Dispneia	TC, CPRE, RM	Toracocentese, infusão de somatostatina, colocação de catéter pancreático	Sem intercorrências no pós-operatório imediato
Neher et al. <sup>23</sup>	M/53	Alcoólica	Dispneia, dor torácica, tosse	TC, CPRE	Toracocentese, colocação de catéter pancreático	Sem derrame pleural após 5 meses
Takeo et al. <sup>32</sup>	M/67	Alcoólica	NR	TC, CPRE	Toracocentese, nutrição parenteral total, octreotide	Assintomático na alta
Ito et al. <sup>32</sup>	M/52	Alcoólica	Tosse, dorsalgia	TC	Drenagem pleural, octreotide	NR
	F/39	Alcoólica	Tosse, expectoração	TC	Conservador	NR
Akahane et al. <sup>1</sup>	M/69	Alcoólica	Tosse, dispneia, dor torácica	TC, RM, CPRE	Toracocentese, nutrição parenteral total, octreotide	Assintomático após 5 anos
Lanternier et al. <sup>17</sup>	M/64	Alcoólica	Dispneia, tosse, tamponamento cardíaco	TC, RM, CPRE	Drenagem pleural, colocação endoscópica de catéter, Pancreatectomia distal com pancreaticojejunostomia	Sem recorrência após 12 meses
Lamme et al. <sup>16</sup>	F / 44	Alcoólica	Dispneia, tosse	NR	Drenagem pleural	Óbito por pneumonia
	M/54	Alcoólica	Dispneia, tosse	NR	Ressecção pancreática	Recuperação no pós-operatório imediato
	M/42	Alcoólica	Dispneia, tosse	NR	Ressecção pancreática	Recuperação no pós-operatório imediato
Meybeck et al. <sup>20</sup>	M/39	Alcoólica	Dispneia, dor torácica	TC	Drenagem pleural, ocreotide, antibioticoterapia, decorticação pleural, drenagem percutânea de pseudocisto pancreático	Involução parcial do pseudocisto e regressão das imagens pulmonares após 6 meses
Neumann et al. <sup>24</sup>	M/68	NR	Dispneia, dor torácica	TC, CPRE	Colocação de catéter pancreático, antibioticoterapia	Remissão após 3 semanas
Dhebri et al. <sup>5</sup>	F/47	Alcoólica	Dispneia, dor torácica, tosse	TC, CPRE	Drenagem pleural, esfincterotomia endoscópica, octreotide	Perda de seguimento após alta
	M/46	Alcoólica	Dispneia, dor torácica, tosse	TC, CPRE	Drenagem pleural, colocação endoscópica de catéters pancreáticos, octreotide	Bem após 2 meses
	M/54	Alcoólica	Dispneia, dor torácica	TC, CPRE, RM	Drenagem pleural, ocreotide	Bem após 6 meses
Zubiaurre et al. <sup>36</sup>	M/40	Alcoólica	Dispneia, dorsalgia	TC, RM	Drenagem pleural, nutrição parenteral total	Remissão após um mês
Koshitani et al. <sup>15</sup>	M / 45	Alcoólica	Febre, tosse	TC, CPRE	Drenagem pleural, colocação de catéter pancreático	Sem recorrência após 33 meses
	M/56	Alcoólica	Dispneia	TC, CPRE	Drenagem pleural, colocação de catéter pancreático, drenagem percutânea de pseudocisto pancreático, pancreatectomia distal	Sem recorrência após 20 meses
	M/65	Alcoólica	Dispneia aos esforços	TC, CPRE	Drenagem pleural, colocação endoscópica de catéter	Sem recorrência após 8 meses
Cocieru et al. <sup>3</sup>	M/59	Alcoólica	Dispneia	RM, CPRE	Toracocentese, cirurgia de Frey	Sem recorrência após 3 anos
Vyas et al. <sup>35</sup>	M/53	NR	Dispneia, febre, hemoptise, dor torácica	TC, RM, CPRE	Drenagem pleural, pancreaticojejunostomia	NR
Cooper et al. <sup>4</sup>	M/72	Pâncreas pseudodivisum	Dispneia	TC, EUS, CPRE	Toracocentese, colocação de catéter pancreático guiada por ecoendoscopia	Sem recorrência após um ano
Thyagaraj et al. <sup>33</sup>	M/49	Alcoólica, pâncreas divisum incompleto	Dispneia, dor torácica, perda de peso	TC, RM	Drenagem pleural, Pancreatectomia distal	NR
Ferris et al. <sup>6</sup>	F/51	Alcoólica	Dispneia, dor epigástrica	TC, RM, CPRE	Toracocentese, colocação endoscópica de catéter, antibioticoterapia	Resolução no pós-operatório imediato
Sonoda et al. <sup>30</sup>	M/53	Alcoólica	Tosse seca, Dispneia, palpitações	TC, RM, CPRE	Drenagem pleural, nutrição parenteral total, octreotide, Pancreatectomia distal	Bem imediatamente após se recuperar da cirurgia
Shah et al. <sup>28</sup>	M/32	Alcoólica	Dispneia, dor torácica, tosse, dor abdominal	TC, RM, CPRE	Colocação endoscópica de catéter	Sem recorrência após um ano
Mota et al. <sup>9</sup>	F/52	Alcoólica	Dispneia	TC	Toracocentese, cirurgia de Partington-Rochelle	Bem imediatamente após recuperação pós-operatória
Gomes et al. <sup>22</sup>	M/44	Alcoólica	Dispneia aos esforços, tosse seca, dor torácica	TC, CPRE	Toracocentese, nutrição parenteral total	Regressão de derrame pleural na alta
Hirosawa et al. <sup>11</sup>	M/58	Alcoólica	Dor torácica	TC, CPRE	Drenagem pleural, colocação endoscópica de catéter, antibioticoterapia	Regressão de derrame pleural na alta; perda de seguimento e óbito após 2 anos por causa desconhecida
Oh et al. <sup>26</sup>	M/32	Alcoólica	Dor epigástrica	CPRE	Drenagem pleural, nutrição parenteral total, colocação endoscópica de cateter	Regressão após 4 semanas
	F/47	Estenose de ducto pancreático pós-CPRE	Dor epigástrica, Dispneia	CPRE, TC, RM	Colocação endoscópica de catéter	Sem recorrência após 2 meses
Sánchez et al. <sup>27</sup>	M/51	Alcoólica	Dispneia, dor torácica	TC, RM, CPRE	Toracocentese, nutrição enteral distal, octreotide, colocação endoscópica de cateter	Assintomático após 2 anos
Soares et al. <sup>29</sup>	M/43	NR (HIV-positivo em terapia anti-retroviral)	Dispneia	TC, RM, CPRE	Drenagem pleural, nutrição parenteral total, análogos de somatostatina, esfincterotomia endoscópica, Pancreatectomia distal com pancreaticojejunostomia em Y de Roux	Regressão de derrame pleural 10 dias após a cirurgia

M=masculino; F=feminino; NR=não relatado; TC=tomografia computadorizada; RM= ressonância magnética; CPRE=colangiopancreatografia retrógrada endoscópica



A operação baseia-se em drenagens pancreáticas internas, especialmente através de pancreaticojejunostomias e/ou ressecções pancreáticas, dependendo do grau de envolvimento do ducto principal e a porção do órgão acometida. Revisão de King et al.<sup>14</sup> demonstrou que tentativas de tratamento conservador por períodos prolongados tendem a retardar a resolução da fistula comparada à indicação precoce do tratamento cirúrgico definitivo.

Não há consenso em relação ao tratamento ideal. O manejo conservador deve ser a primeira opção; apesar de suas baixas taxas de resolução completa, há relatos de sucesso e esta modalidade evita a possibilidade de complicações advindas de procedimentos invasivos; todavia, ela frequentemente se associa a tempos de permanência hospitalar mais longos<sup>32,12,1,36,6,22,11</sup>. O tratamento endoscópico deve constituir a segunda linha terapêutica, indicada para aqueles indivíduos que não responderam às medidas clínicas, uma vez que apresenta bons resultados com morbidade e mortalidade inferiores às observadas após operação<sup>5,23,24,4,28,26,27</sup>. Assim, operação deve ser indicada nos casos refratários<sup>21,19,17,15,3,35,33,30,9,29</sup>. Não há consenso acerca de qual técnica cirúrgica é mais apropriada; a escolha deve depender das características individuais de cada caso. Pacientes com doença predominantemente cefálica podem se beneficiar dos procedimentos de Frey ou Beger<sup>3</sup>; aqueles com dilatação ductal difusa sem acometimento grave da cabeça pancreática podem ser adequadamente tratados através da operação de Puestow/Partington-Rochelle<sup>21,17,35,9</sup>; os pacientes com doença restrita à cauda ou corpo distal do pâncreas podem se beneficiar de pancreatectomias distais, com ou sem pancreaticojejunostomias, dependendo do calibre do ducto pancreático<sup>16,3,33,30</sup>. Uma vez que o tratamento cirúrgico é reconhecidamente a melhor abordagem para o tratamento dos sintomas abdominais, especialmente a dor refratária<sup>8,7,2,31,25</sup>, ele deve ser considerado tratamento mais definitivo para estes indivíduos, haja vista que promove alívio integrado tanto das consequências abdominais quanto torácicas da doença.

## CONCLUSÃO

A fistula pancreaticopleural é complicação rara da pancreatite crônica e a operação de Frey pode ser opção apropriada de tratamento, quando não houver resposta aos tratamentos clínico e endoscópico.

## REFERÊNCIAS

- Akahane T, Kuriyama S, Matsumoto M et al. Pancreatic pleural effusion with a pancreaticopleural fistula diagnosed by magnetic resonance cholangiopancreatography and cured by somatostatin analogue treatment. *Abdom Imaging*. 2003 Jan-Feb;28(1):92-5.
- Callejas-Neto F, Pareja JC, Pilla VF et al. Bleeding complications of chronic pancreatitis: a surgical approach. *Arq Bras Cir Dig*. 1994; 9(4): 98-101.
- Cocieru A, Saldinger PF. Frey procedure for pancreaticopleural fistula. *J Gastrointest Surg*. 2010 May;14(5):929-30.
- Cooper ST, Malick J, McGrath K et al. EUS-guided rendezvous for the treatment of pancreaticopleural fistula in a patient with chronic pancreatitis and pancreas pseudodivisum. *Gastrointest Endosc*. 2010 Mar;71(3):652-4.
- Dhebri AR, Ferran N. Nonsurgical Management of Pancreaticopleural Fistula. *J Pancreas* 2005; 6 (2): 152-161.
- Ferris H, Buckley M. Pancreatic pleural fistula: an unusual complication of chronic pancreatitis. *Ir Med J*. 2012 Jul-Aug;105(7):246-7.
- Gestic MA, Callejas-Neto F, Chaim EA et al. [Surgical treatment of chronic pancreatitis with frey procedure: current situation]. *Arq Bras Cir Dig*. 2011; 24(4): 305-311.
- Gestic MA, Callejas-Neto F, Chaim EA et al. Surgical treatment of chronic pancreatitis using Frey's procedure: a Brazilian 16-year single-centre experience. *HPB*. 2011;13: 263-71.
- Gomes CHR, Diniz GS, Ribeiro FM et al. [Pancreaticopleural fistula with intrathoracic pseudocyst: case report]. *Rev. méd. Minas Gerais*. 2003; 13(1): 64-66.
- Hastier P, Rouquier P, Buckley M et al. Endoscopic treatment of Wirsungocysto-pleural fistula. *Eur J Gastroenterol Hepatol*. 1998; 10:527-9.
- Hirosawa T, Shimizu T, Isegawa T et al. Left pleural effusion caused by pancreaticopleural fistula with a pancreatic pseudocyst. *BMJ Case Rep*. 2016 Aug 24;2016. pii: bcr2016217175.
- Ito H, Matsubara N, Sakai T et al. Two cases of thoracopancreatic fistula in alcoholic pancreatitis: clinical and CT findings. *Radiat Med*. 2002 Jul-Aug;20(4):207-11.
- Joseph J, Viney S, Beck P et al. A prospective study of amylase-rich pleural effusions with special reference to amylase isoenzyme analysis. *Chest* 1992;102: 1455-9.
- King JC, Reber HA, Shiraga S et al. Pancreatic-pleural fistula is best managed by early operative intervention. *Surgery*. 2010 Jan;147(1):154-9.
- Koshitani T, Uehara Y, Yasu T et al. Endoscopic management of pancreaticopleural fistulas: a report of three patients. *Endoscopy*. 2006 Jul;38(7):749-51.
- Lamme B, Boerma D, Boermeester MA et al. [Pleural fluid in chronic pancreatitis]. *Ned Tijdschr Geneesk*. 2003 Jul 26;147(30):1437-41.
- Lanternier F, Valcke J, Hernigou A et al. [Bilateral pleurisy and cardiac tamponade. A rare etiology: pancreatico-pleural fistula]. *Rev Mal Respir*. 2002 Dec;19(6):795-7.
- Leoz MK, Garde RI, Costas JJV et al. Derrame pleural secundário a fistula pancreático-pleural pospancreatitis aguda. *Gastroenterología y Hepatología*. 2012; 35(2):70-73.
- Materne R, Vranckx P, Pauls C et al. Pancreaticopleural fistula: diagnosis with magnetic resonance pancreatography. *Chest*. 2000 Mar;117(3):912-4.
- Meybeck A, Gouteux D, Bolard F et al. [A rare complication of chronic pancreatitis: pancreatico-pleural fistula]. *Rev Pneumol Clin*. 2003 Sep;59(4):205-8.
- Molinuevo JL, Moitinho E, Font MC et al. [Massive pleural effusion secondary to pancreatic-pleural fistula as first manifestation of chronic pancreatitis. Report of three cases]. *Med Clin (Barc)*. 1997 Jul 5;109(6):222-4.
- Mota RD, Antunes LM, Alcântara CO et al. [Pancreaticopleural fistula]. *Arq Bras Cir Dig*. 2011; 24(3): 251-252.
- Neher JR, Brady PG, Pinkas H et al. Pancreaticopleural fistula in chronic pancreatitis: resolution with endoscopic therapy. *Gastrointest Endosc*. 2000 Sep;52(3):416-8.
- Neumann S, Caca K, Mössner J. [Pancreatic-pleural fistula in chronic pancreatitis with necrosis of the pancreatic tail]. *Dtsch Med Wochenschr*. 2004 Aug 20;129(34-35):1802-5.
- Nigro AJT, Paes-Leme LF, Tosi PS et al. Surgical treatment of chronic pancreatitis: an analysis of 62 cases. *Arq Bras Cir Dig*. 1995; 10(3): 84-8.
- Oh YS, Edmundowicz SA, Jonnalagadda SS et al. Pancreaticopleural fistula: report of two cases and review of the literature. *Dig Dis Sci*. 2006 Jan;51(1):1-6.
- Sánchez A, Ramírez de la Piscina P, Duca IM [Right pleural effusion secondary to a pancreaticopleural fistula in a patient with asymptomatic chronic pancreatitis]. *Gastroenterol Hepatol*. 2016 Oct;39(8):529-31.
- Shah D, Desai AB, Salvi B. Pancreaticopleural fistula complicating chronic pancreatitis. *BMJ Case Rep*. 2012 Aug 8;2012. pii: bcr0320126038.
- Soares JT, Ressurreição J, Marques I et al. Pancreatopleural fistula contributing to a large volume recurrent pleural effusion. *Rev Port Pneumol* (2006). 2015 May-Jun;21(3):163-4.
- Sonoda S, Taniguchi M, Sato T et al. Bilateral pleural fluid caused by a pancreaticopleural fistula requiring surgical treatment. *Intern Med*. 2012;51(18):2655-61.
- Speranzini MB, Bassi DG, Cauduro AB et al. [Treatment of the traumatic pancreatic duct stenosis by pancreaticojejunostomy]. *Arq Bras Cir Dig*. 2004; 17(1): 67-70.
- Takeo C, Myojo S. Marked effect of octreotide acetate in a case of pancreatic pleural effusion. *Curr Med Res Opin*. 2000;16(3):171-7.
- Thyagaraj VK, Rangappa P, Jacob I et al. Recurrent pleural effusions: an unusual presentation of chronic pancreatitis. *J Assoc Physicians India*. 2014 Jul;62(7):627-30.
- Uchiyama T, Suzuki T, Adachi A et al. Pancreatic Pleural Effusion: Case Report and Review of 113 Cases in Japan. *American Journal of Gastroenterology*. 1992; 87(3): 387-391.
- Vyas S, Gogoi D, Sinha SK et al. Pancreaticopleural fistula: an unusual complication of pancreatitis diagnosed with magnetic resonance cholangiopancreatography. *JOP*. 2009 Nov 5;10(6):671-3.
- Zubiurre L, Oyarzabal I, Beguiristain A et al. [Pancreaticopleural fistula: diagnostic tests and treatment]. *Cir Esp*. 2005 Jun;77(6):359-61.