

# Padaczka arytmiczna, czyli zaskakująca historia pewnej padaczki

Epileptic asystole — a case report

Piotr Kukla<sup>1</sup>, Marek Jastrzębski<sup>2</sup>, Marcin Czamara<sup>1</sup>, Leszek Bryniarski<sup>2</sup>, Antoni Przyprawa<sup>3</sup>, Jan Bałajewicz<sup>4</sup>

<sup>1</sup>Oddział Internistyczno-Kardiologiczny, Szpital Specjalistyczny, Gorlice; <sup>2</sup>I Klinika Kardiologii i Nadciśnienia Tętniczego, Szpital Uniwersytecki, Kraków; <sup>3</sup>Oddział Kardiologii, Szpital Specjalistyczny, Krosno; <sup>4</sup>NZOZ, „Ars Medica”, Gorlice

## Abstract

We present a case of a 45 year-old woman with epilepsy diagnosed 24 years earlier. Epilepsy was confirmed by EEG and many seizures episodes were treated with different combination of anticonvulsive drugs. A 24-h Holter ECG monitoring revealed an episode of asystole lasting 82 s. The pacemaker was implanted and antiepileptic therapy with valproic acid chrono (1800 mg/d.) was continued. We review in this article present data on arrhythmic epilepsy.

**Key words:** arrhythmic epilepsy, asystolia, epilepsy, SUDEP

Kardiol Pol 2012; 70, 1: 64–65

## WSTĘP

Jednym z objawów klinicznych padaczki jest utrata przytomności. Padaczka może także maskować schorzenia kardiologiczne. Groźne dla życia komorowe zaburzenia rytmu serca (np. częstoskurcz komorowy typu *torsade de pointes* u chorych z zespołem długiego QT) lub zaburzenia przewodzenia [blok przedsionkowo-komorowy (p-k) III stopnia lub asystolia] [1] mogą mieć identyczną manifestację kliniczną. U 0,5–1% pacjentów leczonych z powodu padaczki występuje tzw. padaczka arytmiczna, kiedy to napad padaczki, który jest zjawiskiem pierwotnym, inicjuje wtórnie, w mechanizmie nadmiernej aktywacji nerwu błędnego, groźne dla życia zaburzenia przewodzenia: zaawansowane bloki p-k i asystolię [2, 3].

## OPIS PRZYPADKU

Pacjentkę w wieku 45 lat przyjęto na oddział z powodu nawracających zastońnięć z drgawkami. Z wywiadu wiadomo, że pacjentka była leczona od 16. rż. z powodu padaczki. Wielokrotnie powtarzane badanie EEG ujawniało nieprawidłowy, napadowy zapis ze zmianami zlokalizowanymi bilateralnie w okolicach czołowych lub czołowo-centralno-skroniowych. Tomografia komputerowa głowy i rezonans magne-

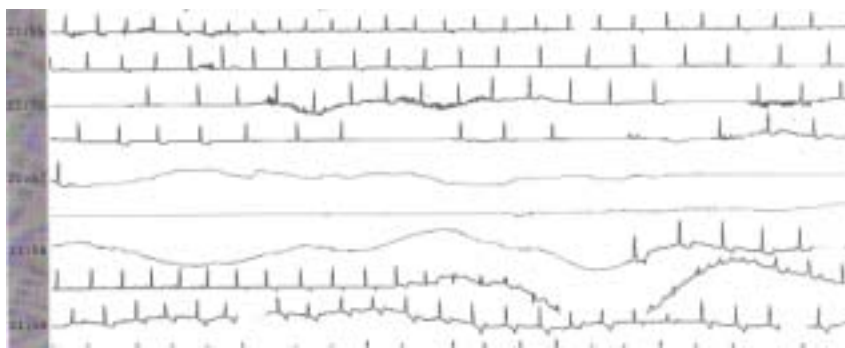
tyczny nie wykazały żadnych patologii. W ostatnim czasie zmieniano farmakoterapię padaczki z powodu częstych nawrotów epizodów padaczkowych przebiegających z drgawkami, nawet kilka razy w tygodniu. Chora przyjmowała przed obecną hospitalizacją karbamazepinę i kwas walproinowy. Pacjentka była wielokrotnie hospitalizowana na oddziale chorób wewnętrznych w celu diagnostyki utrat przytomności z drgawkami. W badaniach echokardiograficznych powtarzanych kilkakrotnie nie stwierdzono strukturalnego uszkodzenia mięśnia sercowego. W wykonanych kilkakrotnie badaniach 24-godzinnego monitorowania EKG nie zaobserwowano zaburzeń rytmu serca i przewodzenia. W trakcie obecnej hospitalizacji, podczas monitorowania EKG metodą Holtera, w godzinach nocnych, pacjentka zasygnalizowała pielęgniarce, że „ma wrażenie zbliżającego się ataku padaczki”. Jednak nie wystąpiły żadne objawy kliniczne. Po pewnym czasie chora z tej samej sali ponownie powiadomiła pielęgniarki, że opisywana chora ma chwilowe bezdechy i nagle zaczęła chrapać. Pielęgniarki w trakcie interwencji wybudziły chorą, która była w logicznym kontakcie, twierdząc, że „właśnie miała taki sam napad padaczkowy, podobny do tych, jakie powtarzały się w warunkach domowych”. Wykonano wówczas

## Adres do korespondencji:

dr n. med. Piotr Kukla, Oddział Internistyczno-Kardiologiczny, Szpital Specjalistyczny im. H. Klimontowicza, ul. Węgierska 21, 38–300 Gorlice, tel: +48 18 35 53 415, e-mail: kukla\_piotr@poczta.onet.pl

Praca wpłynęła: 14.10.2010 r. Zaakceptowana do druku: 10.11.2010 r.

Copyright © Polskie Towarzystwo Kardiologiczne



**Rycina 1.** Zapis 24-godzinnego monitorowania EKG. Asystolia trwająca 82 s. Początek epizodu asystolii poprzedzony zastępczym rytmem węzłowym i krótszym epizodem asystolii trwającej 6,2 s. Koniec epizodu asystolii — pojedyncze, zastępcze pobudzenie komorowe, następnie zastępczy rytm węzłowy

spoczynkowe badanie EKG, które ujawniło bradykardię zatokową 58–60/min, co zinterpretowano jako normę, biorąc pod uwagę porę nocy i wcześniejsze, dostępne elektrokardiogramy. W 24-godzinnym EKG, w czasie rejestracji którego wystąpił opisywany przez pacjentkę „incydent padaczkowy”, zarejestrowano rekordowo długą asystolię trwającą 1 min 22 s (ryc. 1). Opisywany epizod asystolii był poprzedzony bradykardią zatokową 55–60/min, następnie rytmem węzłowym 40–45/min, który był przerywany 2 epizodami asystolii: 4,48 s i 6,25 s. Pacjentce implantowano rozrusznik dwujamowy typu DDDR i zalecono konsultację neurologiczną w celu weryfikacji rozpoznania i ustalenia dalszego leczenia. Prowadzący lekarz neurolog utrzymał leczenie przeciwpadaczkowe kwasem walproinowym w dawce 1800 mg/d. W obserwacji 6-miesięcznej po implantacji rozrusznika nie występowały napady padaczkowe.

## OMÓWIENIE

Ustalenie właściwego rozpoznania w przebiegu utrat przytomności z towarzyszącymi drgawkami bywa problematyczne, gdyż bardzo często trudno jest jednoznacznie stwierdzić, czy pierwotnie występowały zaburzenia rytmu serca czy też pierwotnie wystąpił napad padaczkowy. Ten drugi scenariusz bywa określany jako padaczka arytmiczna (*arrhythmogenic epilepsy*) albo zespół bradykardii mózgowej (*ictal bradycardia syndrome/ictal asystole*) [4]. Zespół bradykardii mózgowej występuje 5-krotnie częściej u mężczyzn, u 87% chorych ognisko wyładowań jest zlokalizowane w płacie czołowym [5]. Warto podkreślić, że u ok. 1% chorych w skali roku z padaczką oporną na leczenie występuje zwiększone ryzyko nagłego zgonu sercowego, co określa się jako SUDEP (*sudden unexpected death in epilepsy*) [6, 7].

Autorzy chcą zwrócić uwagę na problem tzw. padaczki arytmicznej. Ten rodzaj padaczki leczy się kompleksowo: neurologicznie (przeciwpadaczkowo) i kardiologicznie (implantacja rozrusznika, unikanie leków wpływających depresyjnie na układ bódźcprzewodzący serca). Warto przypomnieć, że padaczka bywa maską groźnych dla życia zaburzeń rytmu serca i przewodzenia. Typowy scenariusz jest taki:

pacjent jest leczony przez wiele lat neurologicznie na padaczkę, w okresie obserwacji dochodzi do nagłego zgonu sercowego (np. jak w zespole długiego QT), który uznaje się wówczas „statystycznie” za SUDEP. Zawsze należy weryfikować rozpoznanie padaczki i dokonać ponownej oceny neurologicznej po ustaleniu rozpoznania kardiologicznego, np. po wszczepieniu rozrusznika lub kardiowertera-defibrylatora. Chory bywa niepotrzebnie narażony na długoletnie przyjmowanie leków przeciwpadaczkowych, które mogą wywoływać różne działania niepożądane, w tym niekorzystnie wpływać na układ sercowo-naczyniowy.

Ograniczeniem opisanego przypadku jest fakt, że nie dysponowano metodą jednoczesnej rejestracji EEG i EKG, żeby jednoznacznie potwierdzić współistnienie napadu padaczkowego i asystolii. Nie wykonano też testu pochyleniowego. Uznano, że tak spektakularna asystolia wymaga implantacji rozrusznika bez oczekiwania na badania dodatkowe. Po implantacji rozrusznika neurolog prowadzący utrzymał leczenie przeciwpadaczkowe, gdyż dotychczasowa wieloletnia obserwacja kliniczna chorej i przeprowadzone badania neurologiczne przemawiają za rozpoznaniem padaczki.

**Konflikt interesów:** nie zgłoszono

## Piśmiennictwo

- MacCormick JM, McAlister H, Crawford J et al. Misdiagnosis of long QT syndrome as epilepsy at first presentation. *Ann Emerg Med*, 2009; 54: 26–32.
- Rocamora R, Kurthen M, Lickfett L et al. Cardiac asystole in epilepsy: clinical and neurophysiologic features. *Epilepsia*, 2003; 44: 179–185.
- Della Marca G, Vollono C, Bello G et al. Epileptic asystole. *Arch Neurol*, 2008; 65: 830–831.
- Peters N, Pellkofer H, Straube A. Epileptic asystole. *Eur Neurol*, 2010; 63: 189.
- Reeves AL, Nollet KE, Klass DW et al. The ictal bradycardia syndrome. *Epilepsia*, 1996; 37: 983–987.
- Jehi L. Sudden death in epilepsy, surgery, and seizures: the interface between heart and brain. *Cleve Clin J Med*, 2010; 77 (suppl. 3): S51–S55.
- Jehi L, Najm IM. Sudden unexpected death in epilepsy: impact, mechanisms, and prevention. *Cleve Clin J Med*, 2008; 75 (suppl. 2): S66–S70.