

Rzekomy zespół Wellensa u pacjenta z dławicą naczyniowo-skurczową

Pseudo-Wellens syndrome in a patient with vasospastic angina

Piotr Kukla¹, Renata Korpak-Wysocka², Jacek Dragan², Dawid Giszterowicz², Wojciech Dobrowolski², Marcin Czamara¹, Dariusz Dudek³, Leszek Bryniarski⁴

¹Oddział Internistyczno-Kardiologiczny, Szpital im. H. Klimontowicza, Gorlice

²Oddział Kardiologii Inwazyjnej, Angiologii i Elektroterapii, Nowy Sącz

³Zakład Hemodynamiki i Angiokardiografii, Instytut Kardiologii, Uniwersytet Jagielloński, *Collegium Medicum*, Kraków

⁴Klinika Kardiologii i Nadciśnienia Tętniczego, Instytut Kardiologii, Uniwersytet Jagielloński, *Collegium Medicum*, Kraków

Abstract

Wellens syndrome is characterised by negative or biphasic T waves in V2–V4 leads and critical stenosis of proximal part of the left descending coronary artery. These ECG changes without atherosclerotic changes in coronary angiography, i.e. coronary artery spasm are called pseudo-Wellens syndrome. We describe a patient with acute coronary syndrome and pseudo-Wellens syndrome as a cause of vasospastic angina. These ECG abnormalities need differentiation with acute pulmonary embolism.

Key words: pseudo-Wellens syndrome, negative T wave, vasospastic angina

Kardiol Pol 2011; 69, 1: 79–81

WSTĘP

Ostry zespół wieńcowy (OZW) bez przetrwałego uniesienia odcinka ST może mieć różnorodne przejawy kliniczne i elektrokardiograficzne. Bardzo ważne jest wyodrębnienie spośród chorych z OZW bez przetrwałego uniesienia odcinka ST grupy wysokiego ryzyka i kierowanie właśnie tych osób do bardzo wczesnej diagnostyki/leczenia inwazyjnego. Chorzy z zespołem Wellensa stanowią jedną z podgrup wysokiego ryzyka w przebiegu OZW bez przetrwałego uniesienia odcinka ST.

OPIS PRZYPADKU

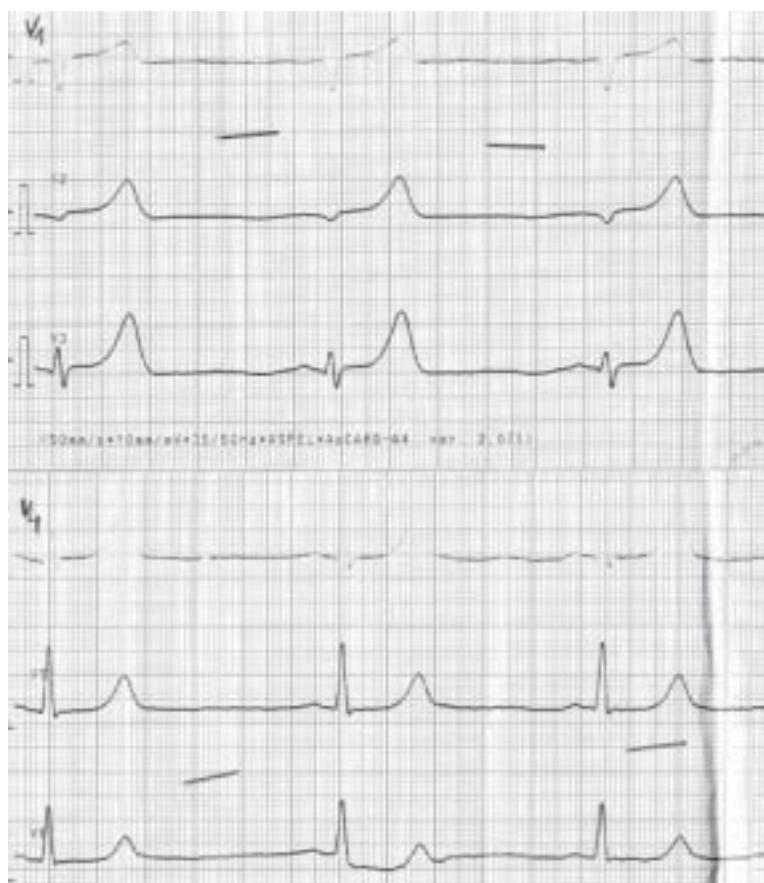
Mężczyznę w wieku 54 lat, palącego tytoń, do tej pory nieleczonego, przyjęto na oddział kardiologii z powodu pierwszego w życiu, spoczynkowego bólu dławicowego, promieniującego do lewej ręki i trwającego 40 minut. W badaniu przedmiotowym przy przyjęciu nie stwierdzono innych nieprawidłowości poza podwyższonym ciśnieniem tętniczym (180/100 mm Hg). W EKG wykonanym na oddziale ratunkowym stwierdzono rytm zatokowy 60/min, prawidłową oś serca, wysokie, symetryczne załamki T w odprowadzeniach V2–V4 (ryc. 1). Stężenie troponiny T było prawidłowe,

a pozostałe badania biochemiczne w normie. Chorego przekazano na oddział kardiologii. W chwili przyjęcia do Sali R pacjent nie odczuwał bólu, w EKG stwierdzono jedynie ujemny załamek T w odprowadzeniu V1 (ryc. 2). W kolejnym EKG wykonanym po 6 godzinach od chwili przyjęcia do Sali R zaobserwowano ujemne załamki T w odprowadzeniach V1–V2 oraz dodatnio-ujemny załamek T z dużą i szeroką falą U w odprowadzeniu V3 (ryc. 3). Podczas pobytu na Sali R chory nie zgłaszał dolegliwości stenokardialnych. Kontrolne stężenie troponiny po 6 godzinach było nieznacznie podwyższone (0,039 ng/ml; norma < 0,03 ng/ml). W przyłóżkowym przezklatkowym echokardiogramie stwierdzono hipokinezę przedniej części przegrody międzykomorowej, z frakcją wyrzutową lewej komory ok. 50%. Chorego przekazano w trybie pilnym do ośrodka kardiologii inwazyjnej w celu wykonania diagnostyki inwazyjnej choroby wieńcowej. Wynik koronarografii był następujący: pień lewej tętnicy wieńcowej długi, szeroki, bez zmian; gałąź międzykomorowa przednia: przechodzi za koniuszek serca, oddaje 1 gałąź skośną; skurcz naczyń za ujściem — obraz zwężenia 95%, które ustąpiło po podaniu nitrogliceryny dowieńcowo; gałąź okalająca: od-

Adres do korespondencji:

dr n. med. Piotr Kukla, Oddział Internistyczno-Kardiologiczny, Szpital im. H. Klimontowicza, ul. Węgierska 21, 38–300 Gorlice, tel: +48 18 35 53 415, e-mail: kukla_piotr@poczta.onet.pl

Copyright © Polskie Towarzystwo Kardiologiczne



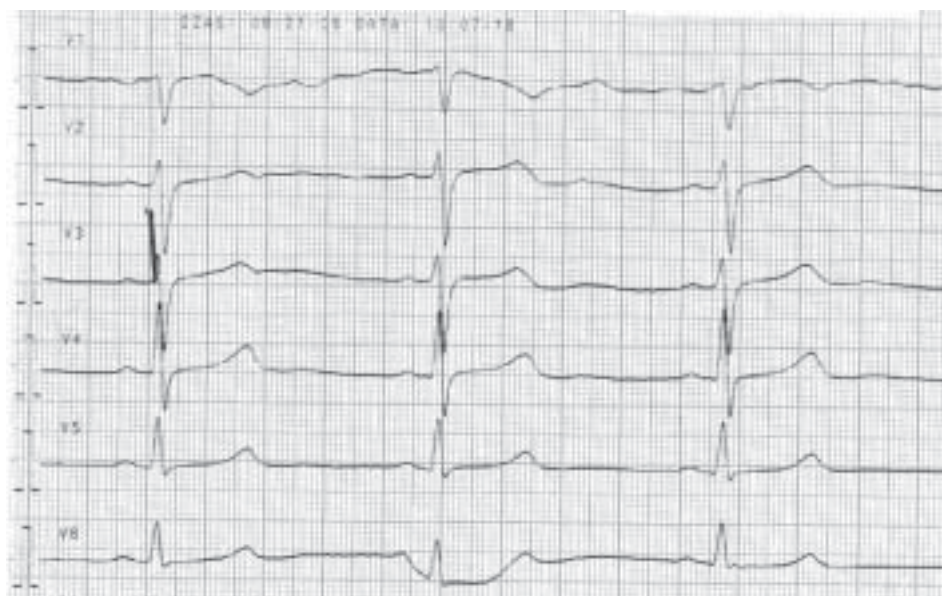
Rycina 1. Badanie EKG przy przyjęciu. Odprowadzenia przedsiercowe. Wysokie, symetryczne załamki T w odprowadzeniach V2–V4, dodatnie załamki T w V1–V4

daje 1 silną gałąź brzezną, drobne zmiany przyścienne; prawa tętnica wieńcowa: dominująca, oddaje gałąź międzykomorową tylną, bez zmian. Chorego wypisano do domu z rozpoznaniem naczyniowo-skurczowej postaci choroby wieńcowej oraz nadciśnienia tętniczego z zaleceniem stosowania kwasu acetylosalicylowego (75 mg/d.), atorwastatyny (40 mg/d.), ramiprilu (5 mg/d.), amlodypiny (10 mg/d.) i diltiazemu retard (240 mg/d.).

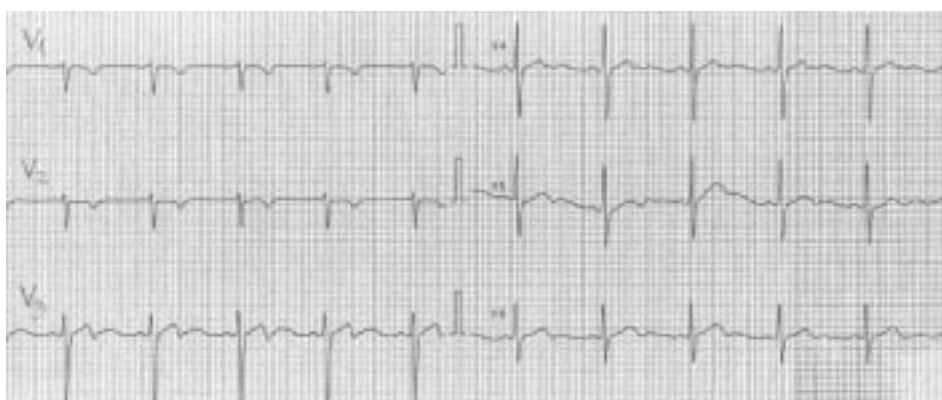
OMÓWIENIE

Zespół Wellensa, uważany za stadium przedzawałowe choroby wieńcowej, opisany w 1982 roku przez badaczy z Maastricht [1], charakteryzuje się: 1) klinicznym przebiegiem typowym dla OZW; 2) zmianami elektrokardiograficznymi: ujemne lub dodatnio-ujemne załamki T w odprowadzeniach V2–V3, rzadziej w V1–V4 lub w V1–V6; 3) prawidłowymi lub nieznacznie podwyższonymi markerami martwicy mięśnia sercowego; 4) w koronarografii ciasnymi zwężeniami lub zamknięciem w proksymalnym, rzadziej w środkowym odcinku gałęzi międzykomorowej przedniej (LAD) [1–3]. Podobne zmiany elektrokardiogra-

ficzne mogą wystąpić także w przypadku zmian w gałęzi okalającej i prawej tętnicy wieńcowej [4]. Elektrokardiograficznie wyróżniono 2 typy zespołu Wellensa: typ 1 — z dodatnio-ujemnymi załawkami T w odprowadzeniach V2–V3, oraz typ 2 — z ujemnymi załawkami T w odprowadzeniach V2–V3, rzadziej w V1–V4 i w V5–V6. Powyżej opisane zmiany w EKG pojawiają się najczęściej po ustąpieniu dolegliwości dławicowych; mogą utrzymywać się do kilku tygodni, a nawet do roku [2, 5]. W zespole Wellensa nie obserwuje się patologicznych załawków Q, występuje prawidłowa progresja załawków R w odprowadzeniach V2–V4. Przyczyną zespołu Wellensa może być: 1) miażdżyca, gdy krytyczne zwężenie jest typowo zlokalizowane w proksymalnym odcinku LAD; 2) kurcz naczyń wieńcowego, wtedy określa się to jako tzw. rzekomy zespół Wellensa. Opisywano przypadki rzekomego zespołu Wellensa w przypadku przedawkowania kokainy [6, 7] oraz podania tabletki morfiny rozkruszonej i podanej dożylnie [8]. W niniejszym artykule przedstawiono rzekomy zespół Wellensa związany z dławicą naczyniowo-skurczową. Zespół Wellensa należy różnicować m.in. z zatorowością



Rycina 2. Badanie EKG po ustąpieniu bólu. Odprowadzenia przedsercowe. W porównaniu z EKG z ryciny 1 brakuje wysokich, symetrycznych załameków T w odprowadzeniach V2–V4, ujemny załamek T w V1, prawidłowa progresja załamka R w V1–V4



Rycina 3. Badanie EKG wykonane po 12 godzinach od chwili przyjęcia do Sali R. Odprowadzenia przedsercowe. Widoczne ujemne załamki T w odprowadzeniach V1–V2 oraz dodatnio-ujemny załamek T w V3, bardzo wydatna fala U w odprowadzeniu V3

płucną, w przebiegu której u 40–80% chorych w EKG są obecne ujemne załamki T w odprowadzeniach V1–V3 [9]. Stwierdzenie w EKG cech zespołu Wellensa i klinicznych cech dławicy nakazuje przeprowadzenie szybkiej diagnostyki inwazyjnej z powodu zagrożenia wystąpieniem rozległego zawału ściany przedniej.

Piśmiennictwo

1. de Zwaan C, Bar F, Janssen JH et al. Angiographic and clinical characteristics of patients with unstable angina showing an ECG pattern indicating critical narrowing of the proximal LAD coronary artery. *Am Heart J*, 1982; 117: 657–665.
2. Tandy TK, Bottomy DP, Lewis JG. Wellens' syndrome. *Ann Emerg Med*, 1999; 33: 347–351.
3. Kardesoglu E, Celik T, Cebeci CS et al. Wellens' syndrome: a case report. *J Int Med Res*, 2003; 31: 585–590.
4. Shvilkin A, Ho KK, Rosen MR et al. T-vector direction differentiates postpacing from ischemic T-wave inversion in precordial leads. *Circulation*, 2005; 111: 969–974.
5. Kardesoglu E, Celik T, Cebeci CS et al. Wellens' syndrome: a case report. *J Int Med Res*, 2003; 31: 585–590.
6. Dhawan SS. Pseudo-Wellens' syndrome after crack cocaine use. *Can J Cardiol*, 2008; 24: 404.
7. Langston W, Pollack M. Pseudo-Wellens syndrome in cocaine user. *Am J Emerg Med*, 2006; 24: 122–123.
8. Batra R, Mishra A, Ng K. Pseudo-Wellens syndrome: a case report. *Kardiologia Pol*, 2008; 66: 340–342.
9. Ferrari E, Imbert A, Chevalier T et al. The ECG in pulmonary embolism. Predictive value of negative T waves in precordial leads: 80 case reports. *Chest*, 1997; 111: 537–543.