

Przewlekła niedokrwienna niedomykalność zastawki mitralnej. Część I: epidemiologia, patogeneza, diagnostyka

Chronic ischaemic mitral regurgitation. Part I: epidemiology, pathogenesis and diagnosis

Tomasz Siminiak, Michał Kuzemczak

Uniwersytet Medyczny im. Karola Marcinkowskiego, Poznań

WSTĘP

Niedomykalność zastawki mitralnej (MR, *mitral valve regurgitation*) jest jedną z najczęściej występujących nabytych wad zastawkowych serca [1]. Polega ona na wstecznym przepływie krwi z lewej komory (LV) do lewego przedsionka (LA), wynikającym z nieprawidłowego zamykania płatków zastawki mitralnej. W zależności od przyjętego kryterium podziału wyróżnia się różne postaci MR [2]. Biorąc pod uwagę mechanizm powstawania, dzieli się ją na organiczną i czynnościową. Jeśli chodzi o manifestację kliniczną choroby, można wyróżnić postać ostrą i przewlekłą. Z kolei Enriquez-Sarano [3] zaproponował podział MR w zależności od etiologii na postać niedokrwienią (ischemiczną) oraz wywołaną przyczynami innymi niż niedokrwienie (nieischemiczną).

Przewlekła niedokrwienna niedomykalność zastawki mitralnej (CIMR, *chronic ischaemic mitral regurgitation*) jest efektem pozawałowej przebudowy mięśnia sercowego, skutkującej rozstrzenią LV i wtórną MR. Z danych pochodzących z *Euro Heart Survey* wynika, że choroba niedokrwienna serca, za zmianami degeneracyjnymi i chorobą reumatyczną, jest trzecią przyczyną MR odpowiedzialną za 7,3% wszystkich przypadków tego schorzenia [1]. Biorąc pod uwagę coraz większy dostęp pacjentów kardiologicznych do skutecznych i wydłużających życie metod leczenia, można przypuszczać, że w najbliższych latach populacja osób z CIMR będzie wzrastać, a wada ta będzie stanowić coraz istotniejszy problem kliniczny i epidemiologiczny.

DEFINICJA

Choroba niedokrwienna serca może prowadzić do ostrej lub przewlekłej MR. Pierwsza z nich, wykraczająca poza tematykę

tego artykułu, występuje w przebiegu ostrego niedokrwienia i pęknięcia mięśnia brodawkowatego. Skutkuje nagłym przeciążeniem objętościowym LV i LA oraz obrzękiem płuc. Przebieg kliniczny jest gwałtowny, a niepodjęcie w odpowiedniej chwili leczenia operacyjnego prowadzi zwykle do zgonu.

Częstszym powikłaniem choroby niedokrwiennej serca jest będąca przedmiotem tego artykułu CIMR. W odróżnieniu od MR o etiologii zwyrodnieniowej czy reumatycznej, charakteryzuje się prawidłową budową płatków zastawkowych. Nie jest więc chorobą zastawki *per se*, gdyż zasadnicza patologia dotyczy aparatu podzastawkowego, głównie ściany mięśnia sercowego i mięśni brodawkowatych [4].

Jednym z problemów utrudniających rzeczywistą ocenę epidemiologii CIMR, przekładającym się także na heterogenność włączanych do badań pacjentów, a co się z tym wiąże utrudniającym dokonywanie porównań między poszczególnymi badaniami, jest brak jasnej i powszechnie stosowanej definicji tej jednostki chorobowej. Rozwiązaniem tego problemu może być propozycja Borger i wsp. [5]. Zgodnie z nią CIMR to niedomykalność występująca po upływie 1 tygodnia od zawału serca przy jednoczesnych:

- zaburzeniach kurczliwości jednego lub większej liczby segmentów lewej komory;
- istotnych zmianach miażdżycowych w naczyniach wieńcowych zaopatrujących segmenty o zaburzonej kurczliwości;
- strukturalnie prawidłowych płatkach zastawki mitralnej i strunach ścięgniętych.

Autorzy powyższej definicji uważają, że jej przyjęcie zapewni jednorodność włączanych do badań pacjentów i ułatwi dokonywanie między nimi porównań.

Adres do korespondencji:

prof. dr hab. n. med. Tomasz Siminiak, ul. Słoneczna 13, 62–081 Baranowo k. Poznania, e-mail: tomasz.siminiak@usoms.poznan.pl

Praca wpłynęła: 01.06.2010 r. Zaakceptowana do druku: 02.06.2010 r.

Copyright © Polskie Towarzystwo Kardiologiczne

EPIDEMIOLOGIA

Większość autorów ocenia występowanie CIMR wśród pacjentów z chorobą niedokrwienną serca na 10–20% [6, 7]. W samych Stanach Zjednoczonych liczebność tej populacji chorych szacuje się na 1,6–2,9 mln osób [5, 7]. Jednak rzeczywista skala problemu może być dużo większa. Istnieją źródła mówiące o liczbie przekraczającej 5 mln [8]. Jeśli wziąć pod uwagę chorych z niewydolnością serca, to MR występuje aż u 50% z nich [9]. Wiele spośród tych pacjentów stanowi chorzy z CIMR.

Dokładne oszacowanie częstości występowania CIMR nie jest łatwe, czego wyrazem są różniące się, często dość znacznie, wyniki poszczególnych badań. Ma to prawdopodobnie związek ze wspomnianym wcześniej brakiem jasnej i powszechnie akceptowanej definicji CIMR, stosowaniem różnych metod diagnostycznych, odmiennym czasem, jaki upłynął od zawału serca, oraz różnorodną charakterystyką kliniczną pacjentów. W zależności od zastosowanej techniki częstość występowania CIMR szacowano na 1,6–19,4% w przypadku badań angiograficznych oraz na 8–74% w przypadku badań echokardiograficznych [10]. W analizie *post hoc* badania SAVE częstość występowania CIMR u osób poddawanych zabiegowi cewnikowania serca 16 dni po zawału serca oceniono na 19,4% [11]. Z kolei w grupie obejmującej 773 pacjentów, u których w ciągu 30 dni po zawału serca wykonano badanie echokardiograficzne, Bursi i wsp. [12] wykazali, że CIMR występuje u 50% z nich, z czego 38% miało łagodną CIMR, a 12% umiarkowaną do ciężkiej. Częstość występowania CIMR zależała również od czasu, jaki upłynął od zawału serca, a który także różnił się między poszczególnymi badaniami. Bez wątplenia znaczenie ma również rodzaj zastosowanej terapii (leczenie interwencyjne, fibrynoliza) oraz jej skuteczność. Badania wskazują, że CIMR dotyka aż 80% pacjentów po zawału ściany przedniej lub dolnej, którzy nie byli skutecznie leczeni podczas ostrej fazy [13]. Wiadomo także, że populacją szczególnie narażoną na rozwój CIMR są pacjenci w podeszłym wieku, z kilkoma zawałami serca w wywiadzie, częściej po zawału ściany dolnej lub zawału przednio-dolnym, z bardziej zaawansowaną chorobą wieńcową i chorzy, którzy nie byli poddani rewaskularyzacji lub u których okazała się ona nieskuteczna [10].

ZNACZENIE ROKOWNICZE

Przewlekła niedokrwienna niedomykalność zastawki mitralnej znacząco pogarsza rokowanie oraz przeżywalność i jest częstą przyczyną pozawałowej niewydolności serca. Jeśli porówna się dwie grupy chorych leczonych zachowawczo, to w grupie bez istotnej MR 4-letnia przeżywalność wynosi 90%, podczas gdy w grupie ze współistniejącą istotną MR — 30% [14]. W badaniu obejmującym 11 748 pacjentów poddanych zabiegom cewnikowania serca wykazano, że ciężka CIMR wiąże się ze śmiertelnością roczną równą 40%, umiarkowana ze śmiertelnością na poziomie 17%, natomiast łagodna na

poziomie 10% [7]. W przypadku pacjentów bez CIMR śmiertelność roczna wynosiła 6%. Podobnie niekorzystny wpływ rokowniczy obserwuje się u pacjentów leczonych fibrynolitycznie [6]. Śmiertelność roczna pacjentów po zawału serca z ciężką CIMR wynosiła 52%, z łagodną do umiarkowanej — 22%, u pacjentów bez CIMR zaś — 11%. Badania wykazały, że CIMR podwaja śmiertelność u pacjentów po zawału serca, z niewydolnością serca oraz u chorych poddawanych CABG lub PTCA [15]. W badaniu SAVE występowanie łagodnej i umiarkowanej CIMR wiązało się ze zwiększeniem śmiertelności, a łagodna CIMR powodowała wzrost śmiertelności także u pacjentów bez niewydolności serca [11]. W obserwacji trwającej średnio 3,5 roku od wystąpienia zawału serca pacjenci z CIMR charakteryzowali się większą śmiertelnością z przyczyn sercowo-naczyniowych (24% v. 12%) oraz częstszym występowaniem niewydolności serca (24% v. 12%). Ponadto dostępne dane wskazują, że nawet bezobjawowa CIMR niekorzystnie wpływa na rokowanie [16].

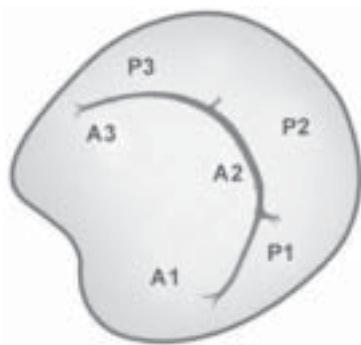
Podsumowując, nie ulega najmniejszej wątpliwości, że CIMR jest niezależnym czynnikiem predykcyjnym zwiększonej śmiertelności, a rokowanie jest tym gorsze, im większy jest stopień niedomykalności [17].

PATOMECHANIZM

W warunkach fizjologicznych otwarcie zastawki mitralnej umożliwia rozkurczowy napływ 50–100 ml krwi do LV [18]. Z kolei w czasie skurczu, mimo znacznego wzrostu ciśnienia w LV, zapobiega cofaniu się jej do LA. Prawidłowe funkcjonowanie zastawki mitralnej jest uwarunkowane właściwym działaniem każdego z elementów aparatu mitralnego. W jego skład wchodzi pierścień zastawki mitralnej, płatki zastawkowe, struny ścięgnowe, mięśnie brodawkowate, LA oraz wolna ściana LV.

Patomechanizm CIMR jest bardzo złożony, dużo bardziej niż MR o etiologii degeneracyjnej czy reumatycznej. Jest ona wynikiem zmian geometrii LV, poszerzenia pierścienia zastawki mitralnej i zaburzeń kurczliwości wpływających na funkcję mięśni brodawkowatych. Każde z powyższych zaburzeń po części składa się na patomechanizm CIMR, która jest przez to chorobą mięśnia sercowego, a nie zastawki jako takiej [19].

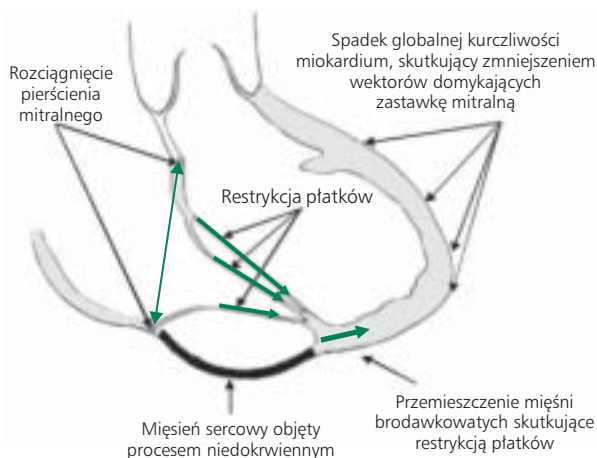
Początkowo w patogenezie CIMR skupiano się głównie na zaburzeniach mięśni brodawkowatych wywołanych niedokrwiem. Pierwszymi, którzy już w latach 60. XX wieku wiązali CIMR z dysfunkcją tych mięśni, byli Burch i wsp. [20]. Jak wiadomo, w LV można wyróżnić dwa mięśnie brodawkowate, tj. przednio-boczny i tylny-przyśrodkowy. Każdy z nich jest przytwierdzony za pośrednictwem strun ścięgniętych do obu płatków zastawki mitralnej, tak więc dysfunkcja tylko jednego może negatywnie wpływać na czynność obu płatków zastawkowych. Oba mięśnie brodawkowate charakteryzują się odmiennym unaczynieniem [21]. Mięsień brodawkowaty przednio-boczny ma podwójne zaopatrzenie



Rycina 1. Płatki zastawki mitralnej z podziałem na segmenty (A1, A2, A3 — segmenty płatka przedniego; P1, P2, P3 — segmenty płatka tylnego). Zmodyfikowano na podstawie <http://anesthesiology.duke.edu>

w krew. Unaczyniony jest przez gałąź przednią zstępującą lewej tętnicy wieńcowej lub jej gałąź diagonalną oraz przez gałąź okalającą lewej tętnicy wieńcowej lub jej gałęzie brzeżne. Z kolei mięsień brodawkowaty tylny-przyśrodkowy w 95% przypadków ma unaczynienie pojedyncze, najczęściej pochodzące od gałęzi tylnej zstępującej prawej tętnicy wieńcowej. Ma to istotne skutki kliniczne, gdyż CIMR częściej występuje u chorych po zawale ściany dolnej (65%) niż ściany przedniej (35%) i u ponad 80% pacjentów po zawale przednio-dolnym [4]. Ponadto mięsień brodawkowaty tylny-przyśrodkowy pęka 6–12-krotnie częściej niż mięsień brodawkowaty przednio-boczny [22]. Niedokrwienie mięśnia brodawkowatego może powodować jego dysfunkcję i przyczynić się także do wypadania płatka zastawki mitralnej, najczęściej w obrębie segmentu A3 (ryc. 1) [4].

Wiele danych wskazuje, że izolowana dysfunkcja mięśnia brodawkowatego bez współistniejących zaburzeń czynności lewej komory nie prowadzi do CIMR [23]. Potwierdzają to badania przeprowadzone na zwierzętach, u których izolowany zawał mięśnia brodawkowatego nie powodował istotnej MR [24].



Rycina 2. Schemat przedstawiający patogenezę przewlekłej niedokrwiennej niedomykalności zastawki mitralnej

Ponadto niedokrwienie mięśnia brodawkowatego może paradoksalnie zmniejszać wielkość fali zwrotnej [25]. Mechanizm ten wiąże się z wydłużeniem tego mięśnia, mogącym poprawiać koaptację płatków zastawkowych i kompensacyjnie hamować dalsze powiększanie LV [4].

Kolejnym, wydaje się, że najistotniejszym, elementem w patogenezie CIMR, są zaburzenia kurczliwości LV. Skutkują one jej patologiczną przebudową i oddaleniem mięśni brodawkowatych od pierścienia mitralnego [5]. Efektem ich dokoniuszkowego przesunięcia jest skurczowe pociąganie płatków zastawkowych i przesunięcie strefy koaptacji w głąb LV (ryc. 2). Proces ten określa się mianem restrykcji płatków zastawkowych (typ IIIb niedomykalności w klasyfikacji Carpentiera; tab. 1). Nie pozwala on na ich pełne zamknięcie, przyczyniając się tym samym do powstania CIMR. W zależności od lokalizacji zaburzeń kurczliwości mogą pojawić się dwa typy restrykcji. W typie symetrycznym mamy do czynienia z równomiernym pociąganiem obu płatków

Tabela 1. Czynnościowy podział niedomykalności zastawki mitralnej według klasyfikacji Carpentiera

Typ niedomykalności	Mechanizm	Przyczyny
Typ I*	Poszerzenie pierścienia mitralnego przy braku zmian w obrębie płatków	Choroba niedokrwienna serca Kardiomiopatia rozstrzeniowa
Typ II	Wydłużenie bądź pęknięcie strun ścięgnistych lub mięśni brodawkowatych, nadmierna ruchomość płatków (wypadanie płatka)	Zawał serca Infekcyjne zapalenie wsierdzia
Typ IIIa	Ograniczenie ruchomości płatków na skutek zmian organicznych w obrębie płatków lub strun ścięgnistych	Choroba reumatyczna
Typ IIIb*	Ograniczenie ruchomości płatków przy prawidłowej ich morfologii (restrykcja płatków)	Dysfunkcja skurczowa lewej komory w przebiegu choroby niedokrwiennej serca

*Główne mechanizmy uczestniczące w patogenezie przewlekłej niedokrwiennej niedomykalności zastawki mitralnej. Kluczową rolę przypisuje się restrykcji płatków będącej efektem zaburzeń czynności lewej komory, wpływających na funkcję mięśni brodawkowatych. Poszerzenie pierścienia prawdopodobnie jest zjawiskiem wtórnym.

w kierunku koniuszka (centralna fala zwrotna w echo), z kolei w typie asymetrycznym dominuje pociąganie płotka tylnego ku tyłowi (ekscentryczna fala zwrotna w echo) [4]. Centralna fala zwrotna, będąca efektem restrykcji obu płatków, występuje w przebiegu globalnej przebudowy LV u pacjentów po zawale ściany przednio-bocznej. Fala ekscentryczna z kolei powstaje na skutek restrykcji płotka tylnego u pacjentów z regionalnymi zaburzeniami kurczliwości, np. po zawale tylno-dolnym.

Przewlekła niedokrwienna niedomykalność zastawki mitralnej prowadzi do postępującego ekscentrycznego przerostu lewej komory, co powoduje stopniowe rozciąganie pierścienia mitralnego. W warunkach fizjologicznych jest on strukturą elipsoidalną o obwodzie wynoszącym 10 cm u mężczyzn i 9 cm u kobiet [18]. Przestrzennie przypomina swym kształtem siodło. W przebiegu CIMR dochodzi do jego poszerzenia, a siodłowaty kształt ulega spłaszczeniu. Badania wykazały, że nasilenie deformacji pierścienia mitralnego jest znacznie większe w zawale ściany przedniej niż ściany dolnej [26]. Rozciągnięcie pierścienia mitralnego jest istotnym elementem w patogenezie CIMR (typ I niedomykalności wg klasyfikacji Carpentiera), jednak dostępne dane wskazują, że jego izolowane poszerzenie nie powoduje istotnej MR [27].

Jak wcześniej wspomniano, CIMR prowadzi do postępującego ekscentrycznego przerostu LV. Rośnie jej objętość końcoworozkurczowa bez istotnego przyrostu grubości ściany, co zgodnie z prawem Laplace'a zwiększa jej naprężenie [2]. Skutkuje to stopniowym nasilaniem się zaburzeń kurczliwości. Dochodzi do dalszego poszerzenia pierścienia mitralnego i przemieszczenia mięśni brodawkowatych. Powstaje samonapędzający się mechanizm błędnego koła, który przyczynia się do dalszej progresji CIMR (CIMR *begets* CIMR). Patomechanizm CIMR przedstawiono na rycinie 2.

Jak widać, CIMR jest jednostką chorobową o bardzo złożonym patomechanizmie, na który składa się wiele zaburzeń, które nakładając się na siebie, upośledzają funkcjonowanie zastawki mitralnej.

BADANIE PODMIOTOWE I PRZEDMIOTOWE

Objawy podmiotowe CIMR, w odróżnieniu np. od objawów stenozы mitralnej, pojawiają się późno, a jeśli już wystąpią, to często są słabo wyrażone. Nierzadko przyczynia się to do późnego rozpoznania choroby. Ma to częściowo związek z uruchamianymi mechanizmami kompensacyjnymi. Powiększanie się lewej komory i LA oraz przerost LA zapobiegają wzrostowi ciśnienia w łożysku płucnym i pojawieniu się objawów niewydolności serca. Te ostatnie ujawniają się dopiero po wyczerpaniu zdolności adaptacyjnych LV do przewlekłego przeciążenia objętościowego. Z tego też powodu łagodna i umiarkowana CIMR przebiega zwykle bezobjawowo. Ponadto wieloletni i skąpoobjawowy przebieg kliniczny choroby powoduje, że CIMR narasta powoli, a chory stopniowo ogranicza swoją aktywność fizyczną. To także powoduje nieujawnienie się objawów, nawet mimo dużego nasilenia wady.

Do najczęściej zgłaszanych objawów u chorych z CIMR można zaliczyć zmniejszenie tolerancji wysiłku fizycznego oraz duszność wysiłkową. Nierzadko występują kołatania serca, które mogą być związane z napadami migotania przedsionków.

W badaniu przedmiotowym nad koniuszkiem serca można wysłuchać szmer holosystoliczny [28]. Jednak w odróżnieniu od organicznej MR jego głośność nie koreluje z wielkością fali zwrotnej. Ponadto nawet u chorego z ciężką CIMR może on być niesłyszalny, dlatego też szmer o małym natężeniu nie należy traktować jako wykładnika nieistotności CIMR. Z reguły szmer ten jest cichy i promieniuje w różnych kierunkach. Ponadto badanie osłuchowe może wykazać obecność krótkiego turkotu rozkurczowego, ściszenia I tonu serca, rozdwojenia II tonu, a niekiedy występowania III tonu serca, korelującego z objętością fali zwrotnej i powiększeniem LV. Powiększenie LV powoduje także przesunięcie uderzenia koniuszkowego w lewo i ku dołowi.

DYNAMICZNY CHARAKTER WADY

Pełne zrozumienie patomechanizmu CIMR dodatkowo komplikuje dynamiczny charakter tej wady. Przejawem tego jest nierzadko znaczny przyrost wyjściowo niewielkiej fali zwrotnej pod wpływem zmieniających się warunków hemodynamicznych (może się to wiązać np. z wystąpieniem obrzęku płuc podczas wysiłku fizycznego wykonywanego u dotychczas stabilnego pacjenta) [10]. Ową dynamiczną naturę CIMR obserwuje się, analizując m.in. wpływ podawania leków inotropowych czy znieczulenia ogólnego na śródoperacyjną ocenę ciężkości wady. Dobutamina, zwiększając dp/dt , powoduje przesunięcie równowagi na korzyść wektorów domykających zastawkę mitralną i tym samym zmniejsza CIMR. Efekt znieczulenia ogólnego jest podobny, ale dochodzi do niego na drodze spadku obciążenia następczego, zmniejszenia rozmiarów LV i redukcji „związania” (*tethering*) płatków zastawkowych.

Wysiłek fizyczny z kolei powoduje nasilenie CIMR. Ponadto badania wykazały, że wysiłkowe nasilenie CIMR ma niekorzystne znaczenie prognostyczne i wiąże się z podwyższonym ryzykiem zgonu oraz hospitalizacji z powodu zaostrzenia niewydolności serca [29]. Lancellotti i wsp. [30] wykazali, że wykrycie wysiłkowego wzrostu ERO $\geq 13 \text{ mm}^2$ pozwala zidentyfikować chorych z CIMR obciążonych dużym ryzykiem zgonu w obserwacji krótkoterminowej. W innym badaniu Lancellotti i wsp. [31] udowodnili, że ten sam wysiłkowy wzrost ERO wiąże się z podwyższonym ryzykiem zgonu i hospitalizacji z powodu zaostrzenia niewydolności serca także w obserwacji odległej.

Na podstawie powyższych danych można stwierdzić, że ocena kliniczna CIMR w spoczynku może przyczyniać się do niedoszacowania ciężkości wady i nieukazania w pełni jej negatywnego wpływu na rokowanie. Uzasadnione jest zatem stosowanie echokardiografii obciążeniowej pozwalającej na

Tabela 2. Klasyfikacja ciężkości przewlekłej niedomykalności zastawki mitralnej według *American Society of Echocardiography* [33]

Parametry echo	Mała MR	Średnia MR	Ciężka MR
Strukturalne			
Wymiar LA	Norma	Norma lub > 4 cm	> 4 cm
Pole powierzchni LA	Norma	Norma lub > 20 cm ²	> 20 cm ²
Wymiar LV	Norma	Norma lub > 36/57 mm	> 36/57 mm
Objętość LV	Norma	Norma lub > 60/130 ml	> 60/130 ml
Morfologia zastawki	–	–	Płatek cepowaty
Doplerowskie			
Pole fali zwrotnej	< 4 cm ²	4–10 cm ²	> 10 cm ²
Pole fali/pole przedsionka	< 20%	20–40%	> 40%
Napływ mitralny	–	–	Fala E > 1,2 m/s
Intensywność spektrum CW fali zwrotnej	Niekompletny	Kompletny	Kompletny
Kształt spektrum CW fali zwrotnej	Paraboliczny	Paraboliczny	Trójkątny
Ilościowe			
Talia fali zwrotnej [cm]	< 0,3	0,3–0,7	> 0,7
Objętość fali zwrotnej [ml/s]*	< 30	30–60	> 60
Frakcja fali zwrotnej [%]	< 30	30–50	> 50
ERO [cm ²]*	< 0,20	0,20–0,40	> 0,40

*W przypadku przewlekłej niedokrwiennnej niedomykalności zastawki mitralnej ciężką postacią wady rozpoznaje się przy objętości fali zwrotnej > 30 ml/s oraz ERO > 0,20 cm²; MR — niedomykalność zastawki mitralnej; LV — lewa komora; LA — lewy przedsionek; CW — dopler fali ciągłej; ERO — powierzchnia efektywnego otworu niedomykalności

pełniejszą ocenę dynamicznej natury CIMR. Być może w przyszłości będzie ona stanowić ważne narzędzie o znaczeniu prognostycznym, także w odniesieniu do wyników leczenia kardiologicznego.

BADANIE ELEKTROKARDIOGRAFICZNE

Przewlekła niedokrwienna niedomykalność zastawki mitralnej skutkuje przeciążeniem objętościowym LV i LA. Dlatego też, szczególnie w zaawansowanym stadium, odzwierciedleniem omawianej wady mogą być elektrokardiograficzne cechy przeciążenia wymienionych jam serca. Ponadto na skutek CIMR wzrasta ryzyko wystąpienia migotania przedsionków. Rzadziej obserwuje się trzepotanie przedsionków.

DIAGNOSTYKA ECHOKARDIOGRAFICZNA

Najważniejsze miejsce w diagnostyce MR zajmuje badanie echokardiograficzne [32, 33]. Pozwala ono na ocenę ciężkości wady oraz poznanie mechanizmów jej powstawania. Ten ostatni element stanowi podstawę klasyfikacji Carpentiera, decydującej o sposobie leczenia zabiegowego. Badanie echokardiograficzne umożliwia także ocenę hemodynamicznych następstw wady (powiększenie LV, zaburzenia czynności skurczowej LV, powiększenie LA, cechy nadciśnienia płucnego).

Kryteria echokardiograficzne umożliwiające ocenę stopnia zaawansowania MR wg *American Society of Echocardiography* przedstawiono w tabeli 2. Należy zwrócić uwagę, że na podstawie wartości prognostycznej ERO i objętości fali

zwrotnej u pacjentów z CIMR w celu rozpoznania ciężkiej postaci omawianej wady dla wspomnianych parametrów echokardiograficznych przyjęto bardziej restrykcyjne punkty odcięcia. Są one 2-krotnie mniejsze niż w organicznej MR [17, 33]. Ponadto z powodu dynamicznej natury CIMR, a zwłaszcza prognostycznego znaczenia wysiłkowych zmian ERO, dużą rolę w diagnostyce tej wady odgrywa echokardiografia obciążeniowa [29–31]. Nie należy także zapominać o wskaźnikach deformacji zastawki, takich jak wysokość koaptacji (odległość między punktem koaptacji a płaszczyzną pierścienia mitralnego) czy powierzchnia napinania zastawki (powierzchnia zawarta między płatkami a pierścieniem mitralnym). Parametry te są skorelowane z ciężkością CIMR oraz dysfunkcją i przebudową LV [34]. Echokardiografia trójwymiarowa nie jest powszechnie stosowaną metodą, lecz jej wykorzystanie pozwoliło na pełniejsze zrozumienie skomplikowanego patomechanizmu CIMR [26, 35].

PODSUMOWANIE

Przewlekła niedokrwienna niedomykalność zastawki mitralnej jest jednostką chorobową o złożonym patomechanizmie i bardzo niekorzystnym wpływie na rokowanie. Mając na uwadze przesłanki epidemiologiczne oraz rozwój skutecznych i wydłużających życie metod terapii, wydaje się, że problem ten nie tylko nie straci na znaczeniu, ale będzie narastał. Nie dziwi więc fakt, że od wielu lat uwaga kardiologów i kardiologów skupia się na skomplikowanym patomechanizmie

tej wady oraz na poszukiwaniu możliwości jej leczenia. Te ostatnie będą przedmiotem drugiej części artykułu dotyczącego CIMR.

Piśmiennictwo

1. Iung B, Baron G, Butchart EG et al. A prospective survey of patients with valvular heart disease in Europe: the Euro Heart Survey on Valvular Heart Disease. *Eur Heart J*, 2003; 24: 1231–1243.
2. Tracz W, Leśniak-Sobelga A, Podolec P et al. Niedomykalność zastawki mitralnej. In: Tracz W, Podolec P, Hoffman P eds. *Echokardiografia praktyczna, tom II. Wyd. I. Medycyna Praktyczna, Kraków 2005; 105–117.*
3. Enriquez-Sarano M. Timing of mitral valve surgery. *Heart*, 2002; 87: 79–85.
4. Tracz W, Leśniak-Sobelga A, Siniawski H et al. Niedokrwienna niedomykalność zastawki mitralnej. In: Tracz W, Podolec P, Hoffman P eds. *Echokardiografia praktyczna, tom III. Wyd. I. Medycyna Praktyczna, Kraków 2005; 83–94.*
5. Borger MA, Alam A, Murphy PM et al. Chronic ischemic mitral regurgitation: repair, replace or rethink? *Ann Thorac Surg*, 2006; 81: 1153–1161.
6. Tcheng JE, Jackman JD Jr, Nelson CL et al. Outcome of patients sustaining acute ischemic mitral regurgitation during myocardial infarction. *Ann Intern Med*, 1992; 117: 18–24.
7. Hickey MS, Smith LR, Muhlbaier LH et al. Current prognosis of ischemic mitral regurgitation: implication for future management. *Circulation*, 1988; 78 (suppl. 1): 51–59.
8. Mihaljevi T, Lam BK, Rajeswaran J et al. Impact of mitral valve annuloplasty combined with revascularization in patients with functional mitral regurgitation. *J Am Coll Cardiol*, 2007; 49: 2191–2201.
9. Trichon BH, Felker GM, Shaw LK et al. Relation of frequency and severity of mitral regurgitation to survival among patients with left ventricular systolic dysfunction and heart failure. *Am J Cardiol*, 2003; 91: 538–543.
10. Agricola E, Oppizzi M, Pisani M et al. Ischemic mitral regurgitation: mechanisms and echocardiographic classification. *Eur J Echocardiogr*, 2008; 9: 207–221.
11. Lamas GA, Mitchell GF, Flaker GC et al. Clinical significance of mitral regurgitation after acute myocardial infarction: Survival and Ventricular Enlargement Investigators. *Circulation*, 1997; 96: 827–833.
12. Bursi F, Enriquez-Sarano M, Nikomo VT et al. Heart failure and death after myocardial infarction in the community: the emerging role of mitral regurgitation. *Circulation*, 2005; 111: 295–301.
13. Tashiro H, Kayanagi S, Takushita A. Role of papillary muscle dysfunction in the pathogenesis of mitral regurgitation in myocardial infarction. *Echocardiography*, 1993; 4: 434–450.
14. Hausmann H, Siniawski H, Hetzer R. Mitral valve reconstruction and replacement for ischemic mitral insufficiency: seven years follow up. *J Heart Valve Dis*, 1999; 8: 536–542.
15. Levine RA, Schwammenthal E. Ischemic mitral regurgitation on the threshold of a solution: from paradoxes to unifying concepts. *Circulation*, 2005; 112: 745–758.
16. Enriquez-Sarano M, Avierinos J, Messika-Zeitoun D et al. Quantitative determinants of the outcome of asymptomatic mitral regurgitation. *N Engl J Med*, 2005; 352: 875–883.
17. Grigioni F, Enriquez-Sarano M, Zehr KJ et al. Ischemic mitral regurgitation: long-term outcome and prognostic implications with quantitative Doppler assessment. *Circulation*, 2001; 103: 1759–1764.
18. Gackowski A, Sorysz D. Anatomia echokardiograficzna zastawki mitralnej. In: Tracz W, Podolec P, Hoffman P eds. *Echokardiografia praktyczna, tom II. Wyd. I. Medycyna Praktyczna, Kraków 2005; 31–42.*
19. Deja MA, Woś S. Niedokrwienna niedomykalność mitralna oczami kardi chirurga. *Post Kardiol Interw*, 2007; 3: 141–148.
20. Burch GE, DePasquale NP, Phillips JH. Clinical manifestations of papillary muscle dysfunction. *Arch Intern Med*, 1963; 112: 112–117.
21. Rusted IE, Schiefly CH, Edwards JE. Studies of the mitral valve: I. Anatomical features of the normal mitral valve and associated structures. *Circulation*, 1952; 6: 825–831.
22. Harvey EE, Dalton FM, Entman HL et al. The anatomy and blood supply of the papillary muscles of the left ventricle. *Am Heart J*, 1966; 71: 256–362.
23. Mittal AK, Langston M Jr, Cohn KE et al. Combined papillary muscle and left ventricular wall dysfunction as a cause of mitral regurgitation. An experimental study. *Circulation*, 1971; 44: 174–180.
24. Miller GE, Kerth WJ, Gerbode F. Experimental papillary muscle infarction. *J Thorac Cardiovasc Surg*, 1968; 56: 611–616.
25. Messas E, Guerrero JL, Handschumacher MD et al. Paradoxical decrease in ischemic mitral regurgitation with papillary muscle dysfunction: insights from three-dimensional and contrast echocardiography with strain rate measurement. *Circulation*, 2001; 104: 1952–1957.
26. Watanabe N, Ogasawara Y, Yamaura Y et al. Mitral annulus flattens in ischemic mitral regurgitation: geometric differences between interior and anterior myocardial infarction: a real-time 3-dimensional echocardiographic study. *Circulation*, 2005; 112: 1458–1462.
27. Otsuji Y, Kumanohoso T, Yoshifuku S et al. Isolated annular dilation does not usually cause an important functional mitral regurgitation: comparison between patients with lone atrial fibrillation and those with idiopathic or ischemic cardiomyopathy. *J Am Coll Cardiol*, 2002; 39: 1651–1656.
28. Gąsior Z, Pysz P. Niedomykalność mitralna. In: Pruszczyk P, Hryniewiecki T, Drożdż J eds. *Kardiologia z elementami angiologii. Część I. Medical Tribune Polska, Warszawa 2009; 437–446.*
29. Lancellotti P, Pierard LA. Chronic ischemic mitral regurgitation: exercise testing reveals its dynamic component. *Eur Heart J*, 2005; 26: 1816–1817.
30. Lancellotti P, Troisfontaines P, Toussaint A-C et al. Prognostic importance of exercise-induced changes in mitral regurgitation in patients with chronic ischemic left ventricular dysfunction. *Circulation*, 2003; 108: 1713–1717.
31. Lancellotti P, Gerard PL, Pierard LA. Long-term outcome of patients with heart failure and dynamic functional mitral regurgitation. *Eur Heart J*, 2005; 26: 1528–1532.
32. Vahanian A, Baumgartner H, Bax J et al. Guidelines on the management of valvular heart disease: the task force on the management of valvular heart disease of the European Society of Cardiology. *Eur Heart J*, 2007; 28: 230–268.
33. Zoghbi WA, Enriquez-Sarano M, Foster E et al. Recommendations for evaluation of the severity of native valvular regurgitation with two-dimensional and Doppler echocardiography. *J Am Soc Echocardiogr*, 2003; 16: 777–802.
34. Yiu SF, Enriquez-Sarano M, Tribouilloy C et al. Determinants of the degree of functional mitral regurgitation in patients with systolic left ventricular dysfunction: a quantitative clinical study. *Circulation*, 2000; 102: 1400–1406.
35. Watanabe N, Ogasawara Y, Yamaura Y et al. Geometric differences of the mitral valve tenting between anterior and inferior myocardial infarction with significant ischemic mitral regurgitation: quantification by novel software system with transthoracic real-time three-dimensional echocardiography. *J Am Soc Echocardiogr*, 2006; 19: 71–75.